LEHMANN'S MEDIZINISCHE HANDATLANTEN
Band XVIII.

ATLAS

der

äusserlich sichtbaren

Erkrankungen des Auges

nebst

Grundriss ihrer Pathologie und Therapie

von

Professor Dr. O. HAAB in Zürich.

Vierte vermehrte und verbesserte Auflage.
Mit 86 farbigen Abbildungen auf 46 Tafeln nach Aquarellen von Maler JOHANN FINK
und 21 schwarzen Abbildungen im Text.

München
J. F. Lehmanns Verlag
1910.

Lehmann's medizinische Handatlanten

nebst kurzgefassten Lehrbüchern.

Bd.

1. Atlas und Grundriss der Lehre vom Geburtsakt und der operat. Geburtshilfe. In 155 teils vielfarb. Abbild. Von Dr. O. Schäffer. 5. erw. Aufl. Geb. ℳ 8.—
2. Anatomischer Atlas der geburtshilflichen Diagnostik und Therapie. Von Dr. O. Schäffer. 2. Aufl. Mit 160 farb. Abb. und 318 S. Text. Geb. ℳ 12.—
3. Atlas und Grundriss der Gynäkologie, mit 207 meist farb. Abbild. u. 262 S. Text von Dr. O. Schäffer. 2. Aufl. Geb. ℳ 14.—
4. Atlas und Grundriss der Krankheiten der Mundhöhle, des Rachens und der Nase. Von Dr. L. Grünwald. 2. Aufl. Mit 42 farb. Taf. u. 39 Textabb. Geb. ℳ 12.—
5. Atlas und Grundriss der Hautkrankheiten. Mit 77 farb. Taf. u. 50 schwarzen Abb. Von Prof. Dr Mracek. 2. vielf. verb. u. erw. Aufl. Geb. ℳ 16.—
6. Atlas und Grundriss der Syphilis und der venerischen Krankheiten. 2. Aufl. Mit 81 farb. Taf. u. 26 Textabb. Von Prof. Dr. Mracek. Geb. ℳ 16.—
7. Atlas und Grundriss d. Ophthalmoskopie u. ophthalmoskopischen Diagnostik. Mit 151 farb. Abbild. Von Prof. Dr. O. Haab in Zürich. 5. Aufl. Geb. ℳ 12.—
8. Atlas u. Grundriss der traumatischen Frakturen u. Luxationen. Mit 78 farb. Taf. u. 316 Abb. i. Text. Von Prof Dr. H. Helferich. 8. Aufl. Geb. ℳ 14.—
9. Atlas des gesunden und kranken Nervensystems nebst Abriss der Anatomie, Pathologie u. Therapie desselben. Von Prof. Dr. Ch. Jakob. Mit Vorrede v. Prof. v. Strümpell. 2. Aufl. Geb. ℳ 14.—
10. Atlas und Grundriss der Bakteriologie und bakteriolog. Diagnostik. Von Prof. Dr. K. B. Lehmann u. Prof. Dr. R. O. Neumann. 5. Aufl. Mit za. 700 vielfarb. Originalbildern. In 2 Bänden geb. ℳ 20.—
11/12. Atlas und Grundriss der patholog. Anatomie. In 135 farb. Tafeln und 68 Textabb. Von Prof. Dr. O. v. Bollinger. 2 Bände. 2. Aufl. Geb. je ℳ 12.—
13. Atlas und Grundriss der Verbandlehre von Prof. Dr. A. Hoffa. Mit 170 Tafeln und 134 Textabb. 4. vermehrte Auflage bearbeitet von Privatdozent Dr. Rud. Grashey, München. Geb. ℳ 10.—
14. Grundriss der Kehlkopfkrankheiten u. Atlas der Laryngoskopie. 2. Aufl., mit 112 Abbildungen auf 47 farb. Tafeln und 26 schwarzen Textabbildungen. Von Dr. L. Grünwald. Geb. ℳ 10.—
15. Atlas und Grundriss der internen Diagnostik. In za. 70 farb. Tafeln. Von Prof. Dr. Steyrer und Prof. Dr. Strauss. (Erscheint im Winter 1910).
16. Atlas und Grundriss d. chir. Operationslehre. Von Prof. Dr. O Zuckerkandl. 4. verm. u. verb. Aufl. Mit 45 farb. Tafeln u. 356 Textabbild. Geb. ℳ 12.—
17. Atlas u. Grundriss d. gerichtl. Medizin m. Benutz. v. E. v. Hofmanns Atlas der gerichtl. Medizin, herausgegeb. v. Prof. Dr. G. Puppe in Königsberg i. Pr. Mit 70 farb. Tafeln und 204 Textabbild. 2 Aufl. Geb. ℳ 20.—
18. Atlas und Grundriss der äusserlich sichtbaren Erkrankungen des Auges von Prof. Dr. O. Haab. Mit 86 farb. u. 13 schwarzen Abb. 4. Aufl. Geb. ℳ 10.—
19. Atlas und Grundriss der Unfallheilkunde. Von Dr. Ed. Golebiewski in Berlin. 40 farbige Tafeln. 141 Textabbild. Geb ℳ 15.—
20/21. Atlas und Grundriss der patholog. Histologie. Spezieller Teil. 120 farb. Tafeln. Von Prof. Dr. H. Dürck. 2 Bände. Geb. je ℳ 11.—
22. — — Allgemeiner Teil. Mit 77 vielfarbigen lithographischen und 31 zum Teil zweifarbigen Buchdruck-Tafeln. Geb. ℳ 20.—
23. Atlas und Grundriss der orthopädischen Chirurgie v. Dr. A. Lüning u. Dr. W. Schulthess. Mit 16 farb. Taf. u. 366 Textabb. Geb. ℳ 16.—
24. Atlas u. Grundriss d. Ohrenheilkunde. Herausg. v. Dr. G. Brühl u. Prof. Dr. A. Politzer. 2. Aufl. Mit 265 farb. u. 163 schwarz. Abb. Geb. ℳ 12.—
25. Atlas und Grundriss der [illegible] rof. Dr. G. Sultan in Geb. ℳ 10.—

Von Zahnarzt Emil r. Tafeln und 438 z. T. Geb. ℳ 14 Weygandt in Würz- ltskarte. Geb. ℳ 16.— hre von Privatdoz. Dr. extabb. Geb. ℳ 12.—

22900304730

Med
K50040

.. Diagnostik u. Therapie d. Nervenkrankheiten von Prof. Dr. W. Seiffer in Berlin. Mit 26 farb. Taf. u. 264 Textabb. Geb. *M* 12.—

30. Lehrbuch und Atlas der Zahnheilkunde mit Einschluss der Mundkrankheiten v. Dr. G. Preiswerk. 2. Aufl. Mit 50 farb. Taf. u. 141 Textabb. Geb. *M* 14.—
31. Atlas und Grundriss der Lehre von den Augenoperationen von Prof. Dr. O. Haab in Zürich. 30 farb. Taf. u. 154 Textabbild. Geb. *M* 10.—
32. Atlas u. Grundriss d. Kinderheilkunde von Privatdoz. Dr. R. Hecker und Privatdoz. Dr. J. Trumpp. Mit 48 farb. Taf. u. 144 Abbild. Geb. *M* 16.—
33. Lehrbuch und Atlas der zahnärztlichen Technik v. Dr. G. Preiswerk in Basel. Mit 21 vielfarb. Tafeln u. 362 schwarzen u. farb. Abbild. Geb. *M* 14.—
34. Atlas u. Grundriss der allgemeinen Chirurgie v. Prof. Dr. Gg. Marwedel. Mit 28 farb. Tat. u. 171 Textabbild. Geb. *M* 12.—
35. Atlas u. Grundriss der Embryologie der Wirbeltiere und des Menschen von Prof. Dr. A. Gurwitsch in St. Petersburg. Mit 143 vielfarb. Abb. auf 59 Tat. und 186 schwarz. Textabb. Geb. *M* 12.—
36. Grundriss und Atlas der speziellen Chirurgie. Von Prof. Dr. G. Sultan in Berlin. Bd. I. Mit 40 vielfarb. Tafeln und 218 z. T. zwei- und dreitarb. Textabbild. Text 29 Bogen 8°. Geb. *M* 16.—
37. — — Bd. II. Mit 40 vielfarb. Tafeln sowie 261 zum Teil zwei- und dreifarb. Textabbildungen. Text 40 Bogen 8°. Geb. *M* 16.—

Bd. Lehmann's medizinische Atlanten in 4°.

1. Atlas und Grundriss der topographischen und angewandten Anatomie v. Prof. Dr. O. Schultze in Würzburg. 2. Aufl. Mit 22 vielf. lithogr. Taf. u. 205 meist farb. Abbild., nach Originalen von Maler A. Schmitson und Maler K. Hajek. Geb. *M* 16.—

2—4. Atlas der deskriptiven Anatomie des Menschen von Professor Dr. J. Sobotta, Prosektor der Anatomie zu Würzburg:

1. Bd.: Knochen, Bänder, Gelenke und Muskeln des menschlich. Körpers. Mit 34 farb. Tafeln, sowie 257 z. T. mehrfarbig. Abbild. nach Originalen von Maler K. Hajek und Maler A. Schmitson. Geb. *M* 20.—

2. Bd.: Die Eingeweide des Menschen einschl. d. Herzens. Mit 19 farb. Taf., sowie 187 z. T. mehrfarb. Abb. n. Orig. v. Maler K. Hajek. Geb. *M* 16.—

3. Bd.: Das Nerven- und Gefässsystem und die Sinnesorgane des Menschen nebst einem Anhang: Das Lymphgefässsystem des Menschen. Mit 294 meist vielfarb. und z. T. ganzseitigen Abbild. nach Originalen von Maler Karl Hajek und mit 1 lithographischen Tafel. Geb. *M* 22.—

Grundriss der deskriptiven Anatomie des Menschen (Textband f. d. Atlas der deskript. Anatomie von Sobotta, mit Verweisgn. auf diesen). 1. Bd. gehft. *M* 4.—, 2. Bd gehft. *M* 3.—, 3. Bd. gehft. *M* 6.—, zusamm. geb. *M* 15.—

5. Atlas typischer Röntgenbilder vom normalen Menschen, ausgewählt und erklärt nach chir.-prakt. Gesichtspunkten, mit Berücksichtigung der Varietäten und Fehlerquellen, sowie der Aufnahmetechnik. Von Privat-Doz. Dr. med. Rud. Grashey, Ass.-Arzt a. d. K. chirurg. Klinik in München. Mit 97 Tafelbildern (Autotypien) in Originalgrösse und 42 Konturzeichnungen, ferner 14 schematischen Figuren im Einleitungstext. Geb. *M* 16.—
6. Atlas chirurgisch-pathologischer Röntgenbilder, mit 240 autotyp., 105 photograph. Bildern, 66 Skizzen und erläut. Text. Von Privatdoz. Dr. Rudolf Grashey, Ass.-Arzt d. Kgl. chirurg. Klinik zu München. Geb. *M* 22.—
7. Atlas und Grundriss der Röntgendiagnostik in der Inneren Medizin. Bearbeitet von neun hervorrag. Fachgelehrten, herausgegeben von Dr. med. Franz M. Groedel, Bad Nauheim. Mit 297 Abb. auf 12 photogr. u. 44 autotypischen Tafeln und mit 114 Textabbildungen. Geb. *M* 24.
8. Atlas und Lehrbuch der Hygiene mit besonderer Berücksichtigung der Städte-Hygiene. In Verbindung mit 19 hervorragenden Fachmännern herausgegeben von Prof. Dr. W. Prausnitz in Graz. 700 Seiten Text, mit 818 Abbildungen, darunter 4 farb. Tafeln. Geb. *M* 28.—
9. Atlas und Grundriss der Histologie und mikroskop. Anatomie des Menschen. Von Prof. Dr. J. Sobotta in Würzburg. 2. Auflage. Mit 32 vielfarbig. lithogr. u. 24 meist mehrfarb. Buchdrucktafeln sowie vielen Textabb. Geb. *M* 24.—

Lehmann's medizinische Handatlanten.

Atlas und Grundriss der gesamten

AUGENHEILKUNDE.

Von Professor **Dr. O. Haab** in Zürich.

Vollständig in 3 Bänden. (Jeder Band ist einzeln käuflich).
(Lehmann's medizinische Handatlanten Bd. XVIII, VII, XXXI.)

Band I (Handatlanten Bd. XVIII).

Atlas der äusserlich sichtbaren Erkrankungen des Auges.

Mit 86 farb. Abbildungen auf 46 Tafeln und 13 schwarz. Abbild.
4. Auflage. Preis **Mk. 10.—**.

Band II (Handatlanten Bd. VII).

Atlas und Grundriss
der

OPHTHALMOSKOPIE

u. ophthalmoskopischen Technik

5. verbesserte Auflage. Mit 151 farbigen und 7 schwarzen Abbildungen. Preis gut gebunden **Mk. 12.—**.

Band III (Handatlanten Bd. XXXI).

Atlas und Grundriss der Lehre von den

Augenoperationen.

Mit 30 farbigen Tafeln und zahlreichen schwarzen Abbildungen.
Preis gut gebunden **Mk. 10.—**.

Aus Urteilen:

„Wiener klinische Wochenschrift": (Ueber Bd. I) Der Atlas hat ja bisher von allen Seiten so ungeteilte Anerkennung gefunden, dass es überflüssig ist, noch etwas zu seinem Lobe zu sagen.

„Monatsblätter für Augenheilkunde": (Ueber Bd. II) Es muss mit sonderer Freude begrüsst werden, dass die Haab'sche „Ophthalmoskopie", eine so weite Verbreitung gefunden hat. Zunächst deshalb, weil diese Verbreitung identisch ist mit einer wesentlichen Verbesserung der ophthalmoskopischen Ausbildung eines grossen Teiles der heranwachsenden Aerzte, denn es ist kein Zweifel, dass alle diejenigen, welche dies Buch kaufen, der Sache mit ganz anders verständnisvollem Interesse folgen und später treu bleiben, als diejenigen, welche nichts derart besitzen. . . .

„Zentralblatt für Innere Medizin": (Ueber Bd. III) Dieses Werk des bekannten klinischen Lehrers und Ophthalmologen steht unter den gegenwärtigen Augenoperationslehren zweifellos an erster Stelle. . . .

LEHMANN'S
MEDIZINISCHE HANDATLANTEN

BAND XVIII.

Atlas und Grundriss

der

gesamten Augenheilkunde.

Von Professor Dr. **O. Haab** in Zürich.

Band I:

Die äusserlich sichtbaren Erkrankungen des Auges.

Band II:

Ophthalmoskopie.

Band III:

Die Lehre von den Augen-Operationen.

MÜNCHEN.

J. F. Lehmanns Verlag.

LEHMANN'S MEDIZIN.
HANDATLANTEN.
BAND XVIII.

ATLAS

der

äusserlich sichtbaren
Erkrankungen des Auges

nebst

Grundriss ihrer Pathologie und Therapie

von

Professor Dr. O. Haab in Zürich.

Vierte vermehrte und verbesserte Auflage.

Mit 86 farbigen Abbildungen auf 46 Tafeln nach Aquarellen von Maler **Johann Fink**

und 21 schwarzen Abbildungen im Text.

MÜNCHEN 1910.
J. F. Lehmanns Verlag.

Alle Rechte, insbesondere das der Uebersetzung vorbehalten.

Copyright 1910 by J. F. Lehmann, München.

WELLCOME INSTITUTE LIBRARY
Coll. welMOmec
Call No.

Lithographie u. Druck der farbigen Tafeln: *Reichhold & Lang*, G. m. b. H., München.
Druck des Textes: *Dr. Franz Paul Datterer & Cie.*, G. m. b. H., Freising.
Einbände: *Ludwig Beer*, München. Papier: *Otto Heck*, G. m. b. H., München.

Vorwort zur zweiten Auflage.

Die Schwierigkeit, der zweiten Auflage dieses Atlas die so wünschenswerte Ergänzung in den Abbildungen wichtigerer Krankheitsbilder zuteil werden zu lassen, wurde in glücklichster Weise dadurch gehoben, dass Herr Kollege von Michel in freundlichem Entgegenkommen mir aus der Sammlung der Würzburger Universitäts-Augenklinik 10 vortreffliche Aquarelle zur Reproduktion überliess, welche seinerzeit von Professor Adelmann gemalt wurden.

Diese Bilder sind dadurch besonders wertvoll, dass sie technisch vorzüglich und zugleich mit vollem ärztlichen Verständnis ausgeführt sind.

Für seine Beihilfe und sein Interesse an meinem Buche sei Herrn Kollegen von Michel auch an dieser Stelle aufs wärmste gedankt.

Ich hoffe, dass auch diese zweite Auflage den Aerzten und Studierenden nützlich sein werde.

Zürich, Mai 1901.

O. Haab.

Vorwort zur dritten Auflage.

Die dritte Auflage dieses Atlas, welche im Text eine genaue Durchsicht mit Ergänzungen in manchen Punkten erfuhr, wurde ferner teils durch farbige, teils durch farblose Bilder vermehrt. Sechs der letzteren, die mikroskopische Präparate wiedergeben, entnahm ich dem von mir (bis zur 9. Auflage) bearbeiteten Kapitel der pathologischen Anatomie des Auges im Lehrbuch der

pathologischen Anatomie von E. Ziegler. Für die Ueberlassung dieser Bilder bin ich Herrn Verleger G. Fischer in Jena zu Dank verpflichtet. Ein farbiges Bild (Siderosis) wurde mir von Herrn Kollegen Neuburger in Nürnberg gütigst zur Verfügung gestellt. Die übrigen neuen farbigen Bilder wurden in gewohnter vorzüglicher Weise von Herrn J. Fink nach Kranken meiner Klinik gemalt.

Ich hoffe, dass diese dritte Auflage, deren Bildern beim Druck grösste Aufmerksamkeit geschenkt wurde, den Beifall Aller finden werde, welche sich für Augenheilkunde interessieren.

Zürich, Dezember 1905.

O. Haab.

Vorwort zur vierten Auflage.

Die vierte Auflage dieses Atlas wurde nicht nur im Text genau durchgesehen, ergänzt und verbessert, sondern es wurden ihr auch noch 8 schwarze Abbildungen beigefügt. Fig. O sucht die von mir beschriebenen Bändertrübungen bei infantilem Glaukom darzustellen. Wer diese Trübungen kennt, weiss wie schwer deren naturgetreue Wiedergabe ist. Den Pupillenmesser (Tab. 47), der ständig dem Atlas der Ophthalmoskopie beigegeben wird, habe ich auch diesem Band angefügt, da er sich als nützliches Hilfsmittel bewährt hat.

Ich hoffe, dass auch diese vierte Auflage viele Freunde finden wird.

Zürich, Oktober 1910.

O. Haab.

Inhalts-Verzeichnis.

Seite

Die Untersuchung der Augenkranken 1

1. Äussere Besichtigung bei Tageslicht 5
2. Spannungsprüfung des Augapfels 24
3. Sehprüfung 27
4. Untersuchung bei seitlichem Licht 37
5. Durchleuchtung des Augapfels 40
6. Untersuchung im umgekehrten Bilde 42
7. Untersuchung im aufrechten Bilde 42
8. Akkomodationsmessung 43
9. Gesichtsfeldmessung 47
10. Messung des Lichtsinnes 53
11. Prüfung des Farbensinnes 55
12. Untersuchung der Beweglichkeitsstörungen der Augen 57
13. Untersuchung auf Simulation unb Aggravation . 70

Die Krankheiten der Tränenorgane. Tab. 1—3 . . . 75

Dacryostenose, Dacryocystitis, Ektasie des Tränensackes.

Die Erkrankung der Augenlider. Tab. 4—9a 92

I. Entzündungen.

Herpes zoster 92
Ekzem 93
Seborrhoe 98
Hordeolum 101
Chalazion 103

II. Anomalien der Form und Stellung der Lider . . 105

Angeborene Fehler 105
Ektropium 106
Entropium 107

Seite

III. Die Verletzungen der Augenlider 108

IV. Die Geschwülste der Lider 109

Die Krankheit der Bindehaut. Tab. 9b—19 112

I. Entzündungen.

A. Confluierende Entzündungen.

1. Conjunctivitis catarrhalis simplex 112
2. Körnerkatarrh 115
3. Conjunctivitis gonorrhoica 115
4. „ diphtherica 123
5. „ trachomatosa 125
6. „ Frühjahrskatarrh 133

B. Herdförmige Entzündungen der Bindehaut.

7. Ekzem der Bindehaut 136
8. Pemphigus der Bindehaut 143
9. Variola der Bindehaut 143
10. Akne der Bindehaut 144
11. Knötchen bei Skleritis 144
12. Tuberkulose der Bindehaut 145
13. Syphilom und Lepra der Bindehaut 147

II. Die Verletzungen der Bindehaut 147

1. Fremdkörper 147
2. Blutaustritte 148
3. Verbrennungen und Verätzungen 148

III. Das Flügelfell Pterygium 149

IV. Die Geschwülste der Bindehaut 151

Die Krankheiten der Hornhaut. Tab. 20—32 153

I. Entzündungen.

A. Confluierende Entzündungen.

1. Keratitis parenchymatosa 153

B. Herdförmige Hornhautentzündungen.

2. Ekzem der Hornhaut 162
3. Herpes corneae 169
   a) Herpes zoster 169
   b) Herpes febrilis 171
4. Hypopyonkeratitis 175
   Ulcus serpens 178

Seite

5. Katarrhalisches Geschwür 186
II. Die Verletzungen der Hornhaut 187
III. Die Formfehler der Hornhaut 190

Die Krankheiten der Sklera. Tab. 33 192

I. Entzündung 192
II. Verletzungen der Sklera 193

Die Krankheiten der Iris u. des Ciliarkörpers. Tab. 34—36 198

I. Entzündungen.
Die Symptome der Iritis 198
Die Symptome der Cyclitis 200
Die Ursachen der Iritis 203
Die sympathische Ophthalmie 206
II. Die Verletzungen der Iris 210
III. Die Geschwülste der Iris und des Ciliarkörpers . 211

Die Krankheiten der Linse. Tab. 37—39 212

Cataracta polaris anterior 215
Cataracta polaris posterior 217
Cataracta perinuclearis, Schichtstar 217
Altersstar 218
Angeborene Cataract 219
Wundstar 219
Die Lageveränderungen der Linse 222

Die Krankheiten des Glaskörpers. Tab. 40 226

Das Glaukom. Tab. 41 229

Das entzündliche Glaukom 229
Das Glaukoma simplex 233
Das infantile Glaukom 234
Das Sekundärglaukom 238

Die Krankheiten der Orbita. Tab. 42—46 u. Fig. I, K, L, M, N 239

I. Entzündungen 239
II. Verletzungen 243
III. Geschwülste 244

Verzeichnis der farbigen Abbildungen.

Tab. 1 Dacryocystitis.
„ 2 Dacryocystitis mit Durchbruch des Eiters durch die Haut.
„ 3 Tränenfistel rechts, Ektasie des Tränensackes links, Epikanthus beiderseits.
„ 4a Papulöses Syphilid des oberen Lides.
„ 4b Blepharitis ekzematosa.
„ 5a Hordeolum Meibonianum s. internum.
„ 5b Blepharitis ekzematosa älteren Datums.
„ 5c Molluscum contagiosum und Hordeolum externum.
„ 6a—c Chalazionknoten.
„ 7 Blepharochalasis.
„ 8 Blepharochalasis in späterem Stadium Ptosis. Epikanthus.
„ 9a Sugillation der Lider bei Schädelbasisfraktur.
„ 9b u. c Dermoid der Bindehaut und Hornhaut.
„ 10 Ophthalmogonorrhoe beim Neugeborenen.
„ 11a u. b Diphtherie der Bindehaut.
„ 12a Körnerkatarrh der Bindehaut.
„ 12b Hyphäma Conjunctivae.
„ 13a Folliculäres Trachom.
„ 13b Papilläres Trachom.
„ 14a—e Frühjahrskatarrh.
„ 15a Käferflügel auf dem Cornealrand.
„ 15b Conjunctivitis durch den Diplobacillus Morax-Axenfeld.
„ 16a Schrumpfung der Bindehaut infolge von Pemphigus.
„ 16b Pterygium.
„ 17 Bindehautekzem und Ekzem des Gesichts.
„ 18a Ekzem-Randpustel.
„ 18b Epitheliom der Bindehaut und Hornhaut.
„ 19a u. b Kalkverätzung der Bindehaut und Hornhaut.
„ 20 Herpes zoster ophthalmicus.
„ 21 Fremdkörper auf der Hornhaut u. Dermoidcyste der Orbita.

Tab. 22 Ekzem der Bindehaut und Hornhaut sowie des Kopfes.

„ 23 Scrophulose, Blepharo-Conjunctivitis und Keratitis, Lichtscheu.

„ 24 a Durchbruch eines Ekzempustelgeschwüres durch die Hornhaut mit Einlagerung der Iris (Irisprolaps).

„ 24 b Alte Macula corneae nach Ekzem.

„ 25 a Ekzempustelgeschwür perforiert.

„ 25 b Vordere Synechie.

„ 26 Herpes corneae febrilis.

„ 27 a Herpes corneae febrilis, mit Fluorescein gefärbt.

„ 27 b Hypopyon-Keratitis.

„ 28 a u. b Ulcus serpens corneae.

„ 29 Vereiterung der Hornhaut durch Ulcus serpens, Panophthalmie.

„ 30 a Trachom-Pannus der Hornhaut.

„ 30 b Phthisis bulbi anterior, schwielige Degeneration der Hornhaut.

„ 30 c Keratitis parenchymatosa.

„ 31 a u. b Keratoconus.

„ 32 a—c Staphyloma corneae.

„ 33 a Skleritis, frisch.

„ 33 b Skleritis-Folgen und sklerosierende Keratitis.

„ 34 a Sarkom der Iris.

„ 34 b u. c Iritis.

„ 35 a Iritis condylomatosa.

„ 35 b Chronische Tuberkulose der Aderhaut mit starker Exsudation in den Glaskörper (Pseudogliom) u Iritis.

„ 36 Siderosis (Verrostung) des rechten Auges.

„ 37 a Cataracta senilis matura.

„ 37 b Cataracta traumatica.

„ 38 a u. b Cataracta zonularis im auffallenden und durchfallenden Licht.

„ 38 c Cataracta senilis incipiens im durchfallenden Licht.

„ 39 a Cataracta congenita siliquata.

„ 39 b Vordere Polarcataract.

„ 39 c Austritt der Linse unter die Bindehaut.

„ 40 a Eiterung im Glaskörper verursacht durch einen Eisensplitter.

Tab. 40 b Panophthalmie durch Eindringen eines Hackensplitters in den Glaskörper.
„ 41 a Glaukoma acutum.
„ 41 b Verletzung der Iris und Linse durch einen Eisensplitter.
„ 41 c Infantiles Glaukom (Buphthalmus).
„ 42 Sarkom der Aderhaut, nach vorn durchgebrochen.
„ 43 a u. b Gliom der Retina.
„ 44 Exophthalmus rechts durch Periostitis der Orbita.
„ 45 Exophthalmus pulsans und Glaukom.
„ 46 Basedowsche Krankheit (Kropf und Exophthalmus).
„ 47 Pupillenmesser.

Figuren im Texte.

		Seite
Fig A	Schema für hemianopische Störungen	53
„ B	Schema der äusseren Augenmuskeln	59
„ C	Schema der Doppelbilder bei Lähmung des rect. sup., obliquus inf., rect. inf. und obl. sup. links	65
„ D	Karzinom des unteren Augenlides	110
„ E	Trachom, mikroskopisches Präparat	127
„ F	Keratitis, mikroskopisches Präparat	155
„ G	Hutchinson'sche Zähne	157
„ H	Hutchinson'sche Zähne	158
„ J	Herpes zoster ophthalmicus	171
„ K	Herpes corneae febrilis, mikroskopisches Präparat	173
„ L	Keratomalacia infantum, mikroskopisches Präparat	179
„ M	Dasselbe bei stärkerer Vergrösserung	179
„ N	Eiterige Keratitis bei Erysipel, mikroskop. Präparat	181
„ O	Bändertrübungen bei infantilem Glaukom	235
„ P	Dermoidcyste der Orbita	245
„ Q	Dermoidcyste der Orbita	247
„ R	Knochencyste durch Ektasie der Siebbeinzellen, des Sinus frontalis und der Nasenhöhle entstanden	249
„ S	Nach vorn durchgebrochenes Sarkom der Orbita	250
„ T	Angiom der Orbita	251
„ U	Karzinom des Oberkiefers und der Orbita	252
„ V	Elfenbeinexostose des Stirnbeines	253

Die Untersuchung der Augenkranken.

Auch in der Augenheilkunde beruht die diagnostische Tüchtigkeit nicht allein auf der Erfahrung, die in allen Gebieten der Medizin in erster Linie das richtige Erkennen der Krankheitsprozesse ermöglicht, sondern auch darauf, dass der geübte Diagnostiker sich einen bestimmten Gang der Untersuchung sozusagen zur zweiten Natur hat werden lassen und dass er fast instinktiv alle Hilfsmittel der Untersuchung in richtiger Reihenfolge zur Verwertung bringt. Denn weil am Auge das Krankheitsbild sich meist klar und deutlich dem kundigen Beobachter darbietet und ohne viele Umstände direkt gesehen werden kann, ist die Feststellung pathologischer Veränderungen viel einfacher und leichter als an manchen versteckt liegenden Organen unseres Körpers.

Die grösste Mehrzahl sowohl der äusseren als der inneren Abnormitäten und Erkrankungen des Augapfels lässt sich, dank der Uebersichtlichkeit und der Durchsichtigkeit des Organes, mit absoluter Sicherheit erkennen und zwar meistens schon bei der ersten Untersuchung. Nur in einer bescheidenen Minderzahl von Krankheitsbildern muss aus der Beobachtung des Verlaufes oder aus der Wirkung der Behandlung (ex juvantibus) die Diagnose abgeleitet oder bestätigt werden und bloss bei ganz wenigen Prozessen ist man für die genaue Feststellung des Tatbestandes auf die Nekroskopie angewiesen, so dass der Augenarzt verhältnismässig selten seine diagnostische Ueberlegung mit dem „sectio docebit" abschliessen und damit seiner Resignation Ausdruck geben muss.

Gleichwohl ist die ophthalmologische Betätigung basierend auf richtiger Erkenntnis der Krankheiten durchaus nicht leicht und einfach, weil eine enorme Fülle verschiedener einander oft ähnlicher Prozesse, ein gewaltiger Reichtum von Krankheitsbildern den Arzt zu verwirren

und irre zu führen geeignet ist und weil sehr viele der am Auge eine wichtige Rolle spielenden pathologischen Veränderungen nur mit Mühe wahrgenommen werden, teils wegen der Kleinheit der in Betracht fallenden Dinge, teils wegen ihrer scheinbaren Geringfügigkeit resp. ihrer geringen Abweichung von der Norm.

Die grosse Zahl der Krankheitsbilder bringt es deshalb mit sich, dass, wenn einem auch fünfzigtausend Kranke schon durch die Hände gingen, man doch immer noch durch Neues überrascht werden kann, das man noch nicht zu Gesicht bekommen hat.

Diese Fülle der Erscheinungen einerseits und die hohen Anforderungen, welche an unser eigenes untersuchendes Auge gestellt werden andererseits sind wohl schuld daran, dass trotz der Klarheit, Durchsichtigkeit und leichten Zugänglichkeit des Sehorganes die falschen Diagnosen auch hier wie in anderen Gebieten der Medizin ihre fatale Rolle spielen.

Ganz besonders traurig ist es, wenn dann die falsche Diagnose Blindheit verursacht, was zum Beispiel beim Glaukom ganz leicht passieren kann und nicht gar selten vorkommt.

Deshalb sollte der Studierende sich unbedingt und soviel als immer möglich mit der Augenheilkunde vertraut machen, denn er kann immer in den Fall kommen, als praktischer Arzt die Augenheilkunde ausüben zu müssen und er wird dann leicht zur Erkenntnis gelangen, dass diese ein ebenso verantwortungsvolles Gebiet ist, wie die Chirurgie oder die Geburtshilfe, denn für die meisten Menschen ist das Blindwerden ebenso schlimm als der Tod, wenn nicht schlimmer.

Die Wichtigkeit des gründlichen Studiums der Ophthalmologie ergibt sich für den Studierenden ohne weiteres aus der Ueberlegung, dass es sehr oft unmöglich ist, einen Augenkranken einfach einem Spezialisten zuzuweisen. Wenn dies auch da angeht, wo ein solcher in der Nähe ist, so wird es in dem Falle unter Umständen unmöglich, wo jener entfernt vom Orte des Patienten wohnt. Denn Augenkranke sind zwar oft transportabel

resp. reisefähig, aber nicht immer, sei es, dass der Erkrankungsprozess, wie z. B. bei gewissen Formen des Glaukoms, den Kranken zu sehr durch Schmerz, Brechen etc. mitnimmt, sei es dass es sich z. B. um Neugeborene handelt, welche die Angehörigen in der Regel nicht gern auf Reisen schicken, sei es dass andere äussere Verhältnisse, wie hohes Alter, Armut etc. das Reisen erschweren oder dass eine gleichzeitige andere schwere Erkrankung das Augenleiden begleitet und das Transportieren zur Unmöglichkeit macht.

In vielen Fällen ist auch der Zeitverlust, welcher durch das Aufsuchen eines entfernt wohnenden Spezialisten verursacht werden kann, gleichbedeutend mit einem Schaden, der nicht mehr gut zu machen ist, weil die richtige Therapie einen verhängnisvollen Aufschub erfährt und die Krankheit mittlerweile Verwüstungen an dem zart gebauten Organ verursachen kann, welche nachher die geschickteste Hand nicht mehr gut zu machen imstande ist.

Ich habe vorhin darauf hingewiesen, dass beim Studium der Augenerkrankungen an unser untersuchendes Auge hohe Anforderungen gestellt werden. Nicht minder ist das der Fall bei der Ausübung der Ophthalmotherapie. Bevor wir daher der Methode näher treten, nach der wir am zweckmässigsten die ophthalmologische Untersuchung durchführen, sei ihrem Haupthilfsmittel, dem Sehapparat des Untersuchers eine kurze Betrachtung gewidmet. Denn ich habe oft schon beobachtet, wie Mediziner, die sich der Augenheilkunde spezieller zuwenden wollten, allzuwenig berücksichtigten, dass für diese medizinische Disziplin eine vorzügliche Sehschärfe unerlässlich ist.

Allerdings kann ja bei der Untersuchung der vorderen Partie des Auges die Lupenvergrösserung einigermassen die mangelhafte Sehschärfe ausgleichen, aber bei der ophthalmoskopischen Untersuchung bleibt der weniger gut Sehende gegenüber dem Scharfsichtigen unfehlbar im Nachteil. Insbesondere pflegt sowohl bei den äusseren

Erkrankungen des Auges wie auch bei denen des Augengrundes der stark Astigmatische im Nachteil zu sein, so dass er zwar vielleicht das Hauptsächlichste wahrnimmt, aber mit viel grösserer Mühe.

Eine leichte Kurzsichtigkeit (1—3 D.) ist besser als Hypermetropie weil letztere beim Aelterwerden bald zum Gebrauch von Konvexgläsern nötigt, die bei feineren Untersuchungen und beim Operieren, wenn auch vielleicht nicht gerade stark stören, so doch unangenehm sind und die Sache erschweren.

Was den so wichtigen binokulären Sehakt betrifft, also das Vermögen mit beiden Augen zugleich zu sehen, so ist dieser selbstredend für ein richtiges stereoskopisches Sehen unerlässlich, und da die Tiefenwahrnehmung für die Beurteilung vieler krankhafter Veränderungen am Auge höchst notwendig ist, so entbehrt derjenige, der nur mit einem Auge sie zu betrachten und zu studieren imstande ist, eines sehr wichtigen Hilfsmittels, namentlich wenn es sich darum handelt, rasch eine gegebene Erscheinung nach allen Dimensionen wahrzunehmen. Allerdings kann auch hier die Lupe einigermassen in die Lücke treten und das stereoskopische Sehen ersetzen. Aber beim Operieren ist dieses Hilfsmittel unmöglich. Es kann derjenige, der überhaupt nur über ein gutes Auge verfügt oder bei dem die Augen nicht in normaler Weise zusammenarbeiten, zwar allmählich durch vielfache Uebung den Defekt einigermassen ausgleichen, aber es liegt auf der Hand, dass er dabei später ans Ziel kommen wird als der Gutsehende. Und wenn er sich schliesslich mit vieler Mühe eingearbeitet und sein mangelhaftes Sehen durch Uebung und allerlei Hilfsmittel verbessert hat, so wird er bei gewissen schwierigen Dingen, seien sie operativer oder explorativer Natur immer gegen den Bessersehenden mehr oder weniger im Nachteil bleiben.

Ich kenne allerdings Augenärzte, die mit nur einem guten Auge oder mit Astigmatismus behaftet, gleichwohl gut funktionieren, aber das hindert mich nicht daran, den Medizinern, welche sich speziell der Augenheilkunde wid-

men wollen, nachdrücklich den Rat zu geben, dies nur zu tun, wenn eine genaue Prüfung ihrer Augen festgestellt hat, dass die Sehschärfe jedes Auges mindestens das 1,5fache der durchschnittlichen Norm beträgt, dass ferner gutes binoculäres Sehen vorhanden und Farbenblindheit ausgeschlossen ist. Wer ohne diese Requisiten sich gleichwohl an die Ophthalmologie heranmacht, wird mit viel grösserer Mühe ans Ziel gelangen und Gefahr laufen, hinter den von der Natur besser Ausgestatteten zurückzubleiben.

Zur Einführung in die Augenheilkunde ist vor allem eine genaue Schilderung der Methodik unerlässlich, welche wir der diagnostischen Untersuchung zugrunde zu legen haben. Dann aber wird eine genaue durch das Bild erläuterte Beschreibung der Krankheitsprozesse in ihrer grossen durch Abarten noch variierten Fülle das Hauptgebiet des Lehrplanes bilden.

Die Untersuchung eines Augenkranken, gleichviel ob er an einer äusseren oder tiefer liegenden Störung leidet, beginnt am besten mit der

I. äusseren Besichtigung bei Tageslicht.

Man lässt zunächst den Patienten dem Fenster gegenüber, dem man selbst den Rücken zuwendet, Platz nehmen, so dass man ihn im vollen Lichte hat. Die Anamnese verschiebt man, weil sie die Objektivität der Untersuchung (durch unrichtige Angaben und Erklärungen des Kranken) zu stören geeignet ist, besser auf den Schluss und beschränkt sich auf die allernotwendigsten resp. unvermeidlichen Mitteilungen des Patienten.

Es wird nun zu allererst eine äussere rasche Inspektion seiner ganzen Person vorgenommen, wobei die geringsten Abweichungen von der Norm festgestellt werden. Abnormes Aussehen des Gesichtes durch Blässe, Röte oder gelbe kachektische Färbung, die Zeichen rascher Abmagerung und dergleichen, sind sorgfältig zu beachten.

Ganz besonders wichtig ist es, an den sichtbaren Hautstellen, also im Gesichte, am Hals und an den

Händen vorhandene Erkrankungsspuren irgend welcher Art festzustellen. Es handelt sich dabei um frische oder auch ältere Exantheme, namentlich Ekzem, syphilitische Effloreszenzen etc., oder um die Narben solcher Hautaffektionen. Ferner ist es von grosser Wichtigkeit, an den Hautdecken Spuren von Verletzungen, also Schürfungen, Quetschungen, Blutunterlaufungen, Wunden in ihrer mannigfachen Konfiguration sofort aufzusuchen und sich zu merken, namentlich dann, wenn eine Verletzung des Auges vorliegen soll. Es darf dies ganz besonders in jenen Fällen nicht unterlassen werden, bei denen von vornherein eine gerichtliche Beurteilung wahrscheinlich ist oder wo haftpflichtiger Unfall angegeben wird.

Im ferneren ist zu achten auf Lymphdrüsenschwellungen am Unterkiefer, am Kieferwinkel, im Nacken und vor dem Ohr, sowie auf Drüsenfisteln und Drüsennarben an diesen Stellen. Auch allfälligen Gelenkaffektionen, alten Ankylosen etc. ist Aufmerksamkeit zu schenken.

Im Bereich des behaarten Kopfes ist die Wahrnehmung, dass in letzter Zeit Haarausfall stattgefunden hat, oft von grosser Bedeutung, weil damit der Verdacht auf Syphilis erweckt werden muss, die ziemlich oft bei Augenerkrankungen eine Rolle spielt. — Ferner wird Ekzem oder Seborrhoe des behaarten Kopfes von Wichtigkeit sein, weil sie uns ebenfalls diagnostisch leiten können, wie wir später noch genauer sehen werden.

Je nach dem Befunde, den wir an den sichtbaren Hautstellen oder am Drüsenapparat etc. bei dieser einleitenden Untersuchung feststellen, werden wir auch die Inspektion der ganzen übrigen Hautdecke vorzunehmen haben, doch verschieben wir meistens diese ebenso wie die eventuelle Untersuchung der übrigen Körperteile überhaupt und wenden zunächst unsern prüfenden Blick der Umgebung des Auges zu. Dabei ist es ratsam, nicht gleich auf kurze Distanz an das Auge heranzugehen, sondern zuerst aus einer etwas grösseren Entfernung die Inspektion vorzunehmen, weil dadurch gewisse Dinge besser sichtbar werden, wie z. B. Exanthemspuren, un-

scheinbare Differenzen zwischen rechter und linker Gesichtsseite, Differenz in der Lidspaltenweite beider Augen, Differenz in der Grösse und Form beider Augäpfel oder beider Pupillen.

Ist Schielstellung eines Auges vorhanden, so prüfen wir die Beweglichkeit der Augäpfel, indem wir nach rechts, links, oben und unten blicken lassen. Dasselbe lassen wir dann tun, wenn ein Auge mehr vortritt, als das andere, was als Protrusion bezeichnet wird. Unter Umständen muss die Beweglichkeitsprüfung noch verschoben und zunächst die Besichtigung fortgesetzt werden. Diese hat nun vor allem der Gegend des Tränensackes (nasal vom inneren Augenwinkel) Aufmerksamkeit zu schenken. Ist diese im mindesten geschwellt oder gar gerötet, so ist an Katarrh oder Entzündung des Tränensackes, kurz an Dacryostenose zu denken und diese weiter im Auge zu behalten. Häufig gelingt es durch Druck mit dem Finger, den abnormen Inhalt des Sackes durch die Tränenpunkte auszupressen, sogar dann, wenn keine Auftreibung des Tränensackes sichtbar ist, sondern vielleicht blosse vermehrte Ansammlung von Flüssigkeit im Auge, das sogenannte „Schwimmen" des Auges, auf die gestörte Tränenableitung aufmerksam macht.

Zur genaueren Feststellung der Diagnose Dacryostenose bedarf es freilich einer weiteren Massregel, die aber besser an den Schluss der Untersuchung gesetzt wird, nämlich einer Durchspritzung des Tränensackes. Davon wird des genaueren bei der Besprechung der Tränenleiden die Rede sein.

Auch jetzt ist es noch nicht rätlich, gleich den Augapfel und allfällig dort vorhandene Fehler zu studieren, sondern vorerst die Augenlider rasch zu überblicken und sogleich allfällige Abnormitäten, wie falsch stehende Cilien, falsch stehende oder erkrankte Lidränder wahrzunehmen, denn häufig sind diese der Sitz von Störungen. Besonders ist auch darauf zu achten, ob die Tränenpunkte (am nasalen Ende der Lider befindlich) richtig liegen und in den Tränensee eintauchen.

Am Augapfel wird, wenn das Auge freiwillig geöffnet ist, zunächst das Lidspaltengebiet inspiziert, ohne dass die Lider berührt werden. Bei ungenügend geöffneter Lidspalte werden jetzt erst sachte die Lider etwas auseinandergezogen. Je nach dem Befunde erfolgt nun die Besichtigung der Innenseite des unteren Lides, indem dieses nach abwärts gezogen wird.

Was die Innenseite des oberen Lides betrifft, so kann deren Besichtigung ebenfalls jetzt vorgenommen werden, indem das obere Lid umgestülpt wird. Häufig aber wird dieser Akt der Untersuchung besser verschoben oder gar nicht vorgenommen, weil er nicht nötig ist, indem es sich vielleicht um ein inneres Leiden des Auges handelt und die Umstülpung des oberen Lides das Resultat der allfällig nötig werdenden Sehprüfung stören oder den Ratsuchenden nur unnötig belästigen würde. Bei tiefen Wunden des Augapfels könnte die Prozedur geradezu schädlich sein.

Bei der Umstülpung des oberen Lides verfährt man folgendermassen. Man legt den Daumen der linken Hand mit seiner Volarfläche in nahezu horizontaler Richtung etwas unterhalb der Augenbraue aufs Augenlid und ziehe damit sachte dessen Haut etwas in die Höhe, so dass einerseits die Hautfalten des oberen Lides (bei älteren Leuten) verstrichen werden und anderseits der Lidrand zugleich etwas vom Bulbus abgezogen wird. Jenen fasst man nun mit dem Daumen und Zeigfinger der rechten Hand an den Cilien oder, falls keine solchen da sind, an einer kleinen Hautfalte, die man nahe dem Lidrande in die Höhe hebt und zieht das Lid daran etwas nach unten, indem man zugleich den Patienten auffordert, kräftig nach abwärts zu schauen. Nun wird das angestreckte Lid über dem Daumen der linken Hand umgestülpt, indem dieser etwas nach abwärts bewegt wird, wobei er zugleich den oberen Rand des Lid-Tarsus nach hinten und unten drängt, während die rechte Hand das untere Ende des Lides nach vorn und aufwärts zieht. Wem auf diese Art das Umstülpen nicht gelingt, der möge statt des Daumens der linken Hand

eine Sonde oder ein Glasstäbchen etc. benützen. Damit kommt man in der Regel auch dann zum Ziele, wenn der Patient sich etwas ungeschickt benimmt, nicht nach abwärts sieht oder kneift. Je zarter man bei dieser Prozedur vorgeht, um so besser pflegt sie zu gelingen, je ungefüger die Hand ist, welche das Ding unternimmt, umso stärker werden die Abwehrbewegungen und damit die Schwierigkeiten. — Man kann auch mit bloss einer Hand die Umstülpung des oberen Lides ausführen. Ich empfehle diese Methode nicht, weil sie weniger schonend ist.

In vielen Fällen von Konjunktivalerkrankung, bei Nachforschung nach Fremdkörpern etc. ist es notwendig, die obere Uebergangsfalte zur Besichtigung möglichst frei zu legen. Die einfache Umstülpung des oberen Lides ermöglicht das noch nicht, wohl aber folgendes Verfahren, das schonender ist als die nochmalige Umdrehung des schon umgestülpten Lides vermittels zweier Pinzetten oder einer Sonde. Nachdem das obere Lid umgekehrt worden, hält man es in dieser Lage vermittelst des Daumens der linken Hand fest, lässt nun möglichst stark nach abwärts blicken und drängt gleichzeitig mit dem Daumen der rechten Hand, den man flach auf den vom unteren Lid bedeckten Bulbus legt, diesen sanft aber ziemlich kräftig nach rückwarts in die Orbite hinein. Indem nun das umgestülpte Lid mit dem Daumen der linken Hand etwas nach oben gezogen und der Patient aufgefordert wird, anhaltend nach abwärts zu blicken, tritt die obere Uebergangsfalte in einem Wulst heraus und kann bequem und schonend besichtigt werden. Bringt man den Patienten nicht dazu, nach abwärts zu blicken, so kann man auch versuchen durch eine Sonde, welche man oberhalb des oberen Lides der Länge nach auf die Hautseite legt, die Uebergangsfalte des ektropionierten Lides herunter zu drängen. Auch diese Prozedur kann durch Cocainisierung erleichtert werden.

Während bei den Erwachsenen sowohl die Besichtigung des Augapfels wie die der Innenseite der Lider

keine allzu grossen Schwierigkeiten zu haben pflegt, ist dies bei Neugeborenen und Kindern wesentlich anders und erfordert spezielle Kenntnisse, die hier ihrer Wichtigkeit wegen ebenfalls kurz vermittelt seien. Recht oft beobachte ich, dass ungeübte Aerzte bei Kindern nur deshalb in der Untersuchung und Behandlung ungenügenden Erfolg haben, weil sie erstere nicht in richtiger Weise handhaben und den Widerstand, welchen die Kleinen unseren Manipulationen gewöhnlich entgegensetzen, nicht auf zweckmässige Art zu überwinden wissen. Auch hier gilt die Regel, dass die Untersuchung zwar energisch, aber so schonend als möglich ausgeführt werde, nicht nur deshalb, weil, je roher die Untersuchung vorgenommen wird, um so kräftiger die Abwehrbewegungen ausfallen, sondern auch deshalb, weil ein rohes Auseinanderziehen der krampfhaft geschlossenen Lidspalten leicht verhängnisvolle Verletzungen der Hornhaut und Einrisse im äusseren Lidwinkel zur Folge haben kann, oder es werden die oft bei Kindern infolge der Benetzung durch die Tränen entstandenen Rhagaden im äusseren Winkel die ganz besonders den Lidkrampf verursachen und unterhalten, durch Einreissen vertieft und dadurch zur Quelle verstärkten Lidkrampfes, der dann die Heilung verzögert.

Um cito, tuto et jucunde untersuchen und behandeln zu können, muss man die kleinen Kinder, unter Umständen sogar solche bis zu zehn Jahren, vor allem richtig lagern. Der Untersucher setzt sich zunächst so, dass er das Fenster (eventuell die Lampe) rechts oder links hat, lässt eine Wärterin oder die Mutter des Kindes, wenn sie vernünftig ist, sich gegenüber Platz nehmen und von dieser das Kind so halten, dass dessen beide Beine unter ihren einen Arm zu liegen kommen und von diesem gehalten werden können. Der Rücken des Kindes kommt auf die Oberschenkel der betreffenden Person zu liegen und der Kopf auf oder zwischen die (mit einem Tuch bedeckten) Kniee des Untersuchers, der, wenn nötig, ihn damit fixiert (ohne aber bei Neugeborenen dabei etwa einen zu starken Druck auszu-

üben!). Nachdem die assistierende Person sich nun der beiden Hände des Kindes versichert hat, kann die Untersuchung, indem das Licht voll auf die Augen des Kleinen fällt, in Ruhe und schonend vorgenommen werden.

Zuvörderst gilt nun die Regel, die Augenlider, falls sie durch Tränen, Konjunktival-Sekret etc. nass sind, sorgfältig abzutrocknen und zwar am besten mit Verbandwatte. Nasse, schlüpfrige Augenlider lassen sich weder beim Erwachsenen noch beim Kind leicht auseinanderziehen, weil der ziehende Finger immer über die Haut weggleitet und nicht Halt findet, ausser es wird ein abnorm starker Druck ausgeübt, der aber nur wieder verstärktes Kneifen hervorruft. Zweckmässig ist es daher in manchen Fällen, die Finger, mit denen man die Lider auseinanderziehen will, ausserdem mit Gaze zu umwickeln.

Sobald nun trotz alledem die Lider wegen Schwellung oder Lidkrampf oder beiden zusammen nur schwierig auseinander zu bringen sind, werden sie am besten vermittelst der Desmarresschen Lidhalter sachte und vorsichtig auseinandergezogen, wobei darauf zu achten ist, dass die dem Bulbus zugewendete Fläche des Lidhalters ganz glatt sei, weil durch Rauhigkeit (namentlich durch Absplitterung der Vernickelung) die Cornea verletzt werden könnte. Selbstverständlich müssen die Lidhalter auch absolut rein sein.

Hat man z. B. auf der Besuchspraxis zufällig keinen Lidhalter zur Hand (manchmal genügt es, nur einen für das obere Lid zu haben) so kann man sich einen solchen ganz leicht improvisieren, indem man eine gewöhnliche Frauenhaarnadel mit ihrem stumpfen Ende so über die Fläche biegt, dass ein ca. 1 cm grosser Haken gebildet wird, den man dann vorsichtig unter das Lid schiebt. Auch hiebei ist darauf zu achten, dass die Haarnadel glatt und rein sei, letzteres kann eventuell durch Erhitzen bewerkstelligt werden. Es ist viel richtiger zu diesem primitiven Notbehelf zu greifen, als das Auseinanderziehen der Lider vermittelst der blossen Finger erzwingen zu wollen, falls dieses nicht leicht von statten geht. Denn

es erfordert sehr geübte und geschickte Finger, um bei solchen sich sträubenden Kindern die festgeschlossenen Lider ohne Lidhalter so auseinander zu bringen, dass alle Gefahr für die Cornea ausgeschlossen ist.

Leicht fällt dagegen bei solchen Kindern die Umstülpung der Lider, ja sie tritt sehr oft auf, ohne dass man sie wünscht und die Lidhalter dienen hauptsächlich dazu, die Umstülpung zu verhindern, weil es sich bei dieser Untersuchung häufiger um genaue Besichtigung der Hornhaut und Umgebung handelt als um die der Innenseite der Lider. Sobald sich diese aber umstülpen, ist die Besichtigung der Hornhaut unmöglich.

Die Umdrehung des oberen Lides wird dagegen oft wichtig bei der Untersuchung und Behandlung des Eiterflusses der Neugebornen. In diesen Fällen ist es ganz besonders gefährlich, die Hornhaut durch die Fingernägel zu schürfen. Die leichteste Kratzwunde, der geringste durch die Untersuchung veranlasste Substanzverlust kann den Verlust das Auges nach sich ziehen. Da soll also bei der Besichtigung der Bulbi der Lidhalter fast immer benützt werden; namentlich wenn die Lider geschwollen sind.

Die dann folgende Besichtigung der Innenseiten der Lider hat in diesen Fällen, wie gesagt, meist keine grossen Schwierigkeiten, da das obere Lid sich bei stirnwärts ausgeübtem Zug an der Haut umzustülpen pflegt. Sollte dies nicht der Fall sein, so warte man bis das Kind schreit, wonach die Umstülpung, auch in den späteren Stadien, wo die Schwellung schon geringer geworden, bald zu gelingen pflegt. Ein leichter schläfenwärts gerichteter Zug am äusseren Winkel unterstützt das Ektropionieren und fixiert es nachher.

Bei Kindern mit starkem Lidkrampf (Blepharospasmus) achte man noch auf folgendes. Wenn man die Lider endlich glücklich auseinandergebracht hat, so sieht man sehr oft die Cornea doch nicht weil diese krampfhaft nach oben gerollt wird. Schimpfen hilft nun gar nichts, sondern macht die Sache nur schlimmer. Vielmehr muss man ganz ruhig eine Weile zuwarten, dabei

aber allen unnötigen Druck auf die zu untersuchenden Teile sorgfältig vermeiden, vielleicht dem Kind beruhigend etwas zureden etc. Dann wird in der Regel, wenn auch nur für kurze Zeit, der Bulbus abwärts gerollt und die Besichtigung der Cornea möglich. Ist der Krampf allzu mächtig, sodass der Bulbus gar nicht nach abwärts gedreht wird, so gibt man am besten einige Tropfen Cocain und wartet etwas zu und nur im äussersten Notfall greife man zur Pinzette, um den Bulbus nach abwärts zu rollen. Jedenfalls tue man dies erst nach gehöriger Cocainisierung und möglichst schonend.

Nie aber lasse man sich durch Ungeberdigkeit, Schreien und Sträuben der Kinder abhalten, die Untersuchung der Hornhaut und Umgebung ganz gründlich vorzunehmen und man schliesse die Untersuchung nicht ab, bevor man deutlich das ganze Gebiet der Hornhaut übersehen hat.

Dass man dabei aber, wie schon berührt, mit grösster Sorgfalt und Vermeidung allen stärkern Druckes vorzugehen hat, ergibt sich aus der Tatsache, dass manchmal solche Kinder an tiefen Geschwüren der Hornhaut leiden, die beim leichten Druck aufs Auge schon platzen, wodurch ein bleibender Schaden durch Iris-Einheilung, Pupillenverziehung etc. entsteht, ja es kann die Sprengung des Geschwürsgrundes sogar durch Infektion Verlust des Auges zur Folge haben, besonders dann, wenn bei der Untersuchung gar die Linse zur Rupturstelle herausgepresst wird, was unschwer passieren kann.

Soviel über die Technik der so wichtigen äusseren Untersuchung von Kinderaugen.

Bei der Besichtigung des Augapfels, der wir uns nun zunächst zuzuwenden haben, ist es zweckmässig folgendes zu beachten. Ist Rötung vorhanden, so kann man nach der Art derselben d. h. 1. an ihrer Lokalisation und 2. an ihrer Färbung einen sehr wichtigen Fingerzeig für den Sitz der Erkrankung und damit für die Diagnose gewinnen. Mit dieser Rötung verhält es sich nämlich folgendermassen:

Wenn bloss die Bindehaut des Auges entzündet ist,

und infolgedessen also ihre Gefässe stärker mit Blut gefüllt sind, so ist für das kundige Auge die Rötung eine ganz andere, als dann, wenn eine Hornhaut und Regenbogenhautentzündung zu Rötung des Auges Veranlassung gibt. Im ersteren Falle sprechen wir von konjunktivaler Rötung, im letzteren von ciliarer Rötung. Die erstere, konjunktivale, kennzeichnet sich dadurch, dass sie da am stärksten ist, wo auch die Bindehautgefässe am stärksten sind, d. h. in der Uebergangsfalte und ihrer Nachbarschaft, und dass sie allmählich gegen den Cornealrand hin abnimmt, so dass sie in unmittelbarer Umgebung der Cornea fast ganz fehlt und eine die Hornhaut umkreisende, ca. 5 mm. breite Zone die schwächste Gefässfüllung zeigt (vgl. Tab. 12a). Es pflegt diese zentripetale Abnahme der Rötung sich auch dadurch geltend zu machen, dass die im innern Winkel liegende Karunkel und die temporal an sie angrenzende Bindehautfalte s. Plica semilunaris bei konjunktivaler Injektion besonders deutlich gerötet sind und schon auf Distanz die abnorme Füllung der Bindehautgefässe z. B. bei akutem Bindehautkatarrh anzeigen.

Umgekehrt nimmt die ciliare oder pericorneale Rötung gegen den Cornealrand hin zu, ist unmittelbar an diesem am deutlichsten und klingt allseitig gleichmässig gegen die Peripherie des vorderen Augapfelabschnittes ab (vgl. Tab. 21). Die am deutlichsten gerötete pericorneale Zone ist 3—7 mm breit. Sie entspricht ungefähr dem Gebiet, welches bei der reinen Konjunktivalrötung am wenigsten beteiligt ist und während die konjunktivale Rötung gegen den Cornealrand hin abklingt, tut dies die ciliare Rötung in umgekehrter Richtung vom Cornealrand weg. Die sie verursachenden Gefässe sind dabei zum Teil so fein, dass man sie nicht deutlich sieht. Sie liegen ferner nicht so oberflächlich und sind auch deshalb einzeln nicht so gut zu sehen, wie die konjunktivalen Gefässe.

Abgesehen von dieser verschiedenen Lokalisation beobachten wir nun bei den beiden Injektionstypen auch ganz verschiedene Färbung, zu deren Wahrnehmung

freilich ein für Farbe schon etwas geschultes Auge erforderlich ist. Bei der konjunktivalen Rötung nämlich ist die Färbung gelblich, „ziegelrot" (vgl. Tab. 2 und 5 a), bei der ciliaren geht sie ins bläuliche, ist „rosa", „scharlachrot" oder „himbeerfarben" (vgl. Tab. 21).

Sowohl dieses verschiedene Rot als auch die verschiedene Lokalisation der Rötung erklärt sich sehr einfach aus der Anordnung und Verteilung der Gefässe, welche bei der Injektion in Betracht fallen.

Bei der Konjunktivalinjektion handelt es sich um die abnorm starke Füllung der Konjunktivalgefässe, die wir am normalen Auge ihrer Schmalheit wegen nur zum allerkleinsten Teil wahrnehmen. Die Gefässe der Skleralbindehaut kommen an der Uebergangsfalte zum Vorschein und ziehen von allen Seiten her radiär nach vorn gegen die Hornhaut, indem sie zugleich sich baumförmig verästeln und durch diese Ramifikation feiner und feiner werden. Daher nimmt auch die durch sie bewirkte Rötung gegen die Hornhaut hin ab. Da sie ganz oberflächlich liegen, so sieht man an ihnen, wenn sie hyperämisch sind, direkt die Blutfarbe, welche in dünner Schicht bekanntlich gelbrot ist. Es lassen sich auch die Konjunktivalgefässe, namentlich in einiger Entfernung von der Cornea, mit der locker an die Sklera angehefteten Bindehaut hin- und herschieben und so als Bindehautgefässe deutlich nachweisen. Diese Verschieblichkeit kann unter Umständen mit zu Hilfe gezogen werden, wenn man über die Natur eines solchen Gefässes nicht im klaren ist.

Ganz anders sind die Gefässe angeordnet, welche die ciliare oder pericorneale Rötung verursachen. Vor allem liegen sie unter der Bindehaut. Auch sie sind am normalen Auge nur zum kleinsten Teil sichtbar und zwar höchstens (nicht immer) ihre Arterienstämmchen während die sie begleitenden feinen Venenstämmchen nur am gereizten Auge sichtbar werden. Diese Arterienstämmchen kommen von den Sehnen der geraden Augenmuskeln her, einfach oder zu zweien, ziehen in stark geschlängeltem Verlauf zunächst radiär gegen die Hornhaut

hin, verschwinden dann aber, mehrere Millimeter von ihr entfernt, plötzlich, weil sie sich in die Sklera einsenken und diese durchsetzen, um in Corpus ciliare und Iris einen grossen Teil der Zirkulation zu besorgen. Ihre Durchtrittsstelle ist häufig etwas pigmentiert und dadurch deutlicher sichtbar. Sie werden die vorderen Ciliargefässe genannt im Gegensatz zu den auf der Rückseite des Bulbus in die Chorioidea eintretenden hinteren Ciliargefässen. Bevor sie nun aber in der Sklera verschwinden, ramifizieren sie, und diese Verzweigungen stehen miteinander im Zusammenhang, einen dichten Gefässnetzkranz rings um die Cornea bildend. Da sowohl die gröberen Stämmchen als auch ihre feineren Verästelungen um die Hornhaut herum unter der Bindehaut zwischen dieser und der Sklera liegen,[1]) lassen sie sich daher nicht mit der Bindehaut verschieben und haben eine mehr bläuliche Färbung, aus dem einfachen Grund, weil die sie bedeckende Bindehaut wie ein trübes Medium wirkt und dadurch einen bläulichen Ton schafft, der sich über das Rot des Blutes legt. Wenn wir Milch in dünner Schicht auf eine schwarze Tafel hingiessen, so erscheint diese blau und in ähnlicher Weise entsteht der Stich ins Bläuliche, den wir an den ciliaren Gefässen wahrnehmen.

Es ist nun weiter zu beachten, dass die oberflächlichen Gefässe der Konjunktiva und die tieferen der Episklera am Hornhautrand miteinander kommunizieren, sodass die Bindehaut durch feine Gefässe, welche aus dem episkleralen, pericornealen Gefässnetz in sie eintreten und in ihr gewöhnlich ziemlich gradlinig nach hinten verlaufen (vordere Bindehautgefässe), auch Blut aus dem Ciliargefässgebiet enthält. So erklärt sich der Umstand, dass bei länger andauernder ciliarer Rötung allmählich auch die konjunktivalen Gefässe eine mehr oder weniger starke Hyperämie erleiden, wodurch sich

[1]) Hie und da liegt eine von aussen-unten oder von aussen (temporal) her gegen die Cornea ziehende vordere Ciliararterie eine Strecke weit in der Bindehaut und lässt sich mit dieser verschieben. In diesem Fall kommt das Gefäss von den Lidarterien her.

dann beide Rötungstypen kombinieren. Umgekehrt führt aber anhaltende konjunktivale Hyperämie nicht so leicht zu ciliarer Rötung, solange nicht die Cornea erkrankt.

Es besteht nämlich im ferneren die eigentümliche Einrichtung, dass, sobald die Cornea im mindesten, sei es durch eine Kratzwunde, einen Fremdkörper etc., sei es durch eine Entzündung, angegriffen wird, sehr bald ringsherum gleichmässig die pericorneale Rötung auftritt. Dadurch wird der kundige Untersucher sofort auf die Cornealläsion aufmerksam gemacht. Es kann die betreffende Verletzung oder Entzündung so klein sein, dass er dann vielleicht noch ziemlich lange danach suchen muss, aber die ciliare Rötung weist zunächst auf die Hornhaut hin. Wird hier nichts abnormes gefunden, so muss die Ursache der pericornealen Rötung in der Iris oder im Corpus ciliare gesucht werden.

Sowohl die konjunktivale wie die ciliare Rötung kann auch herdförmig, d. h. nur auf ein kleineres Gebiet beschränkt auftreten, in der Bindehaut z. B. bei kleinen Wunden oder bei herdförmiger Entzündung (Ekzempustel). Dann sehen wir im Gebiet der betreffenden Läsion eine umschriebene gelbrote Hyperämie. Die herdförmige ciliare, mehr bläuliche Rötung dagegen kennzeichnet die Entzündung der Sklera, die mit Vorliebe herdförmig auftritt, oder eine tiefgehende, nicht frische Wunde dieser Membran.

Diesen Gefäss- resp. Rötungsverhältnissen verdankt der geübte Untersucher in erster Linie jenen raschen Aufschluss über die Natur eines vorhandenen Leidens, der den ungeübten in Erstaunen setzt. Jener sieht z. B. schon auf Distanz, dass ein Konjunktivalkatarrh vorhanden ist, weil im inneren Winkel an Karunkel, Plica semilunaris und angrenzender Skleralbindehaut eine abnorme Rötung auffällt. Er wird in einem anderen Falle, geleitet durch die ciliare Rötung, den Sitz der Entzündung oder Verletzung rasch in der Cornea finden, obschon die kranke Stelle kaum zu sehen ist. Dabei werden natürlich die weiteren Merkmale des betreffenden

Krankheitsprozesses sofort auch aufgesucht und in kürzester Frist die Diagnose formuliert, ja sogar die Aetiologie des Uebels auch gleich festgestellt. Es tritt z. B. ein Kranker ins Zimmer, der schon gleich am charakteristischen Defluvium capillorum und an einigen roten Flecken an der Stirn längs der Haargrenze den Verdacht erweckt, dass er Syphilis habe. Er hat an einem Auge ciliare Rötung, die weitere Inspektion ergibt, dass die Pupille nicht rund sondern unregelmässig mit ins Pupillargebiet einspringenden Zacken versehen ist und dass auf der Iris gelblich-rote, verdickte Stellen zu sehen sind: Iritis syphilitica ist festgestellt und zwar in kürzerer Zeit, als das Lesen dieses Beispieles erfordert.

Bei der so wichtigen Untersuchung der Cornea haben wir auf zweierlei genau zu achten, erstens auf die Oberflächenverhältnisse und zweitens auf die Durchsichtigkeit.

Bekanntlich spiegelt die Cornea als kleiner Konvexspiegel die vor ihr befindlichen Gegenstände in einem aufrechten verkleinerten Bilde, das die bekannten Verzerrungen der Konvexspiegel aufweist. So sehen wir z. B. die Fensterseiten im Corneaspiegelbild des vor uns sitzenden Patienten leicht gebogen verlaufen, aber wir sehen sie scharf und sauber in der Zeichnung, vielleicht auch dazu noch unser eigenes Bild oder das Bild eines Baumes, der draussen vor dem Fenster steht. Den Fensterreflex nun benützen wir zur Prüfung der Hornhautoberfläche auf ihre Normalität, indem wir ihn auf der ganzen Cornea herumführen. Zu dem Zweck lassen wir unseren Finger fixieren und führen ihn nach rechts, links, oben, unten, indem wir stets das Reflexbild auf der Hornhaut im Auge behalten, so dass wir die leichtesten Störungen an ihm wahrnehmen können. Solche sind nun gar nicht selten zu beobachten. Sie können verschiedener Art sein.

1. Es wird an einer mehr oder weniger grossen Stelle der Hornhaut das Spiegelbild unscharf: wir erkennen sofort, dass an dieser Stelle die Oberfläche matt ist, wie behaucht aussieht und ebenso schlecht spiegelt

wie eine behauchte Fensterscheibe. Solche matte Stellen entsprechen in der Regel Entzündungsbezirken. Ist die ganze Cornea matt, so haben wir es entweder mit einer die ganze Membran beschlagenden Entzündung zu tun oder dann mit Glaukom. Das Wesen dieser Mattheit werden wir später kennen lernen. Aber schon hier wollen wir mit Nachdruck darauf hinweisen, dass man in sehr vielen Fällen an dieser Mattheit allein schon das Glaukom erkennen resp. vermuten kann und so auf den richtigen Weg zur Diagnose geleitet wird. Deshalb ist es so ungemein wichtig, die Spiegelungsverhältnisse der Hornhaut zu beachten.

2. Es kann der Reflex in der Weise gestört sein, dass das Bild des Fensters zwar gut gespiegelt wird, aber so verzerrt in der Form, wie es unter normalen Verhältnissen nicht der Fall ist. Dabei kann sich die Verzerrung nur auf ein kleines Gebiet des Fensterreflexes beschränken oder aber auf das ganze Spiegelbild. Im ersten Fall werden wir beim genaueren Zusehen uns leicht davon überzeugen, dass der verzerrten Stelle des Spiegelbildes eine kleine Stelle der Hornhaut entspricht, die zwar oberflächlich glatt, aber nicht von normaler Krümmung, entweder etwas vertieft oder etwas erhöht, vielleicht auch ganz plan ist. Im letzteren Fall spricht man auch von einer Facette. Ferner kommt es vor, dass nicht nur an einer beschränkten Stelle der Hornhaut Verzerrung des Reflexes zu sehen ist, sondern überall. Dabei ist zweierlei möglich. Einmal rührt dies davon her, dass ihre ganze Oberfläche uneben, höckerig oder mit zahlreichen flachen Stellen besetzt ist. Das kann z. B. die Folge wiederholter Geschwürsbildung sein. Anderseits aber kommt es, wenn auch seltener, vor, dass die unrichtige Spiegelung im ganzen Bereich der Cornea einer totalen unrichtigen Krümmung derselben zufällt, indem sie mehr oder weniger stark kegelförmige Krümmung besitzt, was man Keratoconus (Taf. 31) nennt. In einem solchen Fall ist der Fensterreflex, der von der Spitze resp. Kuppe des Conus gespiegelt wird, ganz klein, dagegen langgestreckt und nach dem Cornearand hin breiter werdend, wenn die

seitlichen Partien, die zwischen Mitte und Rand der Hornhaut liegen, spiegeln. Der das Sehen stark störende Keratoconus wird bei Beobachtung der Spiegelung der Hornhaut am leichtesten und sichersten entdeckt, so dass auch deshalb die Einübung unseres Auges auf die Beurteilung des Cornealreflexes von grosser Wichtigkeit ist.

3. Unter Umständen kombinieren sich die Mattheit und die gröbere Unebenheit, indem matte, mehr oder weniger rauhe Vertiefungen (z. B. frische Geschwüre) oder matte Erhebungen (z. B. aufgelagerte Fremdkörper), oder rauhe Erhebungen (z. B. epitheliale Neubildungen) vorhanden sind. Die so oft den Praktiker beschäftigenden kleinen Fremdkörper auf der Hornhaut können immer an einer, wenn auch noch so kleinen Störung des Oberflächenreflexes erkannt werden.

Dabei ist in manchen Fällen noch auf eines zu achten. Feine Unebenheiten oder Rauhigkeiten der Hornhaut (z. B. infolge feiner Ekzemeruption) können besser wahrgenommen werden, wenn die Cornea momentan nicht von Tränenflüssigkeit überschwemmt ist. Man muss also da, wo starkes Tränen besteht, die Flüssigkeit, indem man die Lider auseinanderhält, erst etwas ablaufen lassen, bevor man die genauere Inspektion vornimmt.

Hat der Untersucher in besagter Weise die Oberflächenverhältnisse der Cornea untersucht, so wendet er sich nunmehr zur Prüfung ihrer Durchsichtigkeit. Diese wird häufig durch Krankheitsprozesse gestört, ganz besonders durch Entzündungen. Die dabei in das Hornhautgewebe einwandernden farblosen Blutkörperchen veranlassen, herdförmig oder diffus, eine grauliche Trübung, die je nach der Stärke und dem Charakter der Entzündung vom kaum sichtbaren grauen Schimmer bis zum undurchsichtigen grau-weissen Fleck variieren und in den Fällen, wo es sich um eitrige Entzündung handelt, sogar einen ausgesprochenen gelben Ton annehmen kann. Für dieses missfarbige, gelbliche Grau muss man sein Auge ganz besonders gut einschulen, so dass man auch geringe Grade dieser ominösen Entzündungstrübung wahrnimmt, denn der dadurch aus-

gesprochene eitrige Charakter gibt der Erkrankung eine wesentlich schlimmere Bedeutung. Für die Wahrnehmung solcher gelblicher Färbung eines Infiltrates ist das Tageslicht geeigneter, als das künstliche Licht.

Weitere und zwar rötliche Verfärbung von graulichen Stellen in der Hornhaut kommt dadurch zu Stande, dass sich in den Bereich der entzündlichen Infiltration neugebildete Gefässe vom Hornhautrand her hineinziehen und hier sich mehr oder weniger fein verzweigen, oft so zart, dass nur ein roter Schimmer entsteht. Gewöhnlich sieht man aber doch mit blossem Auge wenigstens die gröberen Stämmchen.

Es gibt nun aber auch Trübungen, mit oder ohne Gefässe, die nicht durch frische Infiltration gebildet werden, sondern durch alte Narben, die Folgen früherer Infiltrate, namentlich solcher, die zu geschwürigem Zerfall führten. Diese Narbentrübungen können so stark grau-weiss aussehen, dass man sie Weissflecke oder Leukome nennt. Schwächere derartige „Maculae Corneae" sind aber in der grauen Färbung den frischen Infiltraten so ähnlich, dass der Anfänger Mühe hat, sie von solchen zu unterscheiden, aber nur dieser; denn der Erfahrene weiss, dass ein frisches entzündliches Infiltrat, ob es nun herdförmig oder diffus sei, immer eine matte Oberfläche besitzt, während die alte Macula gut spiegelt. Hieraus ergibt sich wiederum der Wert des genauen Studiums der Spiegelungsverhältnisse der Hornhaut. Denn es ist durchaus nicht gleichgültig, ob man eine alte Trübung mit einer frischen Hornhautentzündung verwechselt. Uebrigens haben ausserdem die alten Trübungen in der Regel einen leichten Stich ins Bläuliche. Zuverlässiger für die Beurteilung ist aber die Oberfläche.

Die Wichtigkeit der richtigen Beurteilung von Hornhauttrübungen auf ihr Alter wird immer grösser, je mehr die Unfallversicherung sich verallgemeinert. Denn es kommt oft vor, dass Unfallversicherte eine schon lange vorhandene Trübung einer erneuten Verletzung zur Last legen, um auch für den alten, jetzt nicht in Betracht

fallenden Schaden Entschädigung verlangen zu können. Ein anderes Beispiel aus der gewöhnlichen Praxis möge die Bedeutung der genauen Untersuchung von Hornhauttrübungen weiter illustrieren. Ein Patient zeigt ciliare Rötung, so dass zunächst an eine Hornhauterkrankung zu denken ist. In der Tat ist eine umschriebene Hornhauttrübung vorhanden, die Diagnose Keratitis könnte also stimmen umsomehr, als auch über Schmerz im Auge geklagt wird. Die Oberfläche dieser Trübung ist aber bei genauerer Besichtigung ganz glatt, die weitere Untersuchung ergibt ferner, dass die Pupille nicht ganz rund, dass die Iris verfärbt und trüb ist und es handelt sich schliesslich um eine Regenbogenhautentzündung (Iritis). Die Hornhauttrübung ist eine alte Macula, von Entzündung in früher Jugend herrührend und es imponiert dem Patienten in zweckmässigster Weise, wenn man ihm sofort sagt, er habe früher schon einmal eine Entzündung an diesem Auge gehabt.

In allen den Fällen nun aber, wo die Regenbogenhaut graue oder blaue Färbung besitzt, von der sich die gleichfarbigen Hornhauttrübungen nicht deutlich abheben, stösst die Beurteilung der Durchsichtigkeitsverhältnisse der Hornhaut auf Schwierigkeiten und nur die vor der schwarzen Pupille liegenden Trübungen werden deutlich wahrgenommen. Man tut daher gut, in diesen Fällen die Klarheit der Hornhaut auch noch vermittelst des gleich zu besprechenden künstlichen Lichtes zu prüfen, was übrigens auch in den Fällen mit dunkler Iris nicht versäumt werden darf, weil die Anwendung des seitlichen Lichtes in besonders scharfer Weise uns in diesen Verhältnissen orientiert.

Einstweilen untersuchen wir aber unseren Patienten immer noch im gewöhnlichen Tageslicht weiter und gelangen nun zu der vorderen Kammer und ihrer hinteren Begrenzung, der Iris und der Linse.

Da haben wir denn zunächst namentlich darauf zu achten, ob die vordere Kammer normale Tiefe hat oder ob sie abnorm tief oder seicht sei. Wir müssen also den Abstand der Iris von der Hornhaut prüfen und die beiden

Augen dabei miteinander vergleichen. Es kann auch vorkommen, dass z. B. die temporale Hälfte der vorderen Kammer ganz seicht, die nasale abnorm tief ist. Dies würde meistens darauf hinweisen, dass die Linse schläfenwärts verschoben ist. Man wird dann an der nasalen Iris bei Bewegungen des Auges ein leichtes Zittern oder Schlottern wahrnehmen. Diese wichtige Erscheinung kann sich auch im Gebiete der ganzen Iris zeigen, namentlich wenn die Linse ganz fehlt, indem sie vielleicht in den Glaskörper versunken ist.

Abnormer Inhalt der Vorderkammer, also Exsudat von graulicher und gelber Färbung, Blutansammlungen etc. dürfen ja nicht übersehen werden. Namentlich ist eine auch noch so schmale gelbliche Linie, welche im untersten Teil der Vorderkammer die Anwesenheit von Eiter verkündet, welche Erscheinung mit dem Namen Hypopyon bezeichnet wird, von grösster und zwar schlimmer Bedeutung.

Gelegentlich können auch Fremdkörper in der Vorderkammer wahrgenommen werden.

Ganz besonders an der Iris können wir pathologische Verfärbungen bei Tageslicht meist besser wahrnehmen, als bei dem mehr oder weniger gelben künstlichen Licht, z. B. die Verfärbung der Iris bei ihrer Entzündung. Dabei müssen wir oft die normale Färbung des anderen Auges zum Vergleich heranziehen (denn ungleiche Färbung beider Regenbogenhäute kommt zwar vor, aber nicht häufig).

Ganz besonders wichtig ist es dann, die Pupille beider Augen genau mit einander zu vergleichen und auf ihre Grösse, Reaktion und Form zu prüfen. Bekanntlich kann Ungleichheit der beiden Pupillen ein ungeheuer wichtiges Symptom bilden, dessen Bedeutung (bei Paralyse und Tabes) weit über das Sehorgan hinausreicht. Mit den Grössenverhältnissen eng verknüpft sind gewöhnlich die der Reaktion auf Licht und Konvergenz. Durch abwechselndes Belichten und Beschatten mit der Hand lässt sich wenigstens eine vorläufige Orientierung gewinnen, die dann noch durch die Untersuchung mit

künstlichem Licht ergänzt werden kann, in vielen Fällen ergänzt werden muss.

Auch über die Form der Pupille bekommen wir häufig bloss eine vorläufige Auskunft, die genauere fällt meistens ebenfalls der Betrachtung im Dunkelzimmer zu.

Wertvoll ist dagegen das Tageslicht nun noch für die Beurteilung der Färbungsabnormitäten, welche im Bereich der Pupille, also in Linse und Glaskörper, sich zeigen können. Bläulich-graue bis grau-weisse Fleckchen und Streifen im Pupillargebiet weisen auf Startrübung der Linse hin, während wir bezüglich eines leichten, manchmal auch ziemlich starken grauen Schimmers, der bei älteren Leuten etwa aus der Tiefe der Linse hervorschimmert, sehr vorsichtig sein müssen. Sehr oft diagnostizieren Unerfahrene deshalb Star, während es sich keineswegs darum, sondern nur um den verstärkten Reflex handelt, den die gealterte, sklerosierte Linse produziert. Man darf Star erst mit Sicherheit annehmen, wenn die bald zu erwähnende Untersuchung im durchfallenden künstlichen Licht deutlich Trübungen in der Linsensubstanz aufweist.

Wichtig ist im ferneren bei der Betrachtung im Tageslicht noch das, was allenfalls aus der Tiefe des Auges resp. aus dem Glaskörper herausleuchtet. Man sieht da gelegentlich gelbe, rötliche, braune, graue oder grau-blaue Reflexe hervorschimmern, die meistens ganz erhebliche Bedeutung beanspruchen, so vor allem der in Fig 43 a abgebildete, der die Anwesenheit einer höchst bösartigen Geschwulst der Retina anzeigt. Es können aber auch entzündliche Exsudate im Glaskörper oder massige Blutungen ähnliche Bilder hervorrufen, bei letzteren pflegt mehr oder weniger die rötliche Färbung des Blutes wahrnehmbar sein.

Damit ist nun die Besichtigung des Auges im Tageslicht gewöhnlich erschöpft. Sie werden am besten mit der

2. Spannungsprüfung des Augapfels

abgeschlossen, wobei also die Höhe des intraocularen Druckes untersucht wird und zwar zunächst mit den

Finger, in ähnlicher Weise, wie wir die Konsistenz eines Gebildes oder wie wir einen Tumor auf Fluktuation prüfen. Damit diese äusserst wichtige Untersuchung richtig ausfällt, ist es zweckmässig, folgendes genau zu beachten.

Man lässt den zu Untersuchenden g e r a d e a u s oder höchstens soweit nach abwärts blicken, dass der Untersucher die beiden Zeigefinger mit ihren Spitzen nahe bei einander auf das obere Lid legen und die Gegend zwischen dem oberen Cornealrand und dem Aequator bulbi befühlen kann. Nun wird abwechselnd mit dem einen der beiden auf dem Augapfel liegen bleibenden Finger ein leichter Druck ausgeübt, wobei jeweilen der drückende Finger den Bulbus, der sonst rollen oder zur Seite weichen könnte, etwas fixiert. Dabei sollen die Arme des Untersuchers in möglichst b e q u e m e r S t e l l u n g und in völlig s y m m e t r i s c h e r H a l t u n g sich befinden, so dass in den Muskeln beider Arme gleiche Muskelspannung vorhanden ist. Zu dem Zwecke muss man mitten vor dem untersuchten Auge sitzen oder besser stehen, nicht seitlich davon. Denn bei symmetrischer Haltung der Arme und Hände wird das feine Fühlen, das hier erforderlich ist, entschieden erleichtert. Weil man ferner mit den symmetrischen Teilen beider Zeigefingerspitzen am feinsten vergleichend fühlt (jeder Finger gibt uns ja beim abwechselnden Druck Kunde von der vorhandenen Resistenz), ist es besser, die beiden Zeigefinger zu benützen, nicht den zweiten und dritten Finger derselben Hand. Dass man das zu untersuchende Auge nicht stark nach abwärts blicken lassen darf, hat seinen Grund darin, dass dabei die Spannung im Auge zunehmen kann und zwar infolge des Druckes der äusseren Augenmuskeln. Der Rectus inferior und der Obliquus superior pressen den Bulbus, indem sie ihn nach abwärts rollen, und dasselbe tun die Heber, weil diese gedehnt und dadurch an den Augapfel angepresst werden. Diese Drucksteigerung ist zwar gering, kann aber doch das Urteil fälschen.

Bei Kranken, welche während dieser Untersuchung

die Lider fest schliessen, namentlich bei schreienden Kindern, bekommt man kein richtiges Resultat, weil die kontrahierten Augenlidmuskeln abnorme Resistenz hervorrufen. Bei Erwachsenen kommt man gewöhnlich durch Zureden und recht behutsame Untersuchung des manchmal auf Druck etwas empfindlichen Bulbus doch zum Ziel. Bei Kindern muss man sich, falls man begründeten Verdacht hat, es sei Drucksteigerung da (behauchte Cornea etc.) ja nicht scheuen, die Narkose vorzunehmen, die ja bei Kindern gewöhnlich leicht und ohne grosse Gefahr zu erlangen ist.

Bei Einübung der so wichtigen Tensionsprüfung tut man gut, notorisch normale Augen soviel wie möglich zum Vergleich zu benützen und überhaupt die Resistenzverhältnisse normaler Augäpfel durch häufiges Betasten sich geläufig zu machen. Man kann die Resistenz eines normalen Bulbus mit derjenigen einer reifen Pflaume, die eines harten mit der einer unreifen Pflaume vergleichen.

Die Prüfuug des intraocularen Druckes vermittelst der Finger ist uatürlich insofern nicht geuau, als das Resultat rein der subjektiven Schätzuug des Uutersuchers anheim fällt und diese Schätzuug Erfahrungssache ist. Während bei starker Drucksteigerung oder abnormer Weichheit des untersuchteu Auges eiu Zweifel über die Abnormität trotzdem kaum entsteheu kaun, ist dies auders bei geringen Abweichungeu von der Norm, die überdies individuell etwas schwankt, so dass z. B. jugendliche Augeu sich meist etwas weicher anfühlen als alte Augen mit rigid gewordener Sklera.

Auch hier macht eben Uebung und Erfahrung den Meister, so dass der Geübte sich iu der Regel doch über den vorhandeneu Druck orientieren und die Iustruuieute, welche für die Messung des intraocularen Druckes konstruiert wurden, gewöhnlich nur in Ausnahmsfällen in Gebrauch ziehen wird. Deuu diese Instrumente, Tonometer geuanut, haben auch ihre Fehlerquellen, siud umständlich und nicht immer anwendbar. Am brauchbarsteu dürfte, soweit meiue Erfahrung reicht, das Instrumeut von Maklakow sein, dessen Handhabung relativ eiufach ist uud brauchbare Resultate liefert. Das Instrumeut kann bezogen werden von Paul Schultze, Univ.-Mechauiker in Dorpat. Sehr gelobt wird aber auch neuerdings das Tonometer von Schiötz, zu haben bei Jacobsen, Tilestraedet 25, Christiania und R. Wurach, Berlin.

Das Ideal der Druckmessung wäre natürlich, in jedem einzelnen Falle rasch die Höhe der Quecksilbersäule in Millimetern angeben zu können, welche dem momentanen

Druck im Auge entspricht. Statt dessen begnügt man sich bei der Fingerprüfung, die Druckzunahme mit T + 1, T + 2 und T + 3, die Druckverminderung mit T — 1 T — 2 und T — 3 zu bezeichneu, wobei + 3 ungefähr bedeutet, dass der drückende Finger keine fühlbare Vertiefung im Auge mehr hervorzubringen vermag, während T — 3 sagen soll, dass der tastende Finger keine Resistenz mehr fühlt, der Bulbus „breiweich" ist.

Die Untersuchung wird nun in sehr vieleu Fällen so fortgesetzt, dass entweder die Besichtigung des Auges vervollständigt wird durch die Untersuchung bei künstlichem Licht, oder dass nun die Funktionsprüfung begonnen wird. Es wird dies davon abhängen, ob letztere nötig oder überhaupt möglich sei. Da wo Lidkrampf, Tränen, starker Schmerz, eine schwere Verletzung die Sehprüfung momentan uumöglich macht, wird sie verschoben. Nur bezüglich der haftpflichtigen Unfälle möchte ich den Rat geben, wenn immer möglich trotz allfälliger Schwierigkeiten eine Sehprüfung und zwar au beiden Augen vorzunehmen. Die meisten Versicherten simuliereu bei der ersten Untersuchung nicht, währeud sie dies später gern tun uud es ist in diesen Fällen oft von besonderem Wert, die Sehschärfe des unverletzten Auges rechtzeitig zu kennen.

Falls wir zur Funktiousprüfung schreiten, die auch im Gegensatz zu der bis jetzt geschilderten objektiven Prüfuug die subjektive genannt wird, weil wir dabei auf die Angaben des Patienten angewiesen sind, so nehmen wir am besteu zunächst die Prüfung der Sehschärfe vor.

3. Die Sehprüfung.

Die Sehschärfebestimmung wird selbstverständlich zunächst an jedem Auge für sich vorgeuommen, zum Schluss auch uoch binokulär.

Es ist zweckmässig, wenn man sich angewöhnt, in der Regel zuerst das rechte und dann das linke Auge zu untersuchen und die Notierung ins Protokoll auch in dieser

Reihenfolge vorzunehmen, weil man sich so später bei Durchsicht der Krankengeschichte besser orientiert.

Die Sehprüfung geschieht immer zugleich mit der Korrektion eines allfälligen Refraktionsfehlers (Kurzsichtigkeit, Uebersichtigkeit, Astigmatismus), erfordert also einen Brillenkasten.

Ferner bedürfen wir vor allem genügenden Lichtes, damit die Zeichen, mit denen wir die Sehschärfe feststellen — meistens sind es Buchstaben — genügend belichtet werden. Wir werden also die Probezeichen so einem Fenster gegenüber oder neben einem Fenster aufhängen, dass sie von diesem gutes Licht empfangen. Ob die Belichtung eine genügende sei, können wir daran erkennen, dass wir selbst die unserer Sehschärfe entsprechenden Zeichen ganz bequem entziffern können. Es ist unerlässlich, diese Kontrolle beständig auszuüben. Denn sobald die Belichtung ungenügend wird, sinkt die Sehschärfe, so dass der Ausspruch von Schweigger ganz treffend ist, die Besserung des Sehens, welche wir bei wiederholter Untersuchung eines Kranken finden, entspreche unter Umständen vielmehr einer Besserung der Witterung als einer Besserung der Erkrankung.

Sobald daher das Tageslicht nicht ausreicht, um eine gute Beleuchtung der Probetafel zu erzielen, muss zu ihrer künstlichen Beleuchtung geschritten werden, wobei darauf zu achten ist, dass vermittelst eines geeigneten Schirmes etc. die hiefür benützte Lichtquelle (man kann unter Umständen dieselbe gebrauchen, welche nachher für die ophthalmoskopische Untersuchung benützt wird) nur die Tafel und nicht auch die Augen des Untersuchten belichtet. Dessen Augen müssen vielmehr unter allen Umständen bei der Sehprüfung vor dem Einfall stärkeren Lichtes irgend welcher Art geschützt sein.

Um die Probezeichen gut beleuchtet zu haben, kann man auch eine durchsichtige Tafel benützen, und ans Fenster hängen, diesem gegenüber in geeigneter Distanz einen Spiegel anbringen und nun die in diesem sich spiegelnden Zeichen entziffern lassen. Man geniesst dann den weiteren Vorteil, dass man neben dem Patienten

und neben der Tafel bleibt und ihm die Buchstaben etc. zeigen kann, die er lesen soll, was oft notwendig ist. Ferner können wir so in einem kleinen Zimmer die für die Prüfung nötige Distanz der Tafel von dem Patienten erzielen, was von Belang ist. Transparente Tafeln sind im Handel zu haben, teils auf Glas, teils auf durchsichtigem Papier angebracht. Uebrigens lässt sich natürlich auch vermittelst einer gewöhnlichen gut beleuchteten Tafel die Ablesung im Spiegel vornehmen.

Das Verständnis für die nun zu beschreibende wichtige Untersuchung der Sehschärfe ergibt sich aus folgendem. Gesetzt wir wollten mit einem möglichst einfachen Zeichen das Sehen prüfen, indem wir z. B. die Zahl unserer vor dem schwarzen Rock ausgespreizten Figur vom Patienten angeben lassen, so wäre dies für ein normales Auge ein so grobes Zeichen, dass wir uns auf eine grosse Distanz und zwar auf etwa 50 Meter von diesem entfernen müssten, bevor die Finger ihm undeutlich würden. Dies wäre die Grenze; würden wir uns weiter entfernen, so würde das normale Auge nicht mehr sicher die Finger erkennen. Würde ein anderes nun dieselben Finger nicht weiter als in 25 Meter sicher zählen, so hätte dieses Auge offenbar die halbe Sehschärfe oder 25/50, weil man sich ihm um die Hälfte der Distanz annähern muss, damit es das gleiche noch sieht. Würde man einem Auge bis auf 10 Meter entgegenkommen müssen, damit es die Finger noch zählen könnte, so wäre die Sehschärfe offenbar gleich dem 5. Teil der Norm = 10/50, und bei 5 Meter wäre die Sehschärfe 5/50 oder 1/10. Wir können also die Sehschärfe durch einen Bruch ausdrücken, dessen Zähler die grösste Distanz angibt, in welcher der **Untersuchte** das Prüfungszeichen noch erkennt und dessen Nenner die grösste Distanz angibt, in der das **Normalauge** dieses Zeichen noch erkennt, also die Normaldistanz dieses Zeichens. Sie beträgt für die Finger 50 Meter. Für die Norm wäre der Bruch somit 50/50 = 1, die abnorme Sehschärfe wäre ein Bruchteil von 1.

Wollten wir bei der Sehprüfung so verfahren, so wäre dies Hin- und Herlaufen mit den ausgespreizten Fingern in einer 50 Meter langen Bahn sehr beschwerlich. Man richtet die Sache deshalb so ein, dass nicht die Distanz, in der untersucht wird, wechselt, sondern die Grösse des Probezeichens. Wir benützen Probezeichen von verschiedener Normaldistanz. Wollen wir z. B. ein für alle mal auf die Distanz von 5 Meter die Probe anstellen, so müssen wir offenbar zunächst auf diese Distanz ein Zeichen als Norm aufstellen, das 10 mal kleiner ist als die ausgespreizten Finger. Es wären das z. B. Buchstaben, die eine Höhe von 7,5 Millimeter besitzen. Solche Buchstaben kann ein normales Auge in 5 Meter gerade noch lesen, ihre Normaldistanz ist also 5 Meter und wir setzen nun diese Zahl über eine Reihe solcher Buchstaben, die wir unten auf der Probetafel anbringen.

Darüber kommt eine Reihe Buchstaben, die doppelt so gross sind, die also ein normales Auge in der doppelten Distanz = 10 Meter noch lesen müsste. Diese bezeichnen wir mit ihrer Normaldistanz 10. Liest ein Auge bloss diese noch, nicht mehr die mit 5 bezeichneten, so hat es eine Sehschärfe von bloss 1/2 oder obigen Bruch benützend schreiben wir 5/10.

Darüber setzen wir eine Reihe Buchstaben, die 3 mal so gross sind als die 7,5 mm hohen Buchstaben, die also ein normales Auge noch in der dreifachen Distanz von 15 Meter gerade eben lesen könnte. Diese bezeichnen wir mit ihrer Normaldistanz 15. Liest ein Auge bloss diese noch, nicht aber kleinere, so hat es offenbar Sehschärfe 1/3 oder gemäss obigem Bruch 5/15.

Darüber setzen wir eine Reihe Buchstaben, die 4 mal so gross sind, wie die von 7,5 mm Grösse und bezeichnen sie mit ihrer Normaldistanz = 20. Liest ein Auge bloss diese noch, die also ein normales Auge in der vierfachen Distanz = 20 Meter lesen würde, so hat es offenbar Sehschärfe 1/4 oder 5/20.

Dann folgt eine Reihe, die 6 mal und darüber ein ganz grosser Buchstabe, der 10 mal so gross ist, als die

von 7,5 mm und diesen beiden würde dann entsprechen eine Sehschärfe von 1/6 = 5/30 und 1/10 = 5/50. Für die 6 mal so grossen wäre die Normaldistanz 6 mal 5 = 30, und mit 30 werden diese überschrieben, während der oberste Buchstabe analog mit 50 bezeichnet wird. Er würde dem Fingerzählen entsprechen.

Nun können wir, indem wir diese Probetafel ruhig in 5 Meter hängen lassen, die Bruchteile der Sehschärfe also 5/10, 5/15, 5/20, 5/30 und 5/50 oder 1/2, 1 3, 1/4, 1/6 und 1/10 messen. Wir könnten aber auch die Tafel in 10 Meter Distanz aufhängen und würden einfach, obigen Bruch wieder in besagter Weise benützend, 10/10 = 1, 10/15 = 2/3, 10/20 = 1/2, 10/30 = 1/3 notieren, je nachdem der Untersuchte noch liest.

Wir sehen also, das immer über dem Bruchstrich die Meterzahl gesetzt wird, in der die Tafel vom Untersuchten entfernt ist und unter den Bruchstrich die Meterzahl, welche der über der Buchstabenreihe befindlichen Normaldistanz derselben entspricht. Beispiel: es hängt die Tafel in 5 Meter. Wird nun gelesen bis und mit der Reihe, über der 15 steht, so beträgt die Sehschärfe = 5/15 oder 1 3.

Noch fasslicher und einfacher lautet die Regel: Zuerst, über dem Strich notieren wir die Distanz, die dem Patienten zukommt, unter den Strich die Distanz, die uns, dem Normalen, für dasselbe Zeichen zukommt.

In dem vorigen Beispiel liest der Untersuchte die Zahl, die der Normale in 15 Meter erkennt, bloss in 5 Meter, also in 1 3 der Normaldistanz, also hat er bloss 1/3 Sehschärfe.

Dieses ungemein praktische System der Sehprüfung verdanken wir Snellen und es sind seine eben geschilderten Sehprüfungstafeln (in jeder Buchhandlung erhältlich) allgemein verbreitet, jedenfalls aber wird jetzt immer nach seinem System geprüft, ob man nun seine Tafeln oder solche benützt, die von anderen Autoren nach gleichem Prinzip zusammengestellt worden sind. Diese anderen Tafeln erlauben noch kleinere Bruch-

teile zu messen oder den Bruch als Dezimalbruch anzuschreiben. Letzteres ermöglichen auch die neuen, internationalen Sehproben, welche von C. Hess der Subkommission vorgeschlagen und vom XI. internat. Ophthalmologenkongress zu Neapel 1909 akzeptiert wurden. Sie enthalten bloss Zahlen und Landoltsche Ringe, gestatten aber eine etwas genauere Messung als die Snellenschen Buchstaben, da diese etwas stark in der Lesbarkeit auf gleiche Distanz differieren, wie oben schon erwähnt wurde. Diese Sehproben werden geliefert von J. F. Bergmann, Buchhandlung, Wiesbaden.

Hängt man die Tafel dicht neben dem Untersuchten auf und den Spiegel in 5 Meter Distanz ihr gegenüber, so ist natürlich die mit 10 bezeichnete Reihe die Normalreihe resp. man muss dann, da die Buchstaben sich faktisch in 10 Meter vom Untersuchten befinden, als Zähler die Zahl 10 setzen.

Für solche, die nicht lesen können, besonders Kinder, benützt man nicht Buchstaben, sondern Gabeln E E E in verschiedener Stellung und von der Grösse, die die Buchstaben hätten. Diese Gabeln haben ausserdem den Vorteil, dass sie alle in der Form gleich sind, während bei den Buchstaben die einen leichter zu lesen sind (V A O L), die anderen schwerer (B R Z N). Doch hat die verschiedene Lesbarkeit der Buchstaben auch einen Vorteil und zwar bei der Untersuchung von Simulanten. Wird nämlich von einem Untersuchten eine Linie samt allen schweren Buchstaben prompt gelesen, so liest er immer auch in der folgenden Linie noch einen oder mehrere von den leichten. Geschieht dies nicht, so ist der Verdacht auf Simulation oder Aggravation (Uebertreibung einer Sehstörung gerechtfertigt. Bestätigt wird die unrichtige Angabe des Untersuchten, wenn bei der weiteren Prüfung sich bei verschiedener Distanz der Prüfungstafel verschiedene Bruchwerte ergeben. Bei dem, der richtige Angaben macht, wird immer annähernd derselbe Wert resultieren, also z. B. 10/50, 3/15, 2/10, wenn wir in 10, 3 oder 2 Metern untersuchen. Der Simulant dagegen wird bei Annäherung der Probetafel bessere Sehschärfe

anzugeben die Neigung haben. Bei Simulation wird also die Tafel abgehängt und in verschiedener Distanz vom Untersuchten aufgepflanzt.

Dasselbe kann man auch tun, wenn der Untersuchte nicht einmal den obersten Buchstaben mehr sieht. Zweckmässiger ist es aber in diesem Falle, die ausgespreizten Finger zählen zu lassen und ins Protokoll zu notieren „Fingerzählen in 0,2 oder 2 oder 4 u. s. w. Meter." Werden auch keine Finger mehr gezählt, so sieht man nach, ob der Patient noch Handbewegungen in 0,2 0,5 etc. Meter wahrnimmt und notiert „Handbewegungen in . . . Metern." Werden auch keine Handbewegungen mehr wahrgenommen, so untersucht man im Dunkelzimmer ob noch der Lichtschein einer Kerze oder Lampe gesehen wird, die man abwechselnd deckt und freilässt und in welcher Distanz dies noch der Fall ist. Erst wenn aller Lichtschein fehlt, so reden wir von Blindheit oder Amaurose.

Für die Untersuchung der Funktion auf kurze Distanz, also bei der Akkomodationsprüfung, der Bestimmung der Altersbrille etc. benützen wir nicht einzelne Buchstaben, sondern zusammenhängende Textproben mit verschieden grossem Druck. Sie sind den Buchstaben in den Proben von Snellen u. a. beigegeben und annähernd nach denselben Grundsätzen konstruiert wie diese.

Obige Darstellung soll so fasslich wie möglich sein und weicht etwas von der sonst üblichen ab, welche kurz lautet: die Bestimmung der Sehschärfe besteht in der Bestimmung des kleinsten Winkels, unter dem das Auge gegebene Objekte noch in ihrer Form zu erkennen vermag. Diesen Winkel setzen wir bei gleichen Distanzen der Grösse des Objekts proportional, was für kleine Winkel genügend richtig ist. Für grössere Winkel ist die Grösse des Objektes als doppelte Tangente des halben Winkels in Rechnung zu bringen. Wenn ich also oben sagte, die grösseren Buchstaben seien 3 oder 5 oder 10 mal grösser als die von 7,5 mm, so war das nicht ganz genau aber doch annähernd richtig. — Um den Sehwinkel in leicht vergleichbaren Massen auszudrücken, hat man seiner Bestimmung eine konventionelle Einheit zugrunde zu legen. Dafür wird ein Winkel von 5 Minuten angenommen zum Erkennen von Buchstaben, deren Dicke 1/5 ihrer Höhe beträgt. Der Abstand d, in welchem solche Buchstaben noch deutlich erkannt werden, dividiert durch die

Entfernung D, in welcher sie unter einem Winkel von 5 Minuten erscheinen, drückt dann die Sehschärfe S oder V (Visus) aus: $V = \frac{d}{D}$.

Der Winkel von 5 Minuten ist willkürlich angenommen und entspricht der mittleren Sehschärfe, der Durchschnittsnorm. Viele sehen noch unter kleinerem Gesichtswinkel deutlich, sie können also z. B. die mit 5 bezeichneten Buchstaben noch in 7,5, ja vielleicht sogar in 10 Metern entziffern. Diese hätten dann $1^1/_2$ und 2 fache Sehschärfe.

Bei der Vornahme der Sehprüfung ist es von grosser Wichtigkeit folgendes zu beachten. Wenn bei der Prüfung z. B. des rechten Auges das linke, wie nötig, vom Sehen ausgeschlossen wird, so darf dies nicht so geschehen, dass die Hand oder die Finger aufs Auge gelegt werden, es wäre denn, dass die Hohlhand benützt würde, unter der das Auge offen bleibt. Besser ist es, dem Untersuchten gleich ein Brillen-Probegestell aufzusetzen, in dessen Fassung links eine Blech- (eventuell Papp-) Scheibe eingesetzt wird, die bei offenem Auge das Sehen unmöglich macht. Denn wenn ein Auge auch nur kurze Zeit mit der Hand oder mit den Fingern zugedrückt wird, ist nachher das Sehen infolge Druckes auf die Cornea, wodurch sie etwas uneben wird, gestört und man würde infolgedessen eine falsche Sehschärfe finden. Man überzeugt sich leicht von der Richtigkeit des Gesagten, wenn man selbst sich eine kurze Zeit das eine Auge so zudrückt.

Prüft man nun z. B. das rechte Auge, so notiert man zunächst was das Auge ohne Brillenglas sieht, also die unkorrigierte Sehschärfe. Beträgt diese nicht 1, so versucht man mit einem schwachen, dann mit stärkerem Konkav- oder Convexglas die Sehschärfe zu bessern. Das schwächste Konkav- oder das stärkste Convexglas, mit dem die beste Sehschärfe erzielt wird, gibt dann den Grad der subjektiven Myopie oder der manifesten Hypermetropie an. Wird vermittelst dieser sphärischen Gläser die Sehschärfe nicht 1, so müssen noch Cylindergläser versucht werden. Man hält Cylinder plus oder minus 1,0 eventuell auch andere Cylinder in horizontaler, vertikaler oder in den beiden schiefen Richtungen vor

das Auge und wird so bald finden, ob die Kombination von sphärischen mit cylindrischen Gläsern, eventuell letztere allein, die beste Sehschärfe ergibt. Die Stellung der Axe des Cylinders wird am besten so notiert: Axe vertikal oder A. v. oder einfach ||; Axe horizontal oder A. h. oder =; Axe oben x Grad temporal oder nasal, d. h. das obere Ende der Axe x Grad temporal oder nasal von der Vertikalen abweichend. Am internationalen Ophthalmologenkongress in Neapel 1909 wurde folgende internationale Gradbezeichnung vereinbart: es wird der obere Kreisbogen zur Messung benützt und auf diesem werden die Grade der Axenstellung so notiert, dass für jedes Auge der Nullpunkt nasal liegt, oben in der Mitte des Bogens somit 90° liegt, am temporalen Ende der Horizontalen dagegen 180°. Axe o würde also heissen: horizontal; Axe 45: oberes Ende 45 vom Nullpunkt; A. 90°: vertikal; A. 135: Axe oben 45° temporal usw.

Die Notierung für die ganze Sehprüfung würde somit unter Umständen lauten:

R. 5/30 — 1,5 5/10 ⊂ cyl. — 0,75 || S. 1.

L. 5/30 Gläser bessern nicht.

Am linken Auge dieses Patienten haben wir vielleicht schon bei der äusseren Besichtigung eine zentrale Hornhauttrübung gesehen, die uns die schlechte Sehschärfe von 1 10 erklärt oder wir finden bei der weiteren Untersuchung in einem anderen Fall den Grund der Amblyopie (Sehschwäche) in einer Erkrankung des Augengrundes.

Bei obiger Notierung sieht man R. die unkorrigierte Sehschärfe von 1/6, dann die Besserung durch ein sphärisches Glas auf 1 2 und schliesslich die weitere Besserung auf 1, welche das Cylinderglas zur Folge hat.

Was die Numerierung der Brillengläser anbelangt, so haben die Ophthalmologen ihr besonderes System. Während man sonst die Linsen nach ihrer Brennweite benennt, geschieht jetzt die Numerierung der Brillengläser nach ihrer brechenden Kraft. Als Einheit betrachtet man die Linse von 1 Meter Brennweite und mit Ausnahme der Gläser 0,5 und 0,75 sind die übrigen

Gläser Vielfache der Meterlinse auch Dioptrie genannt. Eine Linse von 2 D hat also die doppelte brechende Kraft der Linse von 1 D und folglich die halbe Brennweite dieser = 0,5 Meter. Die Linse von 3 D hat die dreifache brechende Kraft und demnach 1/3 der Brennweite der Meterlinse (Ml) usw. Denn die brechende Kraft einer Linse steht bekanntlich im umgekehrten Verhältnis zu ihrer Brennweite. Je kleiner diese, um so grösser ist die brechende Kraft. Die Brennweite einer D-Linse finden wir, indem wir die Dioptrieziffer in 100 dividieren. Also ist z. B. für 3,0 D die Brennweite $\frac{100}{3,0}$ = 33,3 cm oder für 8,0 D = 12,5 cm. Ferner wird für eine gegebene Brennweite z. B. von 10 cm die D gefunden, indem wieder in 100 dividiert wird: $\frac{100}{10}$ = 10 D. Für 20 cm ist die Dioptriezahl 5,0 usw. Die früheren Brillengläser hatten die stärkste Linse von 1 Zoll Brennweite zur Einheit und alle Gläser waren Bruchteile dieser Einheit. No. 1/2 hatte also 2 Zoll Brennweite, No. 1/3 hatte 3 Zoll etc. Die Benennung gab also die Brennweite (genauer: den Krümmungsradius) und die brechende Kraft zugleich an und hatte deshalb Bruchform. Die Ml. entspricht der alten Linse von 1/40. Es wird die Umrechnung von alten in neue oder von neuen in alte Nummern so vorgenommen, dass man in 40 dividiert. 2 D ist also 1/20 alt und 1/8 alt ist 5,0 D neu. Die alten und neuen Gläser sind fast alle die gleichen, nur anders getauft.

Die mit Brillengläsern durch die sog. subjektive Prüfung gefundene Refraktion oder brechende Kraft des Auges entspricht unter Umständen nicht genau den tatsächlichen Verhältnissen. Ueber diese kann nur die objektive Untersuchung vermittelst der ophthalmoskopischen Prüfung oder vermittelst der Methode von Schmidt-Rimpler oder vermittelst der Schattenprobe Aufschluss geben. Denn das Auge kann dadurch, dass es die Akkommodation in Tätigkeit setzt, die Myopie steigern oder die Hypermetropie vermindern. Ueber diese

objektiven Methoden der Refraktionsprüfung findet sich das nötige angegeben in meinem Grundriss und Atlas der Ophthalmoskopie, Bd. VII der Lehmann'schen Atlanten.

Nach Absolvierung der Sehprüfung wird nun in der Regel die Untersuchung bei künstlichem Licht im Dunkelraum vorgenommen und zwar beginnen wir diese immer zunächst mit der

4. Untersuchung bei seitlichem Licht,

die ungemein wichtig ist, weil man damit im vorderen Abschnitt des Auges Dinge sieht, die auf keine andere Art gleich deutlich oder überhaupt wahrgenommen werden können, namentlich, wenn man damit noch die Betrachtung mit einer guten Lupe kombiniert.

Man stellt die Lampe, mit der nachher die ophthalmoskopische Untersuchung vorgenommen wird und die sich rechts seitwärts auf dem Tisch befindet, an den man sich mit dem Patienten setzt, so, dass sie seitwärts und etwas vor dem Untersucher steht. Es wird nun mit der 15—20 D starken Konvexlinse, welche zum Augenspiegel gehört, das Licht der Lampe so auf das Auge geworfen, dass die Stelle, welche man genauer besichtigen will, jeweilen in den Focus der Linse kommt, an dem also die von der Linse gesammelten Lichtstrahlen ein intensiv leuchtendes kleines Flammenbild der benützten Lampe entwerfen. Die so beleuchteten Stellen der Hornhaut, Iris etc. werden nun nicht nur durch die stärkere Beleuchtung besser sichtbar, sondern auch dadurch, dass sie sich von der dunkeln Umgebung besser abheben. Man kann so z. B. die Hornhaut beleuchten, ohne dass die Iris Licht bekommt, sodass wenn diese graue Färbung besitzt, auf der sich graue Trübungen der Hornhaut nicht abheben würden, diese nun deutlich sichtbar werden, weil die Iris im Schatten liegt und einen dunkeln Hintergrund für die Trübungen bildet. Oder man kann, indem man die Cornea im Schatten lässt und nur die Iris beleuchtet, diese besser wahrnehmen und ebenso das, was in der Pupille zu sehen ist. So kann man denn mit dieser

Methode die feinsten Veränderungen an Cornea, Iris und Linse sich zu Gesicht bringen, die bei noch so gutem Tageslicht nicht oder nur unvollkommen zu sehen sind.

Um recht tief und kräftig in das Augeninnere hineinleuchten zu können, namentlich bei trüben brechenden Medien benützt man zweckmässiger Weise eine Nernst-Lampe, die, abgesehen von der grossen Lichtstärke ein sehr weisses Licht liefert, das auch die natürlichen Färbungsverhältnisse gut erkennen lässt. Glaskörpertrübungen lassen sich damit besser durchleuchten und analysieren (auch im durchfallenden Licht und im aufrechten Bild).

Ganz besonders erspriesslich ist es, die seitliche Beleuchtung noch vermittelst der Lupenbetrachtung gut auszunützen. Dafür eignet sich die Hartnack'sche Kugellupe ganz vorzüglich, da sie ein ziemlich grosses Gesichtsfeld hat. Man führe sie mit der linken Hand, während die rechte die Beleuchtungslinse handhabt und betrachtet die beleuchteten Teile mit der Lupe. Das Zusammenarbeiten der beiden Linsen ist nicht ganz leicht und muss recht gut geübt werden, damit diese Untersuchung möglichst fruchtbar wird. Es sind namentlich die so wichtigen, manchmal äusserst feinen Beschlagspunkte, welche die Iritis oder Cyclitis auf der hinteren Hornhautwand deponiert, die wir vermittelst dieser Kombination allein ganz deutlich wahrnehmen und lokalisieren können. Es gibt nämlich auch auf oder in der Linse diesen ähnliche kleine graue Punkte. Von diesen können wir die Beschlagspunkte ganz leicht unterscheiden, wenn wir mit der Lupe untersuchen. Denn wenn wir die Beschläge scharf sehen, können wir nicht auch zugleich die Linse scharf sehen. Wollen wir von dieser und allfälligen in ihr liegenden Punkten ein genaues Bild bekommen, müssen wir die Lupe dem Auge etwas mehr annähern, verlieren dann aber die Cornea aus dem Focus, sodass, wenn an dieser Beschlagspunkte und in der Pupille grauliche Fleckchen zugleich vorhanden sind, wir die beiden gut gesondert betrachten können, was vom grossen Wert sein kann.

Die Beschlagspunkte werdeu durch folgenden Kunstgriff noch deutlicher sichtbar, der sich namentlich dann empfiehlt, wenn sie auch mit der Lupe kaum zu sehen sind. Hat man sie gut im Licht und gut mit der Lupe eingestellt, so bewege man seinen Kopf etwas hin und her. Dabei sieht mau auch die Punkte sich hin und her bewegen, wodurch sie mit einem Schlag ganz deutlich und bezüglich ihrer Lage klar werden.

Manchmal ist es schwer, sie von feinen Punkten, die sich an der Vorderseite der Cornea befinden, zu unterscheiden. Dann hilft folgender Kunstgriff. Man stäubt eine kleine Zahl Kalomelstäubchen mit dem auch sonst hierfür benützteu Pinsel auf die Cornea, was den Patienten nicht belästigt, wenn man nur ganz wenige und feine anbringt, indem man den Pinsel vorher gut ausklopft. Dann sieht man von Auge oder vermittelst der Lupe ganz leicht, was an der Vorder- und was an der Hinterseite der Hornhaut vorhandeu ist, namentlich wenn man nun auch wieder mit dem Kopf etwas hin und her geht oder wenn man die aufgestreuten Stäubchen durch den Lidschlag in Bewegung bringt.

Sehr geeignet und bequem für die Wahrnehmung von Dingeu, die in Cornea uud Vorderkammer in verschiedenen Ebenen liegen, ist ihre Betrachtung mit der binokulären Lupe, von denen z. B. die von Berger oder Hess bei mässiger Vergrösserung (10 bis 16 Dioptr.) ein gutes Gesichtsfeld und ein instruktives körperliches Sehen mit zweckmässiger Abbleudung des Seitenlichtes ermöglicht. Eine beträchtlich stärkere Vergrösserung liefert die Zeiss'sche binokuläre Lupe mit elektrischer Beleuchtung. Mit diesem Apparate können auch feinere Veränderungen in der Cornea etc. wahrgenommen werden.

Wenn man die Pupille erweiteru kann, so gelingt es, mit der seitlichen Beleuchtung noch bis in den Glaskörper hineinzusehen, nur muss man dann recht steil hineinleuchten und zu dem Zwecke die Lampe dicht neben oder etwas hinter sich stellen und möglichst nahe an der Beleuchtungslinse vorbei gleichsam dem ins Auge dringenden Lichtkegel entlang sehen. So kann man im

vorderen Teil des Glaskörpers noch Fremdkörper, Blutungen, Neubildungen, Netzhautablösungen etc. feststellen und die Färbung dieser Gebilde wahrnehmen.

Nun folgt als weiterer Akt der Untersuchung

5. die Durchleuchtung des Auges

vermittelst des Augenspiegels. Diese ebenfalls sehr wichtige Methode der Untersuchung im durchfallenden Licht zeigt uns manches, was wir allerdings im seitlichen Licht schon sahen, aber einiges davon noch deutlicher. Namentlich ist man imstande, die geringste Pupillenreaktion auf Lichteinfall so noch deutlich wahrzunehmen. Im übrigen handelt es sich dabei speziell um die Sichtbarmachung von Trübungen der brechenden Medien, also der Hornhaut, der Linse und des Glaskörpers.

Die Durchleuchtung geschieht so, dass man, nachdem man die Lampe neben und etwas hinter den Patienten geschoben hat, mit dem Augenspiegel den Lichtreflex der Lampe auf das zu untersuchende, im Schatten liegende Auge wirft, so dass dessen Pupille rot aufleuchtet. Im Moment, wo dieses Licht auf die Pupille fällt, verengt sie sich, bleibt aber gleich weit bei Pupillenstarre resp. Lähmung irgendwelcher Art oder bei totaler Blindheit dieses Auges. Indem das vom Augengrund zurückkehrende Licht aus der Pupille tritt, können wir ferner in deren Bereich liegende Trübungen als mehr oder weniger dunkle Schatten, da jene das Licht aufhalten, wahrnehmen, speziell Hornhauttrübungen, Linsentrübungen oder Glaskörperflocken etc. Die Startrübungen werden auf diese Art ganz besonders deutlich (vgl. Tab. 38 b, c), speziell ganz feine, z. B. bei Schichtstar, der unter Umständen nur rudimentär vorkommt. Ferner kommen partielle Trübungen am vorderen und am hinteren Pol der Linse, bei klarem oder wenig getrübtem Kern, vor. Lässt man nun das Auge, indem man immer hineinleuchtet, etwas aufwärts oder seitwärts blicken, so verschiebt sich die vordere Poltrübung mit der Pupille, in deren Mitte sie bleibt. Die hintere Poltrübung dagegen bleibt dabei am gleichen Ort und sinkt schein-

bar beim Aufwärtsblicken nach abwärts, indem sich die Pupille eben vor ihr in die Höhe bewegt. Die hintere Poltrübung bei Pigmentdegeneration der Netzhaut wird, wenn sie klein ist, bloss vermittelst der Durchleuchtung deutlich gesehen. Sie liegt dabei immer ganz nahe dem Cornealreflex.

Die einfache Durchleuchtung zeigt aber auch im Glaskörperraum befindliche Abnormitäten wie Fremdkörper, Blutungen Exsudate und Glaskörperflocken am deutlichsten. Um letztere als solche wahrzunehmen stellt man gleichzeitig ihre Beweglichkeit fest, indem man während des Durchleuchtens das Auge rasch nach rechts, links, oben oder unten sehen lässt. Wenn das Auge nach einer solchen Bewegung wieder still steht, bewegen sich die dunklen Schatten der Glaskörperflocken noch etwas weiter, wodurch sie sich von Linsentrübungen unterscheiden. Wenn man sich für die Durchleuchtung eines Planspiegels bedient, so erleichtert dies die Wahrnehmung feinerer Flocken.

Auch bei Fremdkörpern, welche beweglich im Glaskörper liegen, ist oft die Hin- und Herwendung des Auges der Wahrnehmung förderlich. Manchmal liegt ein kleiner Splitter unten im Glaskörper und wird dann durch rasche Bewegung des Augapfels — auch solche von unten nach oben sind hier zweckdienlich — für einen Moment in die Höhe geworfen und dadurch deutlich gemacht. Für diese Untersuchung ist der lichtstarke Spiegel besser, weil damit oft noch charakteristische Reflexe am Fremdkörper wahrgenommen werden können d. h. es tritt dann eine Kombination der Durchleuchtung mit dem aufrechten Bilde ein.

Ganz besonders förderlich ist die Untersuchung im durchfallenden Lichte in sehr vielen Fällen von Netzhautablösung, wobei in verschiedenen Richtungen ins Auge hineingesehen werden muss, speziell in der Richtung, welcher ein allfälliger Gesichtsfeldausfall entspricht. Im Gebiet einer Netzhautablösung erhält man weniger Licht zurück, die Pupille leuchtet da weniger schön rot auf, sondern zeigt eine charakteristische graurote, matte Färbung, um so grauer je mehr die ab-

gelöste Netzhaut bereits Trübungen erlitten hat. In vielen Fällen sieht man im Bereich dieses abnormen Reflexes als schwarze Linien die Gefässe der abgelösten Netzhaut und indem auch hier infolge der Verlagerung der Retina nach vorn ein aufrechtes Bild zustande kommt, können oft gleichzeitig Falten der Netzhaut etc. wahrgenommen werden. Drängt ein Tumor die Retina nach vorn, so kann man auch Einzelheiten dieses Gebildes wie dunkle oder rote Flecken etc. sehen.

Man kann die Durchleuchtung auch noch mit der Lupenvergrösserung kombinieren, was sich für ganz feine Veränderungen der Cornea, Vorderkammer und Linse sehr empfiehlt. Die äusserst zarten Gefässe, welche in der Hornhaut nach der parenchymatösen Keratitis oft lange noch vorhanden sind, werden mit dem „Lupenspiegel" weitaus am deutlichsten wahrgenommen und zwar als feine dunkle Linien, die sich von der roten Pupille, die man vorher, wenn möglich, erweitert, auf das deutlichste abheben. Auch die Beschlagspunkte werden sehr gut sichtbar. Man verfährt bei dieser Kombination so, dass man nicht durch das leere Spiegelloch blickt, sondern hinter ihm noch ein kräftiges Convexglas, wie man es auch für die nachherige ophthalmoskopische Untersuchung unter Umständen verwendet, einstellt. Natürlich muss man sich nun dem Auge soweit nähern, dass die Hornhaut innerhalb die Brennweite dieses Convexglases kommt Dieses resp. die Vergrösserung braucht dabei nicht stark zu sein (+ 6 oder 8), hat man aber ein plus 15 oder 16 im Spiegel, so kann man dieses benützen.

Erst nachdem diese Methode ihre Anwendung und zwar in jedem Fall gefunden, schreitet man zur eigentlichen ophthalmoskopischen Untersuchung und zwar immer zuerst zur

6. Untersuchung im umgekehrten Bilde,

welcher man dann folgen lässt die

7. Untersuchung im aufrechten Bilde.

Ueber diese beiden Methoden findet sich das Weitere in meinem zitierten Grundriss und Atlas der Ophthalmoskopie.

Damit ist, wenn auch für die meisten, doch nicht für alle Kranke die Untersuchung beendet und es kann nun unter Umständen noch nötig werden z. B. die

8. Akkommodationsmessung

vorzunehmen. Diese geschieht für praktische Zwecke meist genügend genau so, dass wir den Nahepunkt P (punctum proximum) vermittelst einer Leseprobe, die möglichst kleine Buchstaben hat, aufsuchen. Zuerst prüfen wir jedes Auge für sich, indem wir ihm die Probe so stark annähern, dass die Buchstaben undeutlich werden und das Lesen unmöglich wird. Wir messen dann diese kürzeste Lesedistanz mit einem Zentimeterstab, dessen Nullpunkt wir der Corneoskleralgrenze entsprechend neben das Auge halten. Können wir bei guter Akkommodation (also im jugendlichen Alter) die Leseprobe dem Auge stark annähern, so müssen wir, je näher wir gehen können, um so kleinere Schrift wählen, weil grobe Schrift auch ohne richtige Akkommodation in „Zerstreuungskreisen" gelesen werden könnte. Wir wählen dann also die allerfeinste Schrift.

Um die A messen zu können, müssen wir genaue Kenntnis haben vom Refraktionszustande des untersuchten Auges, denn wir rechnen nach Formel

$$A = P - R$$

wobei P und R (punctum remotum) in Dioptrien ausgedrückt werden. Die Dioptrien für P finden wir, indem wir den Linsenwert suchen, welcher den für P gefundenen Centimetern entspricht. Haben wir z. B. den Nahepunkt in 20 cm gefunden, so entspricht eine Linse von 5 D, die ja eine Brennweite von 20 cm hat dem P.

Dass wir die Nahepunktdistanz einem Linsenwert gleichsetzen können, ergibt sich aus folgender Ueberlegung. Gesetzt, es habe ein emmetropisches Auge gar keine Akkommodation, so wird von einem Objekt, das ihm auf 20 cm angenähert wird, kein deutliches Bild auf der Netzhaut entworfen, sondern es fällt das Bild dieses Objektes hinter die Netzhaut. Denn je mehr

wir einer Convexlinse oder einem System von zwei Convexlinsen (wie es im Auge durch Cornea plus humor aqueus und Linse gebildet wird), ein Objekt annähern, umsomehr rückt auf der anderen Seite dessen Bild von der Linse ab. Wollen wir also von dem in 20 cm vor dem akkomodationslosen Auge befindlichen Objekt ein deutliches Bild auf der Netzhaut erhalten, so müssen wir die vom Objekt ausgehenden Lichtstrahlen parallel machen, denn nur parallele Lichtstrahlen werden vom ruhenden, emmetropischen Auge auf der Netzhaut vereinigt. Dieses Parallelmachen geschieht durch eine Linse von 20 cm Brennweite, dicht vor dem Auge angebracht, denn Strahlen, die vom Brennpunkt einer Convexlinse ausgehen, werden durch diese parallel gemacht. Also wird von dem besagten Objekt nun ein deutliches Bild auf der Netzhaut entstehen und das Auge wird durch diese Linse von 20 cm Brennweite für dieses Objekt „eingerichtet" oder akkommodiert.

Es wird also mit anderen Worten ein emmetropisches Auge durch eine solche Linse für ein in endlicher Entfernung befindliches Objekt eingerichtet, deren Brennweite dem Abstand dieses Objektes vom Auge entspricht, wobei wir uns diese Linse dicht am Auge zu denken haben.

Kann ein Auge ohne solche Linse sich selbst auf ein solches Objekt einrichten, so geschieht dies eben dadurch, dass seine Linse durch das, was wir Akkommodation nennen, eine Zunahme ihrer brechenden Kraft erfährt, die der Hülfslinse unseres Beispieles genau entspricht, resp. jeweilen entspricht der Objektdistanz.

Haben wir so den Linsenwert für P gefunden, so haben wir beim emmetr. Auge zugleich auch die Grösse der A festgestellt. Denn da R. in Unendlich liegt, so ist R = Null D. In obigem Beispiel wäre also A = 5 D.

Bei Myopie dagegen und bei Hypermetropie ist R nicht Null, sondern repräsentiert einen Dioptriewert, der genau der wirklichen Myopie und Hypermetropie entspricht. Bei ametropen Augen können wir daher erst die A messen, wenn wir zuvor die Refraktion vermittelst

einer der objektiven Methoden festgestellt haben. Bei Myopie wird dann von dem Linsenwert der Nahepunktdistanz die Dioptrienzahl der Myopie abgezogen. Beispiel: P in 8 cm = 12,5 D, Myopie = 3 D. Dann ist A = 9,5 D.

Bei Hypermetropie dagegen wird die Dioptriezahl der totalen Hypermetropie zum Linsenwert von P hinzuaddiert. Wenn also ein Uebersichtiger von 4 D den Nahepunkt in 10 cm hat, so beträgt die Akkomodation 14 D.

Genauer gesagt verhält sich bei Hypermetropie die Sache folgendermassen: bei fakultativer Hypermetropie, wo R virtuell hinter dem Auge und P vor dem Auge liegt, lautet die Formel A = P — (— R) = P + R. Bei absoluter Hypermetropie, bei der P und R hinter dem Auge liegen, also beide negativ sind, lautet sie A = — P — (— R) = R — P. Letzteres heisst auch: die Hypermetropie vermindert sich durch die A um so viel, als P beträgt.

Um zu wissen, ob ein Untersuchter eine normale A hat, ist es erforderlich, sein Alter und die diesem zukommende Akkommodationsbreite zu kennen. Denn es nimmt diese von Jahr zu Jahr ab und zwar dadurch, dass sich die Elastizität der Linse allmählich vermindert. Folgende Tabelle gibt hierüber Auskunft.

Akkomodationsbreite

der verschiedenen Altersstufen.

Alters-jahr	Nahepunkt in Metern p. p.	Fernpunkt in Metern p. r.		Akkommodationsbreite in Meterlinsen		
10	0,07	∞	. .	14		
15	0,08	—	. .	12		
20	0,1	—	. .	10		
25	0,12	—	. .	8,5		
30	0,14	—	. .	7		
35	0,18	—	. .	5,5		
40	0,22	—	. .	4,5	Pr.	
45	0,28	—	. .	3,5	0,5	
50	0,4	—	. .	2,5	1,5	
55	0,6	— 4	(H. 0,25)	1,75	2,5	(2,25)
60	2	— 2	(H. 0,5)	1,0	3,5	(3,0)
65	— 4	— 1,3	(H. 0,75)	0,5	4,25	(3,5)
70	— 1	— 0,8	(H. 1,25)	0,25	5,0	(3,75)
75	— 0,5	— 0,57	(H. 1,75)	0	5,75	(4,0)
80	— 0,4	— 0,4	(H. 2,5)	0	6,5	(4,0)

Die normale Akkommodationsbreite jeder Altersstufe interessiert uns nicht nur wegen der Berechnung allfälliger krankhafter Lähmungen der Akkommodation, sondern auch wegen der physiologischen Abnahme der Einstellungsfähigkeit des Auges, weil diese, wenn sie einen bestimmten Grad erreicht hat, zu einer Störung im Sehen naher Gegenstände führt, welche mit dem Namen Presbyopie bezeichnet wird. Sie nötigt den Kulturmenschen, zur Altersbrille zu greifen. So lange es ihm möglich ist, bis auf eine Entfernung von 25—33 cm deutlich zu sehen, so lange also die A 4—3 D beträgt, macht er sich aus der Abnahme seiner Akkommodationsbreite nicht viel. Dann aber fängt das Sehen feinen Druckes an schwierig zu werden, weil man solchen gern etwas näher ans Auge bringt. Entweder wird nun immer grösserer Druck gewählt, das Objekt immer weiter von den Augen abgehalten, immer helleres Licht aufgesucht, endlich immer mehr und mehr die feinere Nahearbeit aufgegeben oder es wird die Brille zu Hilfe genommen, welche die mangelnde A ersetzt. Ihre Stärke muss sich nach der Arbeit richten, welche der Betreffende, dem wir die Brille verschreiben, damit ausführen will. Ein Schuster, der seine Arbeit in einem Abstand von 40 cm besorgt, wird eine nur halb so starke brauchen, als ein Zeichner, der feine Zeichnungen in 20 cm ausführt.

In obiger Tabelle ist angenommen, dass dann die Presbyopie beginnt, wenn der Nahepunkt bis auf 25 cm vom Auge abgedrückt ist, oder, was dasselbe sagen will, die A weniger als 4 D zu betragen anfängt. Die Presbyopiegrösse und die ihr kongruente Brillennummer findet man ganz einfach, indem man von der gewünschten Arbeitsdistanz, in D ausgedrückt, die noch vorhandene A abzieht. Beispiel: gewünschte Distanz 33 cm (= 3,0 D), vorhandene A = 2,0, Brillennummer = 1,0 D.

All dies gilt zunächst für das emmetropische Auge und dazu ist nun noch folgendes zu bemerken. Wie aus obiger Tabelle ersichtlich, wird vom 55. Jahr ab das alternde Auge etwas hypermetrop und zwar durch die Abnahme der Brechkraft der Linse. Dieses Hypermetropischwerden

des emmetropischen Auges muss bei der zu verschreibenden Brille berücksichtigt und durch eine dieser Hypermetropie entsprechende Verstärkung der Brillennummer auch korrigiert werden. Dadurch kommt die erste Reihe der Pr.-Zahlen obiger Tabelle zustande. Bekommt aber ein alterndes Auge Staar, so erhöht dieser im Anfang die Brechkraft der Linse und kompensiert die Altershypermetropie. In diesem Fall gelten dann also die Zahlen der zweiten Reihe, ja man kann sogar oft noch etwas unter diese gehen.

Hat man es mit einem Auge zu tun, das von jeher hypermetrop war, so muss natürlich dem Presbyopieglas das Korrektionsglas der Hypermetropie beigefügt werden. Umgekehrt wird beim Myopen vom Presbyopieglas die Myopie abgezogen, es wird der Myope später presbyop als der Normalsichtige oder auch gar nicht, nämlich dann nicht, wenn seine Myopie 4 D oder mehr beträgt. Wer also in hohem Alter noch feinen Druck ohne Brille liest, ist — zum mindesten an einem Auge — myop.

Bei der Messung der normalen oder durch Krankheit verminderten A kommt nun folgendes in Betracht. Wenn bloss wenig A mehr vorhanden, der Nahepunkt also stark vom Auge abgerückt ist, so liest der Untersuchte gar keinen Druck mehr und wir müssen dann uns so helfen, dass wir vermittelst eines vors Auge gesetzten Convexglases den Nahepunkt künstlich hereinrücken. Finden wir nun z. B., dass der Betreffende mit + 6,0 D noch feinste Druckprobe bis in 10 cm liest, so ist die A gleich dem Dioptriewert von 10 cm = 10 D abzüglich dem Wert des Hilfsglases, also A = 4,0. Hat dieser Untersuchte ein Alter von 10 Jahren, wo er 14 D A besitzen sollte, so fehlen ihm 10 D.

9. Die Gesichtsfeldmessung.

Bei manchen Augen-, Hirn- und Nervenleiden muss auch das Gesichtsfeld gemessen werden. Während wir bei der Sehprüfung bloss das Zentrum der Netzhaut prüfen, untersuchen wir bei der Gesichtsfeldmessung ihr ganzes Gebiet auf seine Funktion und sehen namentlich nach,

wie weit peripher sie noch wahrnimmt. Es können bei ganz guter zentraler Sehschärfe Lücken im Gesichtsfeld, sog. Skotome, vorhanden sein, oder es kann das Gesichtsfeld von der Peripherie her gleichmässig oder ungleichmässig, d. h. an den einen Stellen mehr an anderen weniger, eingeengt sein. Es kommt auch vor, dass von beiden Gesichtsfeldern nur die rechte oder nur die linke Hälfte vorhanden ist, was Hemianopsie genannt wird, oder man findet homonyme Defekte. Damit bezeichnet man solche Lücken, welche in den gleichseitigen Gesichtsfeldhälften liegen und gleiche Form und Grösse haben (z. B. Fehlen des linken oberen Quadranten des Gesichtsfeldes beiderseits).

Man kann schon mit ganz einfachen Mitteln sich über die Gesichtsfeldverhältnisse orientieren und es ist besser, wenn man wenigstens so das Gesichtsfeld untersucht, als wenn man dies ganz unterlässt, weil man kein passendes Instrument (Perimeter) für die genaue Messung zur Verfügung hat. Wir prüfen das Gesichtsfeld eines Menschen auf einfachste Weise folgendermassen. Wir bringen dem vor uns Sitzenden oder Liegenden (manchmal muss man im Bett liegende Kranke so untersuchen) unser Gesicht in einer Distanz von ca. 0,5 Meter so gegenüber, dass die Antlitzflächen zu einander parallel sind. Dann prüfen wir z. B. das linke Auge des Patienten, nachdem wir dessen rechtes Auge zugebunden haben, so, dass wir ihn auffordern, unverwandt unser gleichseitiges, also rechtes Auge zu fixieren, und wir kontrollieren mit unserem Auge immer genau, ob er diesem Gebot nachkommt. Zugleich rücken wir nun mit unseren ausgestreckten Fingern aus der äussersten Peripherie gegen die Linie vor, welche unser Auge mit dem des Patienten verbindet und zwar in einer Ebene, welche zwischen unserem Gesicht und dem des Patienten in der Mitte liegt. Strecken wir z. B. unseren rechten Arm horizontal aus und zugleich ein paar Finger in die Höhe, so können wir im indirekten Sehen, indem wir also zugleich das Auge des Patienten betrachten, sie sehen und sogar zählen. Biegen wir nun den Arm und rücken mit den

ausgespreizten Fingern unserer Gesichtslinie näher, so sehen wir und der Patient die Finger fortwährend, wenn wir beide normales Gesichtsfeld besitzen. Hat der Patient aber z. B. ein ganz kleines oder ein von der temporalen Seite stark eingeengtes Gesichtsfeld, so wird er unsere Finger erst sehen, wenn wir der Linie, welche unsere beiden gleichseitigen Augen verbindet, ganz nahe gekommen sind. Wir müssen nun, um zu erfahren, ob der Untersuchte die Finger auch wirklich sieht, mit ihnen bald leichte Hin- und Herbewegungen ausführen, bald nicht und uns angeben lassen, wann die Bewegungen da sind, wann nicht. Auf diese Weise prüfen wir nach oben, unten etc. das Gesichtsfeld, indem wir es mit unserem eigenen vergleichen, wobei wir aber allerdings nicht imstande sind, irgendwie ziffermässig die Gesichtsfeldverhältnisse aufzuschreiben.

Doch gibt es Fälle, wo wir unter allen Umständen auf diese einfache Art der Prüfung angewiesen sind, nämlich solche, bei denen infolge mangelhaften Sehens nur noch grobe Zeichen zur Prüfung verwendbar sind. Ist die Linse durch Star getrübt, so muss man das Gesichtsfeld auf noch andere Weise prüfen, d. h. mit einem Zeichen, das einen noch stärkeren Reiz auf die Netzhaut ausübt: mit einer Kerzenflamme im Dunkelzimmer. Man bringt sie nacheinander, indem man jeweilen das Auge mit der Hand deckt, in die verschiedenen Regionen des Gesichtsfeldes und lässt, nachdem man die Hand weggezogen, angeben, wo sich die Lichtquelle befindet. Diese Projektionsprüfung, wie man sie zum Unterschied von der eigentlichen Gesichtsfeldmessung nennen kann, lässt sich auch so ausführen, dass man mit dem Augenspiegel von verschiedenen Seiten her den Reflex der Lampe auf das zu prüfende Auge wirft. Die Projektionsprüfung ist ganz besonders wichtig bei Staaraugen, weil sie Erkrankungen in der Tiefe des Auges, die man wegen des Staars nicht mehr sehen kann, aufdeckt. Wird also z. B. das Licht oder seine grösste Helligkeit nicht prompt nach oben lokalisiert, wenn wir das Licht nach oben dem Auge vorhalten, so stehen wir besser von der Staaroperation ab,

weil wahrscheinlich eine Netzhautablösung nach unten vorhanden ist.

Bei der eigentlichen Gesichtsfeldmessung zeichnen wir den Befund genau auf, wobei wir uns eines Instrumentes, des Perimeters, bedienen, das die Gesichtsfeldgrenzen in Winkelgraden festzusetzen erlaubt und uns ermöglicht, nicht nur die Prüfung mit einem hellen Zeichen auf dunklen Grund vorzunehmen, sondern auch die Farbenverhältnisse zu untersuchen. Vermittelst dieser genaueren Untersuchungsmethode lernen wir schon am normalen Auge die Tatsache kennen, dass die Farben in der Peripherie des Gesichtsfeldes nicht mehr deutlich empfunden werden, während schwarz-weiss noch perzipiert wird. Zunächst an der Aussengrenze des Gesichtsfeldes, welche durch schwarz-weiss gebildet wird, befindet sich die Grenze für blau. Diese Farbe wird also am weitesten nach der Peripherie hin noch wahrgenommen, während unter gleichen Bedingungen rot weniger weit, und grün noch weniger weit nach der Peripherie hin vom normalen Auge empfunden wird.

Bei der Gesichtsfeldmessung vermittelst des Perimeters haben wir folgende Grundsätze genau zu berücksichtigen, sonst wird die Messung wertlos.

1. Es müssen die Zeichen, mit denen gemessen wird, wie bei der Sehprüfung, genügend belichtet, die weisse Marke muss rein weiss, die Farbenmarken müssen kräftig in der Farbe und ebenfalls ganz sauber, nicht abgebraucht oder verblasst sein. Die Marken in der Grösse von 2 cm Seitenlänge oder auch kleiner fertigen wir uns aus weissem resp. farbigem Papier von Zeit zu Zeit frisch an, indem wir Stücke von dieser Grösse auf ein Täfelchen aufkleben, das dann an einem Perimeterbogen von der Peripherie her nach dem Zentrum vorgeschoben wird.

2. Es muss das Auge des zu Messenden vom Auge des Untersuchers unaufhörlich daraufhin überwacht werden, dass jenes unverrückt den Mittelpunkt oder Nullpunkt des Perimeterbogens fixiert. Sobald wir die Marke von der Peripherie her vorschieben, wird der noch un-

geübte oder unintelligente Patient die Neigung haben, mit seinem Blick vom Nullpunkt abzuschweifen, nach der Marke hinzusehen und zu verkünden, dass er schon die Marke sehe. Er sah sie aber im direkten, nicht im indirekten Sehen und seine Angabe ist wertlos, die Messung in diesem Meridian muss wiederholt werden. Dieses Abschweifen vom Fixationspunkt schafft gewöhnlich bei der Gesichtsfeldmessung für Arzt und Patient die grösste Schwierigkeit und veranlasst starken Zeitverlust. Man muss sich also bei der Messung dem Patienten gegenüber hinter dem Perimeter aufstellen und jenen genau kontrollieren.

3. Der zu Untersuchende darf bei den Farbenmarken nicht wissen, welche Marken wir von der Aussengrenze nach der Mitte vorschieben. Sobald er sie deutlich sieht, muss er den Namen der Farbe angeben. Bei der weissen Marke sagt man ihm vorher, es komme jetzt nur darauf an, dass er etwas sich bewegen sehe, ohne Rücksicht auf die Farbe. Sobald dies der Fall sei, soll er sagen: «jetzt». Der Gradbogen, bei dem das stattfindet, wird dann notiert.

4. Die Gesichtsfeldmessung soll nicht am ermüdeten Patienten vorgenommen werden und darf deshalb auch nicht zu lange dauern. Sie muss daher etwas rasch ausgeführt werden. Bei Ermüdung des Patienten fällt nämlich das Gesichtsfeld leicht zu klein aus.

Für die Notierung benützen wir gedruckte Schemata, die (nach Förster) gleich die Aussengrenze eines normalen (grossen) Gesichtsfeldes angeben.

Was das Messinstrument betrifft, so besitzen wir eine ziemliche Zahl von Perimetern verschiedener Konstruktion. Das zuerst von Förster empfohlene und in die Praxis eingeführte Instrument zeichnet sich durch Einfachheit und Brauchbarkeit aus. Es besteht aus einem drehbaren Halbkreisbogen, in dessen Mittelpunkt vermittelst Kinnstütze das zu untersuchende Auge gebracht wird.

Die Abnormitäten des Gesichtsfeldes sind sehr oft von grosser Bedeutung. Sie zeigen uns nicht nur an, dass an bestimmten Stellen der Retina die Funktion gestört ist, sondern es werden auch Leitungsunterbrech-

ungen im Sehnerv und in seiner ganzen Bahn bis zur Hirnrinde des Hinterhauptlappens sowie Erkrankungen dieses Rindengebietes dadurch aufgedeckt.

Unter den Augenerkrankungen führt namentlich die Netzhautablösung zu Gesichtsfeldstörungen. Entsprechend der Ablösung findet Einengung statt und zwar so, dass, wenn die Ablösung nach oben liegt, die Einengung sich nach unten im Gesichtsfelde befindet. Konzentrische, unter Umständen sehr starke Einengung findet man bei der Pigmententartung der Netzhaut. Ein Ringscotom weist auf spezifische Chorioiditis hin, kann aber auch im Anfangs-Stadium der Pigmentdegeneration beobachtet werden. Disseminierte Scotome trifft man bei der disseminierten Chorioiditis, zentrale bei Erkrankungen der Macula lutea usw. Atrophie des Optikus aus irgend einer Ursache verursacht ebenfalls Einengung des Gesichtsfeldes, zunächst namentlich der Farbengrenzen, wobei grün den anderen voraus eilt. Erkrankung des Papillo-Markularbündels des Sehnervs hat ein zentrales Scotom zur Folge. Fehlt in beiden Gesichtsfeldern die gleichnamige, sagen wir linke Hälfte, so weist diese Hemianopsie auf eine Störung hin, die hinter dem Chiasma im Gebiet des rechten tractus opticus oder auf seinem zur rechtseitigen Hirnrinde verlaufenden Weg oder auch in dieser liegt. Auch homonyme Gesichtsfelddefekte lassen auf eine Läsion, die sich rückwärts vom Chiasma in der gegenüberliegenden Hirnhemisphäre befindet, schliessen.[1])

Um bezüglich hemianopischer Gesichtsfeldstörungen rasch Orientierung zu gewinnen, legt man sich am besten eine Skizze an wie sie Fig. A zeigt, indem man erst die im Chiasma sich kreuzenden Nervenfasern der Optici aufzeichnet, dann die sich nicht kreuzenden. Letztere versorgen die temporalen Hälften der Retinae, von der

[1]) In übersichtlicher Weise habe ich die wichtigsten Störungen des Gesichtsfeldes für Kliniker, Aerzte und Studierende zusammengestellt, beschrieben und abgebildet, in den Augenärztlichen Unterrichtstafeln, herausgegeben von Magnus, Heft V, Breslau 1893.

Maculamitte M bis in die Peripherie, die gekreuzten dagegen die nasalen Hälften, was sich in den beiden Bulbusskizzen dann leicht einzeichnen lässt. Einer Leitungsunterbrechung durch Herd H in der rechten Hemisphäre entspricht ein Defekt in den schraffierten Nervenfasern.

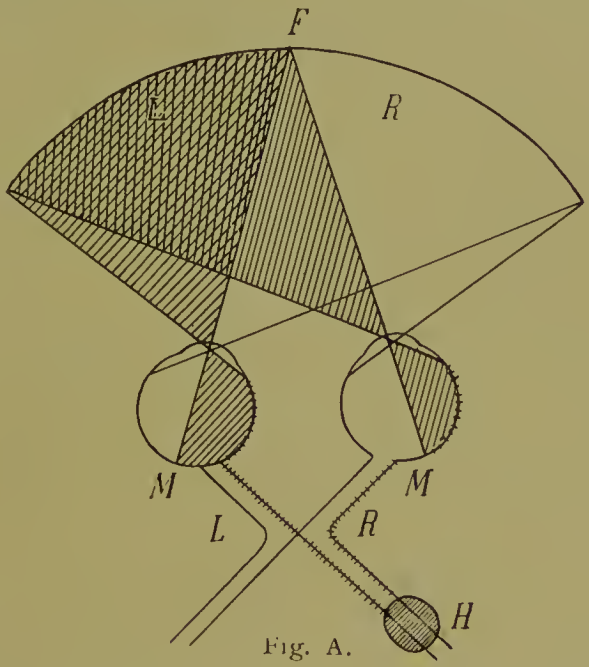

Fig. A.

Schraffiert man dann zu den gleichfalls gestrichelten Retinalhälften auch den zugehörigen Gesichtsfeldanteil, so sieht man, dass bei Leitungsunterbrechung in der Opticusbahn der rechten Hemisphäre die Gesichtsfeldhälfte nach links vom Fixationspunkt F für jedes Auge verloren geht. Ist die Leitungsunterbrechung eine bloss teilweise, so fehlt auch in der entsprechenden Gesichtsfeldhälfte bloss ein Teil, aber von ungefähr gleicher Gestalt und Lage (homonyme Defekte).

Dieses Schema der Fig. A zeigt, dass kurz gesagt die rechte Hemisphäre nach links schaut, die linke nach rechts.

10. Die Messung des Lichtsinnes,

welche nur in einer beschränkten Zahl von Fällen zur Anwendung zu kommen pflegt, ist ebenfalls von Förster

in die Praxis eingeführt und durch ein passendes Instrument handlich gemacht worden, das Lichtsinnmesser (auch Photometer)[1]) genannt wird.

Während ein normales Auge die Buchstaben einer Sehprobe noch bei ziemlich herabgesetzter Beleuchtung zu erkennen vermag, können Augen mit gewissen Erkrankungen bei solcher Beleuchtung dieselben Buchstaben nicht mehr lesen und zwar sind dies hauptsächlich Leiden, bei denen nicht die Leitung im Sehnerv, oder innerhalb der Netzhaut, sondern bei denen deren perzipierende Schicht, das Sinnesepithel, erkrankt ist, sei es dass die Krankheit primär die Netzhaut befiel, sei es, dass sie sekundär von der Aderhaut aus sie angreift. So wird z. B. bei Chorioiditis syphilitica, bei gewöhnlicher Chorioiditis im floriden Stadium, bei Pigmentdegeneration der Netzhaut oder bei Ablösung dieser der Lichtsinn bis auf Hundertstel der Norm vermindert. Dasselbe ist der Fall bei der sogen. idiopathischen Nachtblindheit (Hemeralopie), die auf noch unbekannten Veränderungen in der Netzhaut beruht.

Der Förster'sche Lichtsinnmesser besteht aus einem länglichen, inwendig geschwärzten Holzkasten (Länge 30, Breite 22, Höhe 17 cm). An der einen kurzen Wand befinden sich zwei Gucklöcher für die beiden zu untersuchenden Augen und daneben eine Oeffnung, durch welche das Licht einer Normalkerze, die in einem Gehäuse eingeschlossen ist, in den Kasten fallen und dessen Inneres beleuchten kann. Diese Lichtöffnung kann vermittelst Schieber oder einer Schraube grösser oder kleiner gemacht resp. ganz geschlossen werden. An der gegenüberliegenden Wand befinden sich schwarze Streifen verschiedener Breite auf weissem Grund. Man kann diese also vermittelst des Lichtfensters mehr oder weniger belichten. Je kleiner das Fenster resp. die Lichtmenge ist, welche genügt, um die Streifen gerade noch erkennen zu lassen, um so besser ist der Lichtsinn. Die Grösse des Fensters kann an einem Masstab abgelesen werden und daraus berechnet sich die Grösse des Lichtsinnes. Bedarf ein Untersuchter eines 10 mal grösseren Fensters als ein normaler, um die Zeichen noch wahrzunehmen, so ist sein Lichtsinn 10 mal kleiner, beträgt also $^1/_{10}$ der Norm. Hauptsache bei dieser Messung ist, dass das zu

[1]) Eigentlich richtiger Photoptometer, da man mit dem Namen Photometer Instrumente bezeichnet, mit denen die Stärke einer Lichtquelle gemessen wird.

untersuchende Auge vollständig ausgeruht oder der geringen Beleuchtung angepasst ist. Man muss also den zu untersuchenden vor der Messung längere Zeit, mindestens 10 Minuten lang, im Dunkeln sich aufhalten (adaptieren) lassen und die ganze Messung im Dunkelzimmer vornehmen.

Während mit dem Förster'schen Instrument die geringste Lichtmenge aufgesucht wird, mit der das zu untersuchende Auge ein gegebenes Zeichen noch zu erkennen vermag, also die untere Reizschwelle der Lichtempfindlichkeit bestimmt wird, ermöglichen die von Seggel[1]) herausgegebenen Tafeln, indem sie schwarze Probebuchstaben auf grauem, in 3 Tönen abgestuftem Grund enthalten, die Bestimmung der Unterschiedsempfindlichkeit des Lichtsinnes. Während bei einer gegebenen Beleuchtung der Tafeln das Normalauge noch einen gewissen Teil ihrer Buchstaben erkennt, gelingt dies dem Auge mit vermindertem Lichtsinn nur in ganz unvollkommener Weise.

II. Die Prüfung des Farbensinnes.

Da 4—5 % des männlichen Geschlechtes (bei Frauen ist der Prozentsatz fast Null) an Farbenblindheit leiden, so muss diese oft wissenschaftlich genau festgestellt werden, um so mehr, als die grosse Mehrzahl der Farbenblinden rotgrün-blind ist, also beim Signaldienst der Eisenbahnen und Schiffe sich unter Umständen mangelhaft erweist. Da aber die Farbenblinden durch Uebung ihren Fehler zum Teil zu verdecken und die Farben, die sie nicht sehen, doch richtig zu benennen im Stande sind, muss die exakte Prüfung des Farbensinnes unter gewissen Vorsichtsmassregeln geschehen. Legt man einem Daltonisten ein rotes und ein grünes Objekt vor, so wird er in der Regel rot und grün richtig angeben, weil er die Helligkeitsdifferenz, in der ihm die beiden Farben erscheinen, dabei geschickt verwertet. Lässt man aber die Verwechselungsfarben mit teilnehmen, so wird ihm das Erkennen schwer oder unmöglich. Da dem Daltonisten rot und grün graugelb oder graublau

[1]) Sehprobetafeln zur Prüfung des Lichtsinnes. München 1888.

erscheinen, wird er sie unter Umständen mit diesen verwechseln. Um dies herbeizuführen, wendet man folgende Methoden der Untersuchung an.

1. Man verfertigt sich aus Wolle verschiedenster Färbungen, wobei nicht nur die Spektralfarben in verschiedenen Abstufungen, sondern auch verschiedene Färbungen von grau, graubraun und rosa nicht fehlen dürfen, eine grosse Menge von Bündeln, die etwa die Länge und Breite eines kleinen Fingers haben. Man häuft diese nun durcheinandergemischt vor dem zu Untersuchenden auf und legt zunächst auf einen farblosen Grund (also z. B. die schwarze Tischplatte) bei guter Tagesbeleuchtung ein hellgrünes Wollbündel neben den Haufen der übrigen Bündel hin, den Prüfling auffordernd, Bündel gleicher Färbung aus dem Haufen herauszusuchen und neben das Probestück zu legen. Der Rotgrün-Blinde legt nun auch Bündel der Verwechslungsfarben daneben. Dann legt man ein Rosabündel hin, wonach der Daltonist, da er das Rot im Rosa nicht sieht, auch blau zulegt, während der Blaugelb-Blinde, der das Blau in Rosa nicht sieht, rote Bündel zufügt. Diese von Seebeck vorbereitete und von Holmgren ausgebildete Probe lässt aber manche Farbenblinde, namentlich gewandtere und solche, die sich darauf einübten, durchschlüpfen, weshalb zur Diagnose der Farbenblindheit auch noch

2. der sog. Florkontrast benützt wird. Wenn man schwarze oder graue Buchstaben etc., die auf farbigen Grund gedruckt sind, samt diesem mit einem Florpapier deckt, so erscheint der Buchstabe in der Komplementärfarbe des Grundes, also z. B. grünlich, wenn der Grund lebhaft rot ist. Die Grünfärbung ist dabei eine sehr zarte, sodass sie vom Daltonisten nicht wahrgenommen wird, aber es muss die Dicke des Florpapiers genau die richtige sein, und die Prüfung ist nur in der Hand eines genau orientierten Fachmannes zuverlässig. Nach dieser Methode verfertigte Pflüger seine Tafeln zur Prüfung der Farbenblinden.

3. Es können für den Nachweis der Farbenblindheit

auch farbige Zahlen oder Buchstaben benützt werden, welche sich auf farbigem Grund befinden, doch so, dass sowohl die Farbe des Buchstabens wie die des Grundes in den Verwechslungsfarben der Farbenblinden gehalten sind und aus einem Mosaik gebildet werden, das die Zeichnung des Buchstabens möglichst auslöscht und nur seine Färbung zur Geltung kommen lässt. Ferner müssen die Flecken, welche den Buchstaben bilden, die gleiche Helligkeit haben wie der Grund. Stilling hat diese Methode in seinen vorzüglichen „pseudo-isochromatischen Tafeln für die Prüfung des Farbensinnes" verwertet. Sie ist sehr empfindlich und auch für den Nicht-Fachmann brauchbar, indem diese Tafeln auch ihm auf einfache Weise sicheren Aufschluss geben. Das Erkennen der Zahlen, welche Stilling zur Prüfung gewählt hat, ist nicht nur Farbenblinden unmöglich, sondern auch solchen, welche bloss herabgesetzten Farbensinn für eine gewisse Farbe besitzen. Ferner enthalten seine Tafeln noch Zahlen, mit denen solche überführt werden können, welche Farbenblindheit simulieren, das heisst sie vorgeben, ohne an ihr zu leiden. Die Stilling'schen Tafeln sind für den scharfen Nachweis der Farbensinnstörungen sehr zu empfehlen. Auch Nagels Tafeln mit ringförmiger Anordnung der Verwechslungsproben ermöglicht eine genaue Prüfung der Farbensinnstörungen.

Zur Prüfung des quantitativen Farbensinnes der Eisenbahn- und Schiffsangestellten benützt man am besten Scheiben farbigen Papiers, die auf eine gewisse Distanz wahrgenommen werden sollen oder farbige beleuchtete Gläser (Laternenprobe).

12. Die Untersuchung der Beweglichkeitsstörungen der Augen.

Bei Augenmuskellähmungen genügt es sehr häufig durchaus nicht, die Beweglichkeitsdefekte bloss dadurch zu beurteilen, dass man den Patienten nach rechts, links, aufwärts oder abwärts blicken lässt, sondern es ist meist eine genaue Prüfung des Verhaltens der bei Muskellähmungen vorkommenden Doppelbilder erforderlich.

Allerdings ist es ja ein leichtes, bei einer kompleten Lähmung z. B. des linken abducens festzustellen, dass das linke Auge sich nicht nach links hin bewegt, wenn wir ein vorgehaltenes Objekt fixieren lassen, das sich links vom Patienten befindet. Auch wird bei dieser Lähmung die Ablenkung des Auges nasalwärts (weil nun der rectus int. überwiegt) meist leicht zu sehen sein (Konvergent-Schielen.) Wenn aber nun eine unvollkommene Lähmung vorhanden ist, so müssen wir das Verhalten der Doppelbilder für die genauere Diagnose zu Hilfe nehmen, namentlich dann, wenn es sich um die Lähmung mehrerer Muskeln handelt, was gar nicht selten vorkommt.

Bei einer frischen Augenmuskellähmung führt in der Regel das Doppelsehen, verbunden mit dem dabei meist vorhandenen Gesichts-Schwindel, den Kranken zum Arzt. Je länger aber eine Lähmung andauert, umsomehr pflegt die Diplopie sich zu vermindern, doch kann sie meistens auch in solchen älteren Fällen noch vermittelst geeigneter Hilfsmittel: Vorhalten eines roten Glases vor das eine Auge, eventuell unter Zuhilfenahme eines höhenablenkenden Prismas wieder hervorgerufen werden.

Will man sich jederzeit, ohne ein Buch oder eine Tabelle zu Hilfe nehmen zu müssen, rasch in den Doppelbildern orientieren, welche bei den Augenmuskellähmungen vorkommen, so hält man sich am besten an folgenden, einfachen Wegweiser, der lediglich die Kenntnis der Anheftungsstellen der äusseren Augenmuskeln voraussetzt, die man sich nach beistehendem Schema jederzeit kurz skizzieren kann.

Den Verlauf der musculi recti konstruiert man sich leicht, wenn man sich daran erinnert, dass sie im Grund der Augenhöhle am foramen opticum ihre hintere Anheftung haben und vorn sich rings um die Hornhaut herum, 7—8 mm von ihr entfernt, so ansetzen, dass der rectus internus und externus der Richtung des horizontalen Meridians des Augapfels folgen, während der rectus superior und inferior etwas schief zum vertikalen Meridian des Bulbus treten, da der vordere Ansatz

dieser beiden etwas mehr temporal liegt, als die hintere Insertion.

Der trochlearis oder obliquus superior zieht ebenfalls vom Foramen opticum etwas oberhalb des rectus internus gerade nach vorn, in der Fossa trochlearis aber



Fig. B.

schlägt er sich um den Trochleaknorpel und gewinnt nun erst seine massgebende Richtung, nämlich von vorn innen nach hinten aussen. Dabei umfasst er also den Bulbus in dieser Richtung oben herum, geht unter dem rectus superior hindurch und setzt sich hinter der Anheftung des rectus superior, nahe dem horizontalen Meridian, hinter dem Aequator bulbi an.

Der obliquus inferior dagegen entspringt von vorn innen am Boden der Orbita lateralwärts vom unteren Ende der Crista lacrymalis des Tränenbeines, umfasst von unten her den Bulbus in gleicher Richtung, wie der Trochlearis, d. h. auch von vorn innen nach hinten aussen und setzt sich hinten oben aussen an den Bulbus an, zwischen der Insertion des rectus externus und dem Sehnerv.

Denkt man sich eine Riesenorbita mit einem Bulbus den wir mit unseren Armen gerade noch umspannen könnten, so würden wir mit diesen die Muskeln so nachahmen können, dass wir uns bezüglich der recti nasal-

wärts vom Optikuseintritt aufstellen müssten, etwa bei x des Schemas. Wir könnten dann den Bulbus gleich dem internus und externus horizontal umfassen.

Wollen wir den rectus superior und inferior nachahmen, so müssen wir ihn vertikal umfassen, wobei wir gleich bemerken würden, dass er uns leicht seitlich entschlüpfen könnte, weil wir ihn schief umfassen müssen, indem wir ihn etwas zur Seite haben.

Wollten wir die obliqui nachahmen, so müssen wir uns im vorderen inneren Teil der Orbita bei xx aufstellen und nach aussen und hinten den Bulbus umspannen, so dass auf der äusseren hinteren Seite unsere Hände fast wieder zusammenstossen würden.

Denken wir uns nun dieses Riesenauge noch um seinen Drehpunkt leicht beweglich, so können wir uns vermittelst der angegebenen verschiedenen Armumspannungen auch die Wirkungsweise der einzelnen Augenmuskeln auf das leichteste veranschaulichen und erklären. Wir haben uns bloss vorzustellen, dass wir in den angeführten drei Stellungen, indem wir uns unsere Hände an den Insertionsstellen der Muskeln am Auge denken, den Bulbus drehen würden, so würden wir in der ersten Stellung, wo unsere Arme den Bulbus längs des horizontalen Meridians umschliessen, diesen einfach hin- und herdrehen, so dass die Cornea im horizontalen Meridian sich nasal- und temporalwärts bewegen würde.

Würden wir den oberen und unteren rectus nachahmen, so würden wir bemerken, dass wir den Bulbus, wenn wir oben ziehen, nicht so nach oben drehen, dass die Cornea gerade in die Höhe steigt, sondern wir würden, da wir etwas nasal vom Bulbus stehen, die Hornhaut bei der Hebung auch etwas nasalwärts ziehen, und zugleich den vertikalen Meridian des Bulbus oben nasalwärts neigen. Würden wir unten mit dem andern Arm den Zug ausüben entsprechend dem rectus inferior, so würden wir den Bulbus nach abwärts drehen, doch auch wieder so, dass wir die Cornea etwas nasalwärts ziehen würden und der vertikale Meridian unten eben-

falls der Mittelebene des Gesichts genähert würde, er würde unten nach innen geneigt.

Würden wir die obliqui nachahmen (also von xx aus), so würden wir, wenn wir uns die Cornea geradeaus gerichtet denken, sie gemäss der Zugwirkung des obliquus superior, nach aussen unten dirigieren, da wir den Bulbus hinten heben, und nach aussen oben, wenn wir den obliquus inferior nachahmen, da wir ihn hinten senken. Denken wir uns aber, das Auge sei nach aussen, temporalwärts blickend (vgl. Fig. B, punktierte Corneagrenze), die Cornea also im äusseren Winkel, so können wir uns leicht vorstellen, dass nun die Wirkung der obliqui eine fast rein rollende, sehr wenig senkende oder hebende ist, und denken wir uns das Auge nasalwärts blickend, wobei es uns also ansehen würde, so wird im Gegenteil die Wirkung der obliqui eine fast rein hebende und rein senkende. Bei der Rollung, welche die schiefen Augenmuskeln dem Bulbus erteilen, wird durch den superior der vertikale Meridian oben nasalwärts, durch den inferior dieser Meridian unten nasalwärts geneigt. Rollung nennen wir die Drehung um eine von vorn nach hinten durch den Bulbus ziehende Axe. Denken wir uns nochmals zurück in die Lage des oberen und unteren rectus, so verstehen wir, dass auch diese zwei rollen können, nämlich dann, wenn das Auge nasalwärts blickt, jedoch weniger als die obliqui. Anderseits haben der rectus superior und inferior reine Senkung und Hebung zu besorgen, wenn das Auge temporal schaut.

Wir sehen also, dass uns, sobald wir den Verlauf der Muskeln kennen, auch ihre Wirkung klar wird und die Stellung, welche sie der Cornea geben. Der rectus internus adduziert, der rectus externus abduziert sie, der rectus superior hebt sie, führt sie etwas nasal und neigt den vertikalen Meridian dabei oben etwas nasalwärts, wenn das Auge in Primärstellung steht. Der rectus inferior senkt unter derselben Bedingung die Cornea, adduziert sie etwas und neigt den vertikalen Meridian unten etwas nach einwärts. Der obliquus superior bringt

sie nach unten, abduziert sie, so dass sie also nach unten aussen geht, und neigt den vertikalen Meridian nach einwärts, der obliquus inferior hebt sie, abduziert sie, bringt sie also nach oben aussen und neigt den vertikalen Meridian unten nach innen.

Soll die Cornea aus der Primärstellung gerade nach oben geführt werden, so müssen also der rectus superior und der obliquus inferior zusammenarbeiten, und soll der Blick gerade nach unten gelenkt werden, so müssen der rectus inferior und der obliquus superior zusammenwirken, während die Ad- und Abduktion von der Primärstellung aus lediglich durch den rectus internus und rectus externus vermittelt werden.

Nachdem wir dies festgestellt haben, können wir zur Analyse der Doppelbilder bei Augenmuskellähmung schreiten. Denken wir uns nochmals, es sei der linke abducens gelähmt. Halten wir ein Objekt, z. B. ein Licht, im Dunkelzimmer dem Patienten in der Höhe der Augen so vor, dass er bei geradeaus gerichtetem Gesicht mit den Augen nach links blicken muss, um die Flamme zu fixieren, so wird er uns sagen, er sehe zwei Lichter nebeneinander in derselben Höhe.

Dies erklärt sich so: mit dem normalen rechten Auge fixiert er das Licht richtig, mit dem linken aber nicht; denn dieses ist er nicht imstande so weit links zu wenden, dass das Bild der Flamme auch wie rechts auf die Fovea centralis fällt, sondern es wird nasal davon auf der Retina entworfen. Ein Bild, das nasal von der Fovea sich befindet, wird nach aussen hin temporalwärts projiziert, es liegt im Gesichtsfeld temporal vom Fixationspunkt, und zwar um so mehr temporal, je weiter entfernt von der Fovea das Netzhautbild sich befindet. Rücken wir also mit unserem Licht weiter temporalwärts, so wird ihm zwar das rechte Auge folgen, am linken wandert dagegen einfach das Retinalbild nasal, sein Scheinbild entsprechend temporal. Scheinbild nennt man es deshalb, weil es nicht recht scharf ist; denn Bilder, die ausserhalb der Makula auf die Netzhaut

fallen, werden nur undeutlich wahrgenommen, um so undeutlicher, je mehr peripher sie liegen. In unserem Fall wird also der Patient das Bild des rechten Auges am richtigen Orte sehen, das des linken aber temporal davon, also links, es besteht ein gleichnamiges Doppelbild.

Führen wir nun das Licht, indem wir damit in gleicher Höhe bleiben zurück nach rechts, so rücken die Doppelbilder zusammen, und wenn wir damit vor der Mitte des Auges oder etwas nasal von der Mitte angelangt sind, so sieht der Patient wieder einfach, ebenso wenn wir weiter damit nach rechts rücken.

Das Doppelsehen tritt also nur auf, wenn wir mit dem Prüfungsobjekt in den Wirkungskreis des gelähmten Muskels kommen, und der Patient kann daher diesen Wirkungskreis dadurch einschränken, dass er den Kopf nach links dreht, statt die Augen nach links zu drehen.

Bei Lähmungen des linken abducens, der also die Cornea bei normaler Funktion nach links richten würde, finden wir das Bild des linken Auges links von dem des rechten. Umgekehrt werden wir es rechts von ihm finden, wenn der rektus internus des linken Auges gelähmt ist, aus genau den gleichen Gründen, die vorhin entwickelt wurden; es besteht dann gekreuzte Diplopie.

Ist der rectus superior betroffen, so bleibt das Auge in der Hebung und zugleich etwas in der Adduktion zurück, so dass das Bild des Lichtes nach unten und etwas nach aussen von der Fovea auf die Rentina fällt. Dementsprechend befindet sich das Bild des linken Auges nach oben und etwas nach innen von dem des rechten Auges und es ist zugleich oben etwas nach innen geneigt, weil die Rollung durch den rectus superior ausbleibt. Diese wird um so mehr ausbleiben, je mehr das gelähmte Auge nasalwärts blickt, weil bei Adduktion der rectus superior schiefer an den Bulbus tritt und daher stärker rollende Wirkung hat. Blickt das Auge dagegen temporalwärts, so fällt die Rollung weg, dafür tritt die reine Hebung stärker hervor, und

die Folge ist, das die Höhendistanz der Doppelbilder etwas zunimmt, der seitliche Abstand der Doppelbilder der nicht gross ist, kommt in der mittleren Stellung am meisten zur Geltung.

Verfolgen wir so auch bei den obliqui die Stellung der Doppelbilder, so können wir verallgemeinernd sagen: Die Richtung, in welcher sich das Scheinbild von dem wahren Bild entfernt, entspricht stets der Zugrichtung des gelähmten Muskels oder praktisch noch bequemer: das Bild des gelähmten Auges wird immer dahin abgelenkt, wohin die Cornea gelenkt würde, wenn der gelähmte Muskel seine Funktion erfüllen könnte, und das Bild wird dabei eventuell so geneigt, wie der betreffende Muskel, den vertikalen Meridian neigen würde.

Nehmen wir also als weiteres Beispiel an, der linke Trochlearis sei gelähmt. Würde er allein das Auge aus der Primärstellung durch seine isolierte Kontraktion ablenken, so würde die Cornea nach aussen-unten gestellt und der vertikale Meridian oben nach innen geneigt. Genau so finden wir auch das Bild des linken Auges abgelenkt; es befindet sich nach aussen-unten von dem des rechten Auges und mit seinem oberen Ende nach der Nasenseite geneigt (v. Fig. C). Selbstverständlich müssen wir die Doppelbilder bei Trochlearislähmung im unteren Teil des Blickfeldes suchen, da der obliquus superior ein Senker ist, und zwar senkt er die Cornea um so mehr, je mehr das Auge nach innen blickt. Bei Stellung des Lichtes nach unten-innen ist daher auch der Höhenabstand der Doppelbilder grösser, als wenn das Auge nach unten-aussen blickt. In letzterer Stellung rollt der trochlearis, wie oben gesagt, den vertikalen Meridian oben einwärts, deshalb bekommt das Bild des linken Auges nun eine stärkere Neigung oben nasalwärts, und zugleich wird der Höhenabstand geringer. Immer bleibt dabei das Bild des linken Auges links von dem des rechten oder gleichnamig, da der Trochlearis auch abduziert.

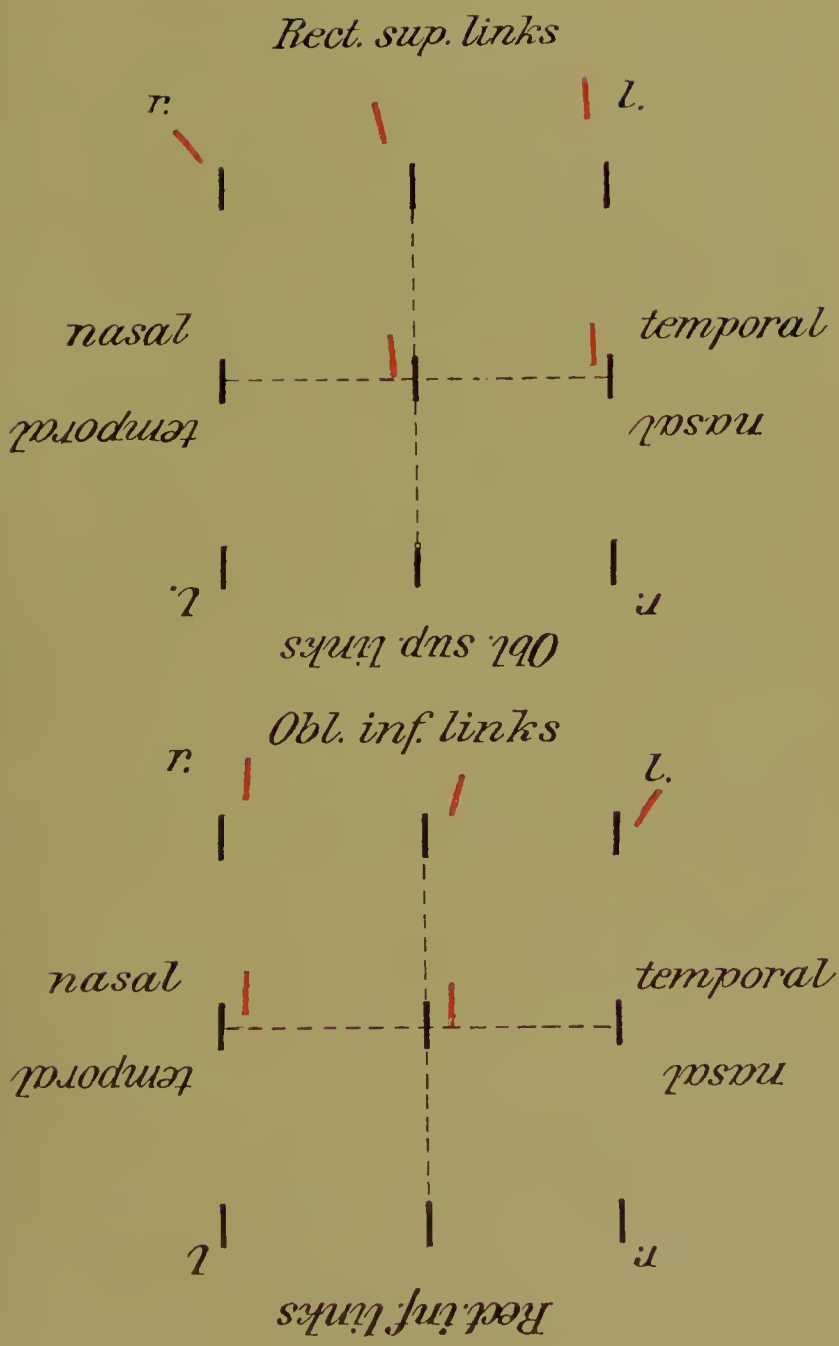
Rect. sup. links
r.
l.
nasal
temporal
temporal
nasal
l.
r.
Obl. sup. links
Obl. inf. links
r.
l.
nasal
temporal
temporal
nasal
l
r
Rect. inf. links

Fig. C.

Bei Lähmung des obliquus inferior, der, wenn er allein funktioniert, die Cornea nach aussen-oben stellt und den vertikalen Meridian oben nach der temporalen Seite neigt, finden wir das Bild des gelähmten Auges oben-aussen von dem des andern Auges und oben temporal geneigt. Auch hier nimmt der Höhenabstand der Doppelbilder zu, wenn das Auge nasal, und der Schiefstand zu, wenn es temporal blickt. Die Doppelbilder sind gleichnamig. Die Diplopie muss im oberen Teil des Blickfeldes aufgesucht werden.

Bei Lähmung des rectus superior, der die Cornea nach oben und zugleich etwas nach innen bringt und den vertikalen Meridian oben nasal neigt, findet sich das Bild des gelähmten Auges nach oben und etwas nach innen (nasal) von dem andern und oben etwas nasal geneigt. Bei Abduktion nimmt diese Neigung ab und dafür der Höhenstand zu.

Bei Lähmung des rectus inferior, der die Hornhaut nach unten und zugleich etwas nach innen bringen und den vertikalen Meridian unten nasalwärts neigen würde, finden wir das Bild des gelähmten Auges nach unten und etwas nach innen (nasal) von dem des andern Auges und mit seinem unteren Ende etwas nasalwärts geneigt. Diese Neigung ist aber nur deutlich beim Blick nasalwärts, während sie anderseits beim Blick temporalwärts ab- und der Höhenabstand der Doppelbilder zunimmt.

Um genau feststellen zu können, welches der beiden Bilder dem rechten oder linken Auge angehört, lässt man vor das eine Auge, gleichviel welches, ein rotes Glas halten. Das Bild des Auges mit dem roten Glas erscheint dann rot gefärbt, während das andere die natürliche Färbung besitzt.

Eine Hauptsache ist nun ferner, herauszubringen an welchem Auge die Lähmung sitzt, ob nur an einem oder vielleicht beiden. Hiefür gilt folgende Regel. Es gehört dasjenige Bild dem kranken Auge an, welches in annähernd der gleichen Richtung, in der wir das vorgehaltene Licht bewegen,

dem andern Bilde vorauseilt. Denn das Vorauseilen des Bildes ist gleichbedeutend mit dem Zurückbleiben des Auges durch die Lähmung.

Finden wir z. B., dass das Bild des linken Auges, wenn wir von der Mitte aus das Licht nach links führen, dem Bild des rechten Auges nach links vorauseilt, so sitzt die Lähmung links und ist der linke Abducens gelähmt. Gehen wir nun mit dem Licht, vielleicht beim selben Patienten, von der Mitte aus nach rechts und eilt nun das Bild des rechten Auges dem des linken Auges nach rechts hin voraus, so ist auch der rechte Abducens gelähmt.

Gehen wir mit dem Licht nach oben und es geht eines der Doppelbilder auch nach oben und zwar um so mehr, je mehr wir mit dem Objekt nach oben rücken, so gehört dies nach oben vorauseilende Bild dem gelähmten Auge an usf.

Zum Zweck einer genauen Analyse der Doppelbilder in einem gegebenen Fall ist es erforderlich, sie aufzuzeichnen und zwar so, wie es z. B. die beistehenden Schemata der Lähmung der beiden obliqui sowie des rectus superior und inferior angeben.

Wir skizzieren zunächst mit zwei Linien ein Kreuz und suchen nun mit dem Licht die Stellung der Doppelbilder an 9 Orten auf: zuerst in der Mitte, dann oben und unten, rechts und links oben, rechts und links unten. Wir schreiben dann die Doppelbilder am besten so auf, wie sie uns der vor uns sitzende Patient angibt. Das Doppelbild des linken Auges, das bei Lähmung seines linken Abducens nach links rückt, schreiben wir daher so in das Schema, dass wir, vor dem Untersuchten stehend, es zu unserer rechten haben usf.

Ganz anders sehen die Aufzeichnungen aus, wenn der Patient seine Doppelbilder selbst aufzeichnet, vielleicht auf einer von ihm befindlichen Tafel, eine Methode, die auch angewendet wird; denn nun kommt im eben angeführten Beispiel das Doppelbild des linken Auges im Schema auf die entgegengesetzte, also linke Seite. Man muss demnach beim Studium eines solchen Schemas

immer wissen, wie der Untersucher aufschrieb, und deshalb darf dieser nie unterlassen, am Schema zu bemerken, was rechts und links sei.

Schreibt man auf, wie die beistehenden Beispiele zeigen, so kommt die Bezeichnung r. (rechts) an den für uns linken Rand des Schemas, zeichnen wir nach der zweiten Methode auf, so kommt diese Bezeichnung an den rechten Rand desselben. Beim Betrachten von Fig. B. erkennt man an den Buchstaben r. und l. sofort, dass hier die Doppelbilder vom Untersucher aufgeschrieben wurden. Auf diese Weise hat auch Woinow[1]) die Doppelbilder bei den verschiedenen Augenmuskellähmungen in seinen Tafeln aufnotiert, die zum diagnostischen Studium sehr zu empfehlen sind, ganz besonders bei Lähmungen mehrerer Muskeln. Woinow gibt eine grössere Zahl von Beispielen solcher kombinierter resp. multipler Lähmungen, um die diagnostische Beurteilung dieser oft etwas schwierigen Lähmungsformen zu erleichtern.

Die verschiedene Art der Notierung erschwert dem Anfänger im Studium dieser Verhältnisse oft das Verständnis, weshalb ich hier auf diesen Punkt speziell das Augenmerk hinlenke.

Untersucht man Kranke mit schon länger bestehenden Augenmuskellähmungen, so fällt es freilich oft sehr schwer, noch zur richtigen Diagnose zu gelangen, weil diese bereits gelernt haben, das eine der Doppelbilder mehr oder weniger zu unterdrücken. Trotzdem klagen sie oft gleichwohl noch über Sehstörung, weil bei gewissen Blickrichtungen die Diplopie doch noch sie stört. Man muss dann zunächst in diesen Blickrichtungen (bei Trochlearislähmung z. B. in der nach unten-innen) genau untersuchen, und man kann in solchen Fällen oft noch die Diplopie dadurch manifest machen, dass man ein Prisma in geeigneter Stellung vor das eine Auge hält. Gesetzt, es liege eine alte Lähmung des linken Abducens vor, so gibt uns der Patient auch bei Vorhalten des

[1]) Woinow, Ueber das Verhalten der Doppelbilder bei Augenmuskellähmungen in 15 Tafeln dargestellt. Wien 1870.

roten Glases keine Doppelbilder an, auch nicht im Gebiet der Doppelbilder (links von seiner Medianlinie). Hält man ihm aber vor das eine Auge ein Prisma von ca. 10^0 mit der Basis nach unten oder nach oben, also in höhenablenkender Stellung, so gibt er oft die Doppelbilder noch an, weil dasjenige Bild, das vom Prisma verlagert wird, jetzt an einer ungewohnten Stelle der Netzhaut erscheint und nun zur Perception gelangt. Zweckmässig für solche Fälle, wie übrigens auch für die Untersuchung frischer Fälle ist ein geripptes rotes Glas, wie es von Maddox angegeben wurde. Beim Durchsehen durch ein solches wird das vorgehaltene rote Licht als lange rote Linie gesehen, deren Existenz und Lagerung dem Patienten deutlicher zum Bewustsein kommt und die auch allfällige Neigungen des Doppelbildes deutlicher erscheinen lässt.

Vermittelst der Prüfung auf Doppelbilder sind wir auch in den Stand gesetzt, zu unterscheiden, ob in einem gegebenen Fall paralytisches Schielen oder concomitierendes Schielen vorhanden ist. Beim letzteren oder gewöhnlichen Schielen handelt es sich nicht um eine Lähmung, sondern um falsche Stellung eines Auges, wobei dieses in seinen Exkursionen nicht gehemmt ist. Vielmehr kann dasselbe z. B. beim Konvergentschielen um die Quote, um die es zu wenig abduciert wird, umso mehr adduciert werden, so dass die Cornea unter Umständen bei Adduktion im inneren Winkel grossenteils verschwindet. Ein solches schielendes Auge bleibt auch in keiner Blickrichtung zurück, sondern es begleitet das andere Auge in allen seinen Bewegungen, wobei es aber seine unrichtige Stellung immer in gleichem Masse beibehält. Diesem Verhalten entsprechen die Doppelbilder, falls überhaupt (im Anfang) welche vorhanden sind, die Distanz der Doppelbilder bleibt sich hier bei den verschiedenen Blickrichtungen gleich und bald verschwindet die Diplopie gänzlich, indem das schielende Auge sein Bild unterdrückt, exkludiert.

Die Untersuchung auf Simulation und Aggravation (Uebertreibung einer vorhandenen Verminderung des Sehens) bildet für den Arzt so oft eine verantwortungsvolle, manchmal recht schwierige Aufgabe, dass darüber hier noch das wesentlichste angeführt werden soll. Nicht nur z. B. bei Rekrutierungen sondern namentlich auch bei der Feststellung von Unfallbeschädigungen begegnet der Untersuchende oft dem Bestreben des Untersuchten, durch falsche Angaben ein schlechteres Sehen vorzugeben, als tatsächlich vorhanden ist. Der Unfallschaden wird übertrieben, damit die Entschädigung grösser ausfällt, der Rekrut wünscht wegen mangelhafter Sehschärfe vom Militärdienst befreit zu werden und auch Hysterische geben dem Arzt Gelegenheit, unrichtige Angaben bezüglich ihres Sehens nachzuweisen.

Zunächst wird schon immer dem Arzt der Verdacht aufsteigen müssen, dass der Explorand simuliert, wenn das Resultat der subjektiven Prüfung nicht mit dem der objektiven übereinstimmt, d. h. wenn bei völlig normalen Befund die Funktion abnorm angegeben wird. Dabei darf man nur nicht übersehen, dass angeborene Schwachsichtigkeit bei vollständig anatomisch normalen Verhältnissen vorkommt. Es findet dies namentlich etwa bei Hypermetropen am einen Auge statt oder es haben stark Hypermetropische sogar an beiden Augen erheblich verminderte Sehschärfe (ohne dass die Augen krank sind), auch wenn die Korrektionsgläser vorgesetzt werden.

Völlige Blindheit beider Augen wird selten simuliert häufiger schon die des einen Auges. Im letzteren Fall ist der Nachweis der Simulation leichter als wenn am einen oder beiden Augen bloss Schwachsichtigkeit angegeben wird. Wird Blindheit des einen Auges behauptet, so wird man zwar die Pupillenverengerung auf direkten Lichteinfall und die konsuelle Reaktion am anderen Auge (Verengerung der Pupille des anderen Auges, wenn ins untersuchte Licht fällt) berücksichtigen können, aber nur mit Vorsicht. Es soll nämlich in seltenen Fällen vorkommen, dass bei erloschener Lichtempfindung eines

Auges das in dasselbe fallende Licht doch noch Verengerung an der gleichseitigen und anderen Pupille auslöst. Umgekehrt kann bei vorhandenem gutem Sehen die Pupille auf Lichteinfall unbeweglich bleiben, weil sie gelähmt oder durch Verwachsungen fixiert ist. Besser ist es daher, sich an folgende Methoden der Untersuchung zu halten.

1. Man lässt den Exploranden lesen und hält nun zwischen das Buch und das Gesicht des Lesenden ein Blatt Papier senkrecht zum Buch in der Verlängerung der Nase des Exploranden so, dass die Buchstabenreihen dadurch halbiert werden. Der einseitig Blinde wird nun bloss die Wörter der dem sehenden Auge gegenüberliegenden Buchhälfte lesen, der Simulant liest auch die der anderen Hälfte. Es genügt unter Umständen auch schon das Vorhalten eines Lineals oder Bleistiftes, um bei Simulanten ungestörtes Lesen zu beobachten, während der einseitig Blinde die vom Bleistift verdeckten Worte auslässt. Geschickte Simulanten werden nun schon bei dieser Prüfung sich dadurch verraten, dass sie rasch das angeblich blinde Auge schliessen, um sich darüber zu orientieren, was sie sehen dürfen und was nicht. Dieses Manöver wenden sie auch bei anderen Methoden an, weshalb man darauf achten muss.

2. Man hält in verdunkeltem Raum dem Exploranden eine brennende Kerze vor das sehende Auge und führt sie nun langsam nach der Seite des angeblich blinden Auges. Sieht er nun das Licht auch dann noch, wenn es dem sehenden Auge schon durch den Nasenrücken verdeckt ist, was man am Schatten, den dieser wirft, erkennt, so zeigt dies, dass er mit dem angeblich blinden Auge es sieht. Geschickte Simulanten werden so aber nicht entlarvt.

3. Dagegen gelingt es mit dem Vorhalten eines Prismas manche zu überführen und zwar auf verschiedene Weise. Hält man einem Normalen ein Prisma mit der brechenden Kante nasenwärts vor das Auge und lässt dabei nach einem vorgehaltenen Objekt, am besten nach einem Licht im Dunkelraum blicken, so sieht man, wie

das Auge hinter dem Prisma sofort eine leichte Einwärtswendung (Adduktion) ausführt. Es geschieht dies im Interesse des Einfachsehens, denn das vorgehaltene Prisma erzeugt neben einander stehende Doppelbilder, die durch Adduktion sofort und leicht vereinigt werden. Der Zwang zu dieser Verschmelzung der Doppelbilder ist so gross, dass sie in der Regel erfolgt. Ist das eine Auge blind, so fällt sie natürlich weg. Dem Simulanten muss man das Prisma vor das angeblich blinde Auge halten.

Ferner kann man das Prisma mit der brechenden Kante nach oben vor das gesunde Auge halten und fragen, ob zwei Lichter gesehen werden oder nicht. Sehen beide Augen, so wird das Bild des mit dem Prisma bewaffneten Auges etwas höher stehen als das des anderen Auges. Gibt der Untersuchte an, dass er zwei Lichter sieht, so beweist dies, dass er mit beiden Augen sieht. Viele Simulanten wissen aber schon, dass sie sich durch die Angabe von Doppelsehen verraten, deshalb muss man den Versuch unter Umständen so modifizieren, dass man zuerst schon am sehenden Auge, also monokulär Doppelsehen hervorruft. Zu dem Zweck schiebt man ein starkes Prisma (von etwa 15^0) mit der brechenden Kante nach unten (also mit der Basis nach oben) langsam gegen das Auge hinauf. Sobald nun der Basisrand die untere Hälfte der Pupille deckt, wird mit diesem Auge doppelt gesehen, weil die Strahlen, welche durch das Prisma treten, abgelenkt werden, die durch die obere Hälfte der Pupille ins Auge fallenden Strahlen dagegen nicht. Man überzeugt nun zunächst den Exploranden davon, dass er auch mit dem gesunden Auge doppelt sehen kann, indem man ihm während des Versuches das andere Auge deckt. Gibt er nun an, doppelt zu sehen, so lässt man das angeblich blinde Auge frei und schiebt das Prisma zugleich etwas weiter in die Höhe, so dass es nun die ganze Pupille des Auges deckt. Wird jetzt weiter doppelt gesehen, so beweist dies die Simulation und man kann, wenn man Leseproben als Objekt benützt, sogar die Sehschärfe des angeblich blinden Auges feststellen ohne dass der Untersuchte es merkt. Das

obere der beiden Bilder gehört im geschilderten Fall dem angeblich blinden Auge an. Das dabei benützte Prisma soll besser keine Fassung besitzen.

4. Man setzt vor das sehende Auge ein starkes Convexglas z. B. von 6 D. Damit wird ein emmetropisches Auge künstlich myopisch und wird nur bis auf eine Entfernung von ca. 17 cm feinen Druck zu lesen imstande sein. Man lässt nun zuerst damit in kurzer Distanz lesen, rückt dann aber allmählich das Buch weiter und weiter ab. Wird nun auch weiter gelesen, wenn man mit dem Buch über 17 cm hinausrückt, so beweist dies, dass nun mit dem anderen Auge gelesen wird.

Etwas schwieriger gestalten sich die Verhältnisse, wenn nicht völlige Blindheit des Auges, sondern nur Schwachsehen simuliert wird, oder wenn wirkliches vorhandenes Schwachsehen übertrieben, also z. B. statt Sehschärfe 1/3 nur solche von 1/10 vorgegeben wird. Letzteres geschieht namentlich oft bei Schadensersatzklagen. In diesen Fällen mus man sich in erster Linie an die oben angeführte Tatsache halten, dass bei der Sehprüfung auf verschiedene Distanz der Simulant leicht verschiedene Werte für die Sehschärfe angibt. Es wird einem noch so geschickten Simulanten schwer fallen, immer die seiner wirklichen Sehschärfe entsprechende Buchstabenreihe zu treffen, wenn man rasch die Distanz der Probetafel ändert oder wenn man sie im Spiegel lesen lässt. Es wird ferner der Simulant das Bestreben haben, mit einer bestimmten Linie abzuschliessen und von der nächsten Linie gar keinen Buchstaben mehr lesen zu wollen, obgleich unter richtigen Verhältnissen allemal in der folgenden Linie noch der leichteste gelesen wird, wenn die ganze vorherige Linie mit auch schwierigen Buchstaben glatt gelesen wurde. Zum mindesten muss dies, wie schon oben bemerkt, Verdacht auf Simulation erwecken.

Man kann in solchen Fällen nun auch sich so helfen, dass man das gutsehende Auge vermittelst geeigneter Brillengläser, ohne dass der Explorand es merkt, vom Sehen ausschliesst. Man kann also so verfahren, wie eben sub 4 geschildert wurde. Man setzt dem gesunden

Auge, indem man nach der Probetafel in die Ferne sehen lässt, allmählich immer stärkere Concavgläser vor. Mit schwachen derartigen Gläsern wird es noch in die Ferne sehen, bei einer gewissen Stärke z. B. 10 D, wird ihm das unmöglich sein. Was also jetzt noch gelesen wird, wird von anderem Auge wahrgenommen. Man kann so dann an der Probetafel die Sehschärfe des simulierenden Auges bestimmen.

Ausgezeichnet ist ferner für ganz geschickte Simulanten die Anwendung des Stereoskopes, namentlich in der Form und Ausstattung, welche ihm vermittelst sehr brauchbarer Tafeln M. Burchardt gegeben hat. Vermittelst dieses Verfahrens gelingt es, auch ganz geriebene Simulanten zu entlarven und deren Sehschärfe festzustellen. Die stereoskopischen Tafeln sind so konstruiert, dass der Explorand gar nicht merkt, mit welchem Auge er deren einzelne Buchstaben und Zeichen liest.

Eine weitere gute Methode für die Untersuchung feinerer Simulanten besitzen wir in der Anwendung farbiger Probebuchstaben, besonders der Glastafel von Snellen mit roten und grünen Buchstaben zu der eine Brille mit einem roten und einem grünen Glas gehört (erhältlich bei D. B. Kaagenar sen. Utrecht). Durch das rote Glas werden bloss die roten und durch das grüne bloss die grünen Buchstaben erkannt. Simuliert einer Blindheit oder Schwachsichtigkeit — z. B. des rechten Auges und setzt man ihm vor dieses das rote, links das grüne Glas, so liest er auch rote Buchstaben, eventuell noch ganz kleine. Wäre er rechts wirklich blind oder schwachsichtig, so würde er keine roten oder nur grosse rote Buchstaben lesen, dagegen natürlich alle grünen mit dem linken Auge, das die roten nicht sieht, weil das complementär grüne Glas sie auslöscht. Selbstverständlich kann auch das grüne Glas vor das rechte Auge gesetzt werden.

Da, wo an einem Auge schon eine Sehstörung bestand und dann z. B. durch einen Unfall verstärkt wurde, wird es freilich manchmal noch der ganzen weiteren Untersuchung bedürfen, damit völlige Klarheit geschaffen

wird. Insbesondere wird die Untersuchung im aufrechten Bilde uns darüber orientieren, wie weit z. B. die Trübung der brechenden Medien (Hornhauttrübung, Katarakt etc.) die Sehschärfe beeinflusst. Dagegen darf man sich nicht durch das umgekehrte Bild täuschen und zu der Annahme verleiten lassen, der Explorand müsse ganz gut sehen, weil man ein deutliches umgekehrtes Bild bekommt. Ein solches ist nämlich auch da noch erhältlich, wo wegen Trübungen der Hornhaut und des dadurch veranlassten Astigmatismus oder wo wegen teilweiser Linsentrübung doch das Sehen tatsächlich stark gestört ist. Man kann also nur aus der Deutlichkeit des aufrechten Bildes Schlüsse ziehen auf die Deutlichkeit des Sehens solcher Augen.

Die Krankheiten der Tränenorgane.

Nur selten wird die Quelle der Tränen, nämlich die im äussern oberen Teile der Augenhöhle dicht hinter dem Orbitalrand liegende acinösen Tränendrüse von Erkrankung (Entzündung, Neubildung wie Carcinom, Sarkom, Adenom etc.) befallen.

Häufig dagegen fordern Störungen in der Tränenableitung die ganze Kunst und Geduld des Arztes heraus und zwar dreht sich die Affektion in der Regel um eine Verengerung im Ableitungsweg.

Viel weniger häufig ist primär ein mangelhaftes Eintauchen des unteren Tränenpunktes in den Tränensee (infolge Eversion oder Ektropium des unteren Lides) die Ursache des Tränens. Meistens ist vielmehr eine **Dacryostenose** das Grundübel, und zwar kann die Verstopfung schon in den Tränenröhrchen liegen. Nicht gar selten sind Verletzungen schuld an einem Verschluss des untern Röhrchens. Denn es kann durch einen Faust- oder Stockschlag das untere Lid an der nasalen Seite mehr oder weniger weit abgerissen werden, wobei der Riss in der Regel durch das untere Kanälchen geht. In seltenen Fällen bilden Konkretionen, welche

sich in den Röhrchen ansammeln und aus Pilzrasen bestehen, die Ursache des Tränenträufelns.

Das grosse Heer der Kranken mit Tränen- und Trief-Augen leidet an mehr oder weniger starker Verengerung des Tränennasenkanales. Dieser verbindet den Tränensack mit der Nase, wo er unterhalb der untern Muschel endigt. Der Tränensack, nasal vom innern Augenwinkel befindlich, liegt nur zum Teil im Knochen eingebettet und zwar in der Furche, welche dort das Tränenbein bildet (Fossa sacci lacrymalis). Er wird nämlich an der Vorderseite überbrückt vom Ligamentum palbebrale internum, jenem horizontalen straffen Band, das deutlich hervortritt, wenn man es durch temporalwärts gerichteten Zug an den Lidern spannt. Der Tränennasengang dagegen verläuft in einem knöchernen Kanal, dessen engste Stelle sich am Uebergang des Sackes in diesen Kanal befindet, so dass dementsprechend hier auch oft krankhafter Verschluss zustande kommt. Aber auch am untern Ende des Kanals sind Verengerungen und Verlegungen nicht selten, sei es, dass die Schwellungen der Nasenschleimhaut, oft nur vorübergehend, sei es, dass solche der Schleimhaut des Kanales den Verschluss bedingt.

Um die gar nicht selten, besonders im Anfangsstadium der Erkrankung zu beobachtenden vorübergehenden Verschlüsse des Tränenableitungsweges zu verstehen, muss man sich ferner daran erinnern, dass im Tränennasengang (ähnlich wie an der unteren Nasenmuschel) zwischen der Schleimhaut und der knöchernen Wandung sich ein venöses Geflecht befindet, das fast einem cavernösen Gewebe gleichkommt und Schwellungszuständen Vorschub leistet, die temporären Verschluss ganz leicht herbeiführen können. So erklärt es sich auch, dass bei heftigem Schnupfen die Augen vorübergehend tränen. Weil der Tränennasengang eng ist und wegen seiner knöchernen Umgebung sich bei Ansammlung von Sekret nicht ausweiten kann wie der Tränensack, hat die Schwellung seiner blutreichen Schleimhaut rasch Verschluss, eventuell bleibende Verengung zur Folge.

So bildet denn wohl häufig ein Katarrh des Tränennasenganges die allererste Etappe des häufig durch lange Jahre sich hinschleppenden Erkrankungsprozesses. Möglicherweise ist dabei oft dieser Katarrh von der Nase aus in den Kanal hineingekrochen, vielleicht setzt sich auch ein solcher zuerst im Tränensack fest und descendiert dann von da aus. Für ersteres spricht der Umstand, dass manchmal bei Triefäugigen die Sache wieder schlimmer wird, wenn ein neuer Nasenkatarrh sie befällt. Für letzteres lässt sich mit Grund die Tatsache anführen, dass manchmal der ganze Tränensack mit schleimigem Sekret gefüllt und gleichwohl der Tränennasengang durchgängig ist, so dass man vermittelst starken Druckes auf den Sack dessen Inhalt in die Nase zu entleeren imstande ist. Vor allem aber sind aetiologisch für das Triefauge familiäre Momente massgebend. Das Leiden vererbt sich leicht. Man muss nur, um dies festzustellen, dieser Spur sorgfältig nachgehen; denn auf Vererbung sind die Kranken meist weniger gut zu sprechen, als auf Erkältung, die beliebte Erklärung auch für das uns beschäftigende Leiden. Es ist auch möglich, dass gewisse Störungen in der Entwicklung und im Wachstum der Knochen des Schädels, speziell der Nase und ihrer angrenzenden Teile, ein begünstigendes Moment liefern. Dafür spricht der Umstand, dass bei Plattnasen manchmal Tränenkanal-Stenosen gefunden werden und dass bei Asymmetrie der Gesichtshälften die Stenosen in besonders unangenehmer Weise auftreten können. Nehmen wir noch hinzu, dass das Leiden bei Kindern viel seltener auftritt als bei Erwachsenen, trotzdem die Kinder engere Kanäle haben und häufiger an Schnupfen leiden, so werden wir sagen: es genügen diese mechanischen Momente alle nicht, sondern es wird sich wohl um gewisse Dispositionen für die Ansiedlung pathogener Pilze im Tränensack und Nasengang handeln. Diese Disposition besitzt der eine, der andere nicht. Sie vererbt sich, wie andere solche Dispositionen.

Dass der Tränensack sehr oft in seinem abnormen Inhalt eine Menge der schlimmsten pathogenen Keime beherbergt, ist eine der frühesten Erkenntnistatsachen im Bereich der Bakteriologie

Tab 1. Dacryocystitis. Die linke Tränensackgegend ist stark vorgewölbt, gerötet und auf Druck empfindlich, die angrenzende Haut der Lider etwas ödematös. Auf der Höhe der Schwellung ist etwas Fluktuation zu fühlen. Eine Träne liegt in der Furche, die sich vom inneren Augenwinkel in die Schwellung etwas hineinzieht. Der 57 jährige Patient pflegt schon seit 15 Jahren den mit Schleim und Eiter sich füllenden Tränensack regelmässig auszudrücken. Die Entzündung besteht seit 8 Tagen. Verlauf: Durchbruch des Eiters nach aussen, keine Fistelbildung.

---

des Sehorganes. Ob nun diese Pilzansiedlung Ursache sei des Katarrhes, oder dessen Folge, das kann noch diskutiert werden. Wenn man sich aber daran erinnert, dass hie und da in Fällen, wo fast kein Sekret im Tränensack vorhanden war, Eiterungsprozesse am Augapfel (nach Staaroperation etc.) die Anwesenheit dieser schlimmen Keime im Tränensack in unangenehmster Weise klar machen, so wird man sich der Ansicht zuneigen müssen, dass diese Keime das Primäre und nicht das Secundäre sind. Dazu kommt, dass wir die Spuren dieser Pilzansiedelung auch noch anderswie erkennen können. Ich kann mir nicht recht vorstellen, dass ein blosser gutartiger Katarrh den Tränennasengang, so eng dieser ist, stellenweise zur Obliteration zu bringen vermag. Wohl aber kann ich mir denken, dass die Ansiedlung von Keimen in der Schleimhaut des Kanals oder die Toxine der Keime, welche im Tränensack wuchern, die Schleimhaut des Kanales arrodieren können und dass dann infolge von dadurch bedingter Geschwürsbildung Strikturen und Verklebungen entstehen.

Dass der Inhalt des Tränensackes bei den Triefaugen fast ohne Ausnahme entzündungserregende Eigenschaften hat, bemerken wir nicht nur daran, dass bei solchen Augen sehr leicht Eiterung den geringfügigsten Verletzungen nachfolgen kann, sondern auch daran, dass sich in der grossen Mehrzahl der Fälle nach einiger Zeit Katarrh der Bindehaut und Entzündung des Lidrandes (Blepharitis) einstellt. Wegen des blossen Tränens würden sich auch Patient und Arzt sehr oft nicht zu einer Behandlung entschliessen, die schlimmen Folgeerscheinungen sind es aber, die beiden gebieterisch die Therapie aufdrängen.

Im Beginne äussert sich das Leiden zunächst durch Tränenträufeln oder „Schwimmen“ des Auges, wobei das Charakteristische in der vermehrten Flüssigkeitsmenge liegt, welche in der Lidspalte entweder nur sich ansammelt,

ohne gleich überzufliessen oder zu Ueberfliessen und häufigem Abwischen des Auges führt. Ganz besonders wird der Kranke durch dieses Tränen dann belästigt, wenn er sich kaltem Wind, beissendem Rauch oder Staub aussetzt. Es plagt ihn dann nicht nur das Ueberfliessen, das zum Abtrocknen nötigt, sondern ganz besonders auch die Störung des Sehens, die dadurch zustande kommt, dass — namentlich beim Blick nach unten — die in der Lidspalte angesammelte Tränenflüssigkeit sich zum Teil über die Cornea legt und durch falsche Brechung der Lichtstrahlen eine Verzerrung des optischen Bildes verursacht. Das Uebel ist dann ganz besonders störend, wenn es, was leicht der Fall, an beiden Augen vorkommt.

Immerhin lässt der Kranke sehr oft die Sache gehen, namentlich wenn er weiss, welch unangenehme Behandlung seiner harrt, und so bleiben denn in der Regel die weiteren Folgen der Dacryostenose nicht aus. Doch gibt es auch Ausnahmen, wo trotz Stenose die Beschwerden gering bleiben und das Uebel sogar erst gelegentlich einer Durchspritzung des Tränenkanals (z. B. vor der Staaroperation) entdeckt wird. Meistens aber belästigt den Kranken nach und nach nicht mehr bloss das Tränen, sondern es treten nun auch die Erscheinungen des Bindehautkatarrhes und der Lidrandentzündung auf. Das Auge verklebt am Morgen, wird noch reizbarer für Rauch und Staub und rötet sich gelegentlich konjunktival. Es wird auch der entzündete, gerötete, zeitweise von Ekzem befallene Lidrand durch Jucken und Brennen die Ursache von weiteren Beschwerden und von Entstellung, ja es kann, wenn eine auch nur kleine Schürfung die Cornea trifft, falls infektionstüchtiges Material im Tränensack vorhanden ist eine eiterige Hornhautentzündung (Hypopyon-Keratitis) das Sehen in grösste Gefahr versetzen. Denn offenbar geraten, sobald der reguläre Abfluss des Tränensackinhaltes nach der Nase hin gestört ist, die pathogenen Keime leicht rückwärts in den Bindehautsack und verursachen dort besagte Vorgänge. Da, wie experimentell leicht nachweisbar, zwischen Bindehautsack und Lidrand

Tab. 2. Dacryocystitis mit Durchbruch des Eiters durch die Haut. Die anfängliche Schwellung und Rötung der Tränensackgegend ist schon etwas zurückgegangen, am oberen Lid ist aber noch etwas entzündliches Ödem sichtbar. — Der 64jährige Patient litt schon längere Zeit an Tränen des rechten Auges. Am 1. Mai 1897 wird festgestellt, dass der Tränenkanal für ein paar Tropfen Flüssigkeit durchgängig ist. Am 10. Mai beginnt die Entzündung, nach 2 Tagen bricht schon der Eiter durch, wonach die Entzündung ohne Fistelbildung zurückgeht. Am 20. Mai wird wieder konstatiert, dass man etwas Sublimatlösung durch den Tränenkanal spritzen kann. Es wird dann längere Zeit sondiert, und auch die Verweilsonde eingelegt.

ein reger Austausch von vorhandenen Keimen besteht, so erklärt sich die in diesen Fällen so häufig zu beobachtende Erkrankung des Lidrandes, wo in den zahlreichen Drüsenmündungen und Drüsen die Bakterien gute Schlupf- und Vegetationswinkel finden, in ihrer Ansiedelung vielleicht begünstigt durch die beständige Benetzung dieser Region.

Viele dieser Kranken kommen auch erst zum Arzt, wenn eine Entzündung des Tränensackes und seiner Umgebung sie befällt. Durch Vorgänge, die wir noch nicht genau kennen, gerät der so eminent entzündungserregende Inhalt des Tränensackes in das Gewebe, das diesen umgibt, und es entwickelt sich eine heftige phlegmonöse Entzündung, welche dem Unerfahrenen sogar das Bild des Erysipels vortäuschen kann. Denn die entzündete, weit herum gerötete Haut, die stellenweise (an den Lidern) ödematös und bei Berührung schmerzhaft ist, gleicht der bei Erysipel (vgl. Tab. 1 u. 2). Die Betastung ergibt dann aber, dass das Zentrum der Entzündung durch den mehr oder weniger geschwellten, auf Druck in hohem Grade empfindlichen Tränensack gebildet wird und wenn der Kranke erst im vorgerückten Stadium sich zeigt, so kann man beobachten, dass die Tränensackgegend abscessartig einen Durchbruch von Eiter erkennen lässt. Nicht immer findet dieser gerade über dem Tränensack (also etwas unterhalb dem Lig. palp. int.) seinen Ausweg, sondern es kommt unter Umständen auch Senkung des Eiters und Durchbruch

an einer 1—2 cm tiefer gelegenen Stelle vor. Diese sog. Dacryocystitis ist oft ebenso sehr eine Entzündung der Umgebung des Tränensackes, als dieses selbst, ja, es kann vorkommen, das die Durchgängigkeit des Tränennasengauges sogar vorhanden ist trotz der heftigen Entzündung. Diese ist also weniger abhängig von der Stärke der Stenose, als vielmehr von der Anwesenheit eines infektionstüchtigen Materials und dessen Verbreitung in die Umgebung des Sackes. Immerhin geht eine mehr oder weniger starke Stenosierung und Tränenträufeln der Dacryocystitis immer voraus.

Bricht der Eiter nach aussen durch (Tab. 2), was häufig aber nicht immer sich ereignet, so ist auch die Möglichkeit einer Tränenfistel (Tab. 3) gegebeu. Zum Glück bildet sich diese aber viel weniger häufig, als man annehmen möchte, was dafür spricht, dass die Eiteransammlung in diesen Fällen weniger im Sack als um den Sack statthatte.

Häufig verläuft der Prozess so, dass, nachdem einige Zeit hindurch die Durchbruchstelle fistelartig eiterte, sie sich schliesst und die ganze Entzündung spurlos schwindet. Bildet sich eine Tränenfistel, so bleibt die Durchbruchstelle offen und entleert nun, manchmal aus einer ganz feinen Fistel, blosse Tränenflüssigkeit (Tab. 3). Handelt es sich um einen Fall, wo schon vorher durch längere Ansammlung von Sekret im Tränensack dieser ausgedehnt — ektatisch — wurde, so findet man unter Umständen die Fistel mit der Ektasie vergesellschaftet.

Diese Ektasie des Tränensackes kann im späteren Stadium des Prozesses mit und ohne Fistel vorkommen und gibt sich dem kundigen Auge sofort daran zu erkennen, dass die Grube nasal vom innern Augenwinkel verstrichen, ja dass dort eine mehr oder weniger starke Verwölbung vorhanden ist (Tab. 3), ohne dass die Haut Rötung zeigt. Drückt man auf die Schwellung, so entleert sich der Inhalt als dicker glasiger Schleim oder als schleimig-eiterige Flüssigkeit aus den Tränenröhrchen oder entweicht in die Nase und oft wissen die Patieuten schon, dass sie auf diese Weise sich helfen könueu.

Tab. 3. Tränenfistel rechts, Ektasie des Tränensackes links, Epicauthus beiderseits. An der rechtsseitigen Fistel hängt eine herausgequollene Träne. Die linksseitige Fistelöffnung geht nicht mehr bis in den Tränensack. Rechts etwas ciliare Rötung wegen leichter Keratitis (im Bilde nicht sichtbar). — Der 29jährige Patient leidet schon seit dem 13. Altersjahre an Tränen der Augen. Im Jahre 1884 wurde er wegen Dacryocystitis links in die Kliuik aufgenommen, inzidiert und sondiert, die Eiterung konnte aber nicht beseitigt werden. Rechts sah man damals eine Inzisionsnarbe wegen Dacryocystitis, an der er früher anderwärts behandelt worden war. Jetzt undurchgängige Nasengangstriktur beiderseits. Am 12. Juni 1897 wurde beiderseits die Exstirpation des Tränensackes ausgeführt.

Bei dieser Ektasie ist natürlich immer die Gefahr vorhanden, dass gelegentlich eine sog. Dacryocystitis ausbricht. Manchmal ist die Ansammlung von eiterigem Sekret im Tränensack so abundant, dass man von Dacryocystoblennorrhoe spricht. Es ist dies nichts anderes, als das Resultat eines starken eiterigen Katarrhes der Tränensackschleimhaut. Ein solcher führt namentlich gerne zur Entzündung des Konjunktivalsackes, der Lider und eventuell der Cornea, natürlich auch zu solcher des Sackes selbst und seiner Umgebung. Ob der Katarrh bloss schleimiges oder aber eiteriges Sekret produziert, hängt wohl im wesentlichen von der Art der Mikroorganismen ab, welche im Tränensack sich angesiedelt haben.

Ist einmal ein Katarrh, auch nur mit schleimigem Sekret im Tränensack, vorhanden, so pflegt das Ueberlaufen des Auges auch in den Fällen fortzubestehen, wo der Tränennasengang noch durchgängig ist, denn der Schleim verstopft dann den Abfluss aus dem Sack.

Diagnostisch kommt bei dieser Erkrankung folgendes in Betracht: Einfaches Tränenträufeln kann auch infolge nervöser Störung oder infolge abnormer Reizbarkeit der Nasenschleimhaut vorkommen oder infolge einfachen Bindehautkatarrhes. Abnorme Ansammlung von Sekret im Tränensack lässt sich durch Druck auf denselben und Vorschieben des Fingers von der Nase gegen das Auge nachweisen. Ob eine Verengerung

des Tränenkanals dem Uebel zugrunde liegt, lässt sich sehr einfach dadurch feststellen, dass man Flüssigkeit durch das untere Tränenröhrchen in die Nase zu spritzen versucht. Man wählt deshalb das untere Röhrchen, weil es etwas weiter ist, als das obere und die feine Kanüle der Spritze leichter einzuführen gestattet. Oft muss es allerdings zum Zweck dieser Prozedur mit einer stumpf-spitzen Sonde (eventuell eignet sich dafür eine geradegestreckte Schliessnadel) etwas erweitert werden. Die Kanüle soll ähnlich beschaffen sein, wie die der Anel'schen Spritze, d. h. sie darf bloss ca. 0,7 mm dick sein. Als Spritze eignet sich die Pravaz-Spritze, und zwar eine 2 g haltende ganz ans Glas, also mit Glasstempel, wie man sie jetzt mit vorzüglich eingeschliffenem Stempel leicht bekommt (Wulfing-Luër, Rue Antoine Dubois, 6 Paris). Ich halte den Gebrauch der gewöhnlichen Spritzen, ob deren Stempel nun aus Leder oder Asbest bestehe, überhaupt nicht mehr für erlaubt, auch nicht für den Tränenkanal, weil man mit solchen Spritzen, die sich schwer oder gar nicht sterilisieren lassen, leicht einen noch nicht infizierten Tränenkanal infizieren kann. Denn die gleiche Spritze wird gewöhnlich auch für die Behandlung der schon infizierten Stenosen benützt.

Da diese Einspritzung in den Tränenkanal bei Benützung einer indifferenten Flüssigkeit (Kochsalzlösung zu 0,8 %) fast vollständig schmerzlos ausfällt, so ist sie, schonend ausgeführt, bei allen Kranken anwendbar, ohne dass man sie damit vor weiterer Behandlung zurückschreckt, was dagegen sehr oft der Fall ist, wenn man schon zwecks der Diagnose zur Sonde greift, diese mag so dünn sein, wie sie will. Spritzt man nun die Flüssigkeit langsam in das untere Tränenkanälchen ein, so fliesst sie bei normalem Tränenweg komplet bei etwas gesenktem Kopf aus dem gleichseitigen Nasenloch ab. Fliesst sie (z. B. bei Kindern, die unter Umständen im Liegen so untersucht werden müssen) in den Hals, so verrät das Schlucken die Durchgängigkeit des Kanales.

Ist eine blosse Verengerung des Kanals da, so fliesst ein Teil der Flüssigkeit durch das obere Kanälchen ab; ist der Tränennasengang gänzlich verlegt, so spritzt alle Flüssigkeit in dünnem Strahl oben heraus.

Diese Methode gibt zweifellose, klare Auskunft über die Anwesenheit einer Stenose, und man findet damit oft Verengerungen (z. B. vor der Staroperation), die sich sonst kaum kundgeben.

Glaubt man das Bild einer phlegmonösen Entzündung des Tränensackes vor sich zu haben, so muss man sich, um in der Diagnose sicher zu gehen, daran erinnern, dass zwei Erkrankungen ähnliche Verhältnisse schaffen: 1. der Furunkel, der in der Tränensackgegend nicht gar selten vorkommt, und 2. der Zahnabszess, der ein täuschend ähnliches Bild veranlassen kann, wie die Dacryocystitis. Zahnwurzeleiterung, namentlich am „Augenzahn", kann einen Abszess der Tränensackgegend zur Folge haben, der dort in ähnlicher Weise durchbricht, wie der Tränensackabszess. Was den Furunkel anbelangt, so lässt sich ein solcher leicht daran erkennen, dass das Auge vorher nie tränte und dass die Durchspritzung, bei der man freilich manchmal wegen der Schwellung der Tränenpunktgegend Mühe hat zuzukommen, leicht gelingt.

Der Zahnabszess lässt sich durch Druck auf die obere gleichseitige Zahnwurzelreihe leicht feststellen, da dabei dort Schwellung und Druckschmerz nicht fehlt. Vom Erysipel lässt sich, wenn man den Druckschmerz und die Schwellung der Tränensackgegend berücksichtigt, die Affektion leicht unterscheiden.

Schwieriger zu diagnostizieren sind Fälle, wo Entzündung tuberkulöser oder syphilitischer Natur der Knochen um den Tränensack und -nasengang der Entzündung zugrunde liegen. Da wird unter Umständen die Berücksichtigung des Allgemeinzustandes und allfälliger Drüsenschwellungen am Kieferwinkel und endlich die Sondierung, welche rauhe Knochen erkennen lässt, Licht schaffen. Wurde der Patient schon sondiert, namentlich im entzündlichen Stadium, so ist ferner die Möglichkeit

ins Auge zu fassen, dass der Knochen infolge der Sondierung erkrankte. Spontan entzündet sich dieser bei einfachen Dacryostenosen, auch wenn sie Dacryocystitis zur Folge hatte, nicht. — Schliesslich sei daran erinnert, dass Oberkiefer-Karzinome und Sarkome in der Gegend des Tränensackes und unterhalb desselben vorwuchern und eine Schwellung verursachen können, die der bei der Phlegmone des Tränensackes einigermassen ähnelt. Dem verhängnisvollen Irrtum, eine solche maligne Neubildung für ein Tränensackleiden zu halten, entgeht der Arzt dadurch, dass er die in solchen Fällen bis unter den Tränensack hinabreichende diffuse Schwellung und die meist gute Durchgängigkeit des Tränenkanales beachtet. Auch pflegt die Druckempfindlichkeit in diesen Fällen geringer zu sein als bei Dacryophlegmone.

Die nicht empfindliche Ausweitung des Tränensackes (Tab. 3) kann zur Verwechslung Anlass geben mit einer Dermoidcyste der Orbita (Tab. 21, Fig. P u. Q) oder mit einer Knochencyste der Siebbeinzellen (Fig R), was bei der Besprechung dieser Orbitalaffektionen zur Sprache kommen wird.

Die Prognose der Dacryostenose ist immer eine ernste und zwar deshalb, weil man auch bei anscheinend leichten Fällen nie weiss, ob die Behandlung zum Ziele führen wird oder nicht. Es liegt dabei der Schwerpunkt für die Dignität des Leidens weder im einfachen Tränen noch in der Conjunctivitis und Blepharitis, so unangenehm diese sind, sondern in der grossen Gefahr für die Cornea und damit für das Sehvermögen. In drei Vierteln der Fälle von Hypopyonkeratitis, die so oft das Sehen, ja das ganze Auge schädigt, ist Dacryostenose die Ursache der Infektion der Hornhaut.

Am günstigsten ist die Voraussage in den Fällen, wo wir am Anfang des Uebels schon die Behandlung beginnen können und nicht durch ungeübte Hand schon falsche Wege mit der Sonde angelegt wurden. Je veralteter das Leiden, je mehr der Tränensackinhalt eiterigen Charakter angenommen hat, je ausgeweiteter schon der Tränensack und je fester und zahl-

reicher die Strikturen, um so ungünstiger ist das Resultat einer auch sorgsamen Behandlung. Hat einmal der Tränensack durch starke Ektasie seine Elastizität eingebüsst, so kann auch eine ganz befriedigende Wegsammachung des Tränennasenganges das Tränenträufeln nur schwer ganz bezeitigen; denn es ist der Mechanismus des Tränenabflusses bleibend gestört. Der normale Tränensack pumpt nämlich gleichsam die Tränen in den Kanal hinein, indem seine vordere Wand vermittels des Ligamant. palp. int., an das sich der Lid-Schliessmuskel ansetzt, beim Lidschlag nach vorn gezogen wird, wodurch die Tränenflüssigkeit durch die Tränenkanälchen in den Sack gesaugt wird. Nachher geht elastisch die vordere Wand wieder zurück und presst den Inhalt in den Tränennasengang. Dieses Spiel hört auf, sobald die vordere Wand bleibend erweitert ist.

Im ganzen günstig ist die Prognose bei jenen Tränenkanalverschlüssen, die hie und da bei Neugeborenen vorkommen, auf noch nicht hergestellter Verbindung des Tränenkanales mit dem Nasengang beruhen und mit dieser Herstellung schwinden. Sogar wenn ziemlich starker eiteriger Katarrh des Tränensackes sich entwickelt hat, heilt diese Affektion in der Regel nach einigen Wochen spontan, falls nicht der Arzt sie durch Sondierung verschlimmert.

Die Behandlung[1]) der genannten Leiden des Tränenapparates hat zwei Hauptaufgaben zu erfüllen: 1. Die Verengerung des Tränenkanales zu beseitigen, 2. die Tränenwege von den angesiedelten die krankhafte Sekretion unterhaltenden Keimen zu befreien. In vielen Fällen genügt es, der zweiten Indikation gerecht zu werden und bloss den Katarrh des Tränensackes und Tränennasenganges zu behandeln. Es sind das Fälle, wo noch einige Durchgängigkeit des Tränenkanals besteht, wo aber der Schleim und vorübergehende Schwellungszustände einen oft nur temporären Verschluss ver-

[1]) vgl. meinen Atlas und Grundriss der Lehre von den Augenoperationen. Lehmanns med. Handatlanten Bd. 31 S. 370

ursachen. In diesen Fällen — es sind in der Regel solche von nicht langer Dauer — kommen wir mit den medikamentösen Durchspritzungen aus. Es werden vermittelst der genannten Glasspritze alle Tage oder alle paar Tage 5,00—10,0 ccm einer desinfizierenden oder den Katarrh bessernden Flüssigkeit durchgespritzt, nachdem zuerst Cocain 3—5 % mit Zusatz von ein paar Tropfen Adrenalin- oder Suprareninlösung durchgespritzt worden. Diese beiden Mittel bringen die Schleimhaut zum Abschwellen, sodass hernach die weiteren Durchspritzungen besser vor sich gehen, die mit katarrh-bessernden Mitteln: Zinklösung 0,5—1,0 %, Sublimatlösung 1 : 5000, Arg. nitr. 1 % vorzunehmen sind.

Sehr oft muss in diesen und in allen übrigen Fällen die Behandlung sich auch auf die Nase erstrecken und dortige Katarrhe und Schwellungszustände in geeigneter Weise (durch Nasendusche, Kauterisation etc.) in Angriff nehmen. Ich sah Fälle, die allen Sondierungen trotzten, durch Kauterisation in der Nase bleibend heilen.

Wo syphilitische Prozesse der Nase durch Geschwürbildung etc. den Abfluss der Tränen stören, muss die entsprechende Allgemeinbehandlung sofort in die Hand genommen oder verschärft werden.

Die medikamentösen Einspritzungen in den Tränensack sollten immer auch da einige Zeit vorgenommen werden, wo anfänglich der Abfluss durch die Nase gänzlich fehlt, jedoch mit Vorsicht und ohne starken Druck, da es schon vorkam, dass die in den Sack gepresste Flüssigkeit (Protargol etc.), die durch das andere Tränenröhrchen nicht genügend raschen Abfluss fand, den Tränensack sprengte, sich in die Orbita ergoss und Blindheit des Auges durch Schädigung des Opticus verursachte. Manchmal tritt Durchgängigkeit nach einigen Durchspülungen dann doch noch ein. Ferner sollte eine vorgängige bestmögliche Reinigung des Tränensackes namentlich dann nicht unterlassen werden, wenn man durch Sondierung den Verengerungen des Tränenkanales abhelfen will. Denn sonst tritt die Gefahr ein, dass man die im Tränensack vorhandenen pathogenen Keime mit

der Sonde noch recht über den ganzen Tränenkanal ausbreitet und damit die Sache verschlimmert.

In vielen Fällen muss zur Sondenbehandlung gegriffen werden, damit die vorhandenen Stenosen weichen. Doch ist diese Methode meiner Ueberzeugung nach (andere Fachgenossen mögen diesbezüglich anderer Meinung sein) nur bei noch frühen Fällen empfehlenswert, wo die Sonde noch einigermassen leicht passiert. Wo die Strikturen schon fest und zahlreich sind, die Sondierung demnach nur mit Anwendung starken Druckes gelingt, wo namentlich der Tränensack schon ausgeweitet ist, erspart man dem Patienten besser das Kreuz dieser auch mit Cocaïn nicht schmerzlos zu gestaltenden Prozedur umsomehr, als diese ja doch nicht zu heilenden Patienten durch die Schilderung der „fürchterlichen" Sondierungen viele von denen von der Behandlung abschrecken, die noch heilbar wären, die dann aber erst sich einfinden, wenn die Not der Komplikationen sie dazu zwingt. Die Sondierungen sind namentlich dann empfehlenswert und dem Patienten nicht allzu unangenehm, wenn es gelingt, noch ein paar Tropfen Cocaïnlösung (5 %) mit Adrenalinzusatz durch den Tränenkanal zu spritzen, während das Cocaïn bei impermeablen Strikturen nicht viel hilft, da es an die Stellen, auf die es ankommt, gar nicht gelangt.

Bezüglich der so wichtigen Technik der Sondierung halte ich auf Grund vielfacher Erfahrung folgendes für empfehlenswert. Es ist die Sondierung durch das obere Tränenröhrchen der durch das untere bei weitem vorzuziehen, weil beim Aufstellen der Sonde, das nötig ist, damit sie in den Tränenkanal gleitet, das untere Kanälchen viel stärker gezerrt wird als das obere. Diese Zerrung kann nämlich jene unangenehme Obliteration der Einmündungsstelle der Röhrchen in den Tränensack veranlassen, welche nicht gar selten der Sondierung ein jähes Ende bereitet, da die Sonde dann absolut nicht mehr in den Tränensack zu bringen ist. Spaltet man nun das obere Röhrchen, um von hier aus die Behandlung fortzusetzen, so pflegt auch hier die Obliteration schon

da zu sein oder bald zu erscheinen. Die Spaltung des oberen Röhrchens mit dem Tränensackmesserchen ist nicht viel schwieriger als die des unteren. Wer dabei die mindeste Schwierigkeit verspürt, verzichtet besser auf die Sondenbehandlung; den das richtige Einführen der Sonde in den Tränennasengang ist noch viel schwieriger und hat überhaupt nur einen Sinn, wenn eine ganz geübte sorgfältige Hand sie ausführt. Sonst ist der Schaden viel grösser als der Nutzen. Die Sondenbehandlung des Tränenkanales gehört meines Erachtens unbedingt in die Hand des Fachmannes und ist an Schwierigkeit den grösseren Operationen am Auge gleichwertig.

Die Sondierung wird zweifellos dadurch wesentlich leichter und heilbringender, dass nach der Spaltung mit der Einführung der Sonde einige Tage gewartet und bloss mittlerweile der Schnitt offengehalten wird. Denn es gelingt dann viel leichter, die Sonde richtig einzuführen, weil die Empfindlichkeit der Schnittwunde nun gewichen ist. Einigermassen erleichtert wird die Sondierung auch bei der ersten Vornahme durch Cocaïnisierung des Tränensackes, besonders wenn etwas von der eingespritzten Lösung durch den Tränenkanal abfliesst. Bei der Sondierung ist es unerlässlich, sich an folgende Regeln zu halten: man wähle für die erste Sondierung keine zu dünne Sonde, sondern wenn möglich Bowman'sche Sonde No. 3 oder 4, mit welchen beiden man überhaupt gewöhnlich auskommt. Bevor die Sonde senkrecht gestellt und in den Tränenkanal geführt wird, muss man ganz sicher sein, dass man mit ihrer Spitze die nasale Wand des Tränensackes berührt, was man an dem knöchernen Widerstand spürt. Nie übe man beim Vorschieben der Sonde in den Tränenkanal starken Druck aus. Geht die Sonde nicht weiter, so lässt man sie eine Viertelstunde stecken und versucht bei der nächsten Sondierung nach 2—3 Tagen etwas weiter zu kommen. Oft wird man sie dann ohne starke Gewaltanwendung weiter vorschieben können und schliesslich bei einer 3. oder 4. Sondierung ganz durch. Nun kon-

trolliere man vermittelst einer Durchspritzung, ob wirklich die Sonde bis in die Nase gelangte. Dazu benützt man die Wecker'sche Hohlsonde, mit der auch nach jeder späteren Sondierung der Kanal durchgespritzt werden sollte und zwar so, dass man beim Zurückziehen der Kanüle allmählich die mit Sublimatlösung 1 : 5000 gefüllte Ballonspritze oder noch besser eine Glasspritze entleert. Gelingt es bloss vermittelst starker Gewaltanwendung die Sonde durchzubringen, so dass sie auch schwer wieder herauszuziehen ist, so verzichtet man, meiner Ansicht nach, besser auf weitere Sondierungen, die zwar auch noch ganz wohl möglich sind aber meist keine bleibende Heilung schaffen, weil die Strikturen immer wieder sich neu bilden und weil die Beschwerden solcher Sondierungen in keinem Verhältnis zu ihrem Nutzen stehen. Fliesst nach etwa 10 Sondeneinführungen die Flüssigkeit der kleinen Glasspritze (Adrenalin-Cocain), vor der Sondierung eingespritzt, nicht ab, so gibt man besser die Sondenbehandlung auf. Ob die Verweilsonden dann bessere Resultate liefern, möchte ich bezweifeln, ich habe damit in solchen Fällen auch keine bleibenden Erfolge, sondern nach ihrer Entfernung die alte Sachlage wiederkehren gesehen.

Ist nun der Tränensack bei diesen veralteten Fällen die Quelle beständiger Sekretion, so ist es am besten, ihn zu exstirpieren. Enthält er nur wenig Sekret, so wird er am besten so gut wie möglich durch wiederholte Durchspritzung gereinigt und desinfiziert, wonach die Tränenröhrchen zugebrannt werden und zwar vermittelst der Platinschlinge, die man in sie vorschiebt und dann durch Stromschluss glühend macht.

Bei starker Ektasie des Tränensackes ist seine Exstirpation von vornherein das richtigste, weil die Wegsammachung des Tränenkanals das Tränen und die Gefahr für die Hornhaut doch nicht beseitigt.

Bei Dacryocystitis greift zunächst dieselbe Behandlung Platz, die man einem Abzcess angedeihen lässt: Kataplasmen, dann eventuell Inzision. Erst wenn die Entzündung vorbei, ist es rätlich, den Versuch vor-

sichtiger Sondierung vorzunehmen, und wenn diese erfolglos, die Exstirpation zu empfehlen.

Bei den Neugeborenen beschränkt man sich am besten darauf, den Tränensack regelmässig ausdrücken zu lassen, solange, bis der Durchbruch nach der Nase sich vollzogen hat, was mehrere Wochen dauern kann. Ausserdem lässt man eine $^1/_2\,\%$ Zinklösung einmal täglich ins Auge tropfen, damit der Katarrh der Bindehaut etwas hintan gehalten wird.

Meine hier kurz geäusserten therapeutischen Anschauungen weichen von den gebräuchlichen darin etwas ab, dass ich der Sondierung ein beschränkteres Feld einräume. Dazu gelange ich durch 30jährige genaue Beobachtung und Verfolgung der Kranken. Wenn sie nicht mehr zur Behandlung erscheinen, darf man ja nicht annehmen, dass sie geheilt seien. Dagegen hat die Sondierung in frischen Fällen, richtig und möglichst schonend ausgeführt, sehr gute, bleibende Erfolge aufzuweisen. Davor möchte ich aber warnen, dass man veraltete Fälle schablonenmässig auch mit dieser Prozedur plagt. Habe ich doch erlebt, dass ein Patient, dem ich beide Tränensäcke regelrecht exstirpierte, nachher von einem Kollegen, der von der Operation nichts wusste, noch einige Zeit hindurch sondiert wurde! Der Patient hatte sich wegen eines anderen Augenleidens an ihn gewendet und da seine Augen noch etwas tränten, wie natürlich, wurde flugs zur Sonde gegriffen, die selbstverständlich jetzt nur mit grosser Gewalt durchzubringen war. Aber sie musste durch und zwar mehrmals!

Die Erkrankungen der Augenlider.

I. Entzündungen.

Die Haut der Augenlider wird von denselben Erkrankungen befallen, wie die übrige Haut, entweder isoliert, oder so, dass die Liderkrankung bloss die Teilerscheinung einer weiter verbreiteten Hauterkrankung bildet. Wir finden da akute Prozesse vertreten, wie Erysipel, Herpes zoster, Variola, Vaccine, Furunkel, die Pustula maligna des Milzbrandes etc., und ebenso solche, die chronischen Verlauf zu nehmen pflegen, von denen namentlich das Ekzem in seinen verschiedenen Formen und die Seborrhoe zu nennen sind.

Erysipel und **Herpes zoster** im Bereich der Lider und Umgebung werden gelegentlich miteinander verwechselt. Die genauere Besichtigung führt sofort zur richtigen Diagnose. Beim Herpes zoster grenzt sich die entzündliche Rötung der Haut in der Mittellinie des Gesichtes ab (Tab. 20 und Fig. J.), weil die Erkrankung an die Ausbreitung des Trigeminus gebunden ist, dessen Erkrankung eben diesen Herpes veranlasst. Am häufigsten ist der erste Ast ergriffen, viel seltener der zweite, ganz selten der dritte. Bei der Erkrankung des ersten Astes finden wir daher die Hauptaffektion an der Stirn bis zu deren Mittellinie, am oberen Lid und Umgebung, an der Seite der Nase (der Ausbreitung des Nasociliaris entsprechend) und oben im behaarten Kopf, so weit der Trigeminus reicht. Das Erysipel hält sich natürlich nicht an solche Grenzen. Was ferner die Blasenbildung betrifft, so finden wir beim Erysipel grosse Blasen, beim Herpes zoster in Gruppen beisammenstehende Bläschen den Endausbreitungen der Nerven entsprechend auf der entzündeten Haut verteilt. Sie haben zuerst klaren, dann eiterig werdenden Inhalt und trocknen bald zu Krusten ein, welche durch beigemengten Blutfarbstoff meist eine dunkle, fast schwarze Färbung bekommen (Tab. 20) und viele Tage lang dem Prozess ein charak-

teristisches Aussehen geben. Gemäss der unregelmässigen Konfiguration der sie hervorrufenden Bläschengruppen besitzen diese Krusten landkartenförmige Gestalt und diese zeichnet auch die Narben aus, die leicht vertieft, gerötet, später weisslich werdend, noch jahrelang nachher den Prozess erkennen lassen. Diese Narben zeigen, dass die Bläscheneruption tief ins Corium eingreift, während dies beim Erysipel und ferner beim Herpes febrilis nicht der Fall ist.

Den Herpes zoster ophthalmicus charakterisieren wie den Herpes zoster anderer Körperstellen (z. B. im Bereich der Interkostalnerven, bei der sogen. Gürtelrose) starke neuralgische Schmerzen, sowohl vor und im Eruptionsstadium, wie auch in der Heilungsperiode, so dass manchmal viele Wochen lang nachher noch die Kranken von Schmerzen im befallenen Trigeminusaste gequält werden. In sehr vielen Fällen tritt ferner in der Abheilungsperiode der Hauterkrankung Anästhesie im erkrankten Gebiet auf. Recht oft beteiligt sich auch die Hornhaut an dem Erkrankungsprozess, wovon bei der Besprechung der Hornhautentzündungen noch die Rede sein wird.

Die Behandlung des Herpes zoster hat bezüglich der Hautaffektion eine ungestörte Abheilung der Krusten zum Ziel, die man am besten mit einem Pulver aus Zinc. oxyd. alb. und Reisstärke bepudert oder mit Vaselin bedeckt. Gegen die neuralgischen Schmerzen empfiehlt sich die Anwendung des konstanten Stromes.

Eine wichtige Rolle spielt an den Augenlidern das **Ekzem.** Es tritt hie und da in der trockenen Form an der Fläche der Lider und ihrer Umgebung als Ekzema squamosum auf, wobei die Haut etwas gerötet und rauh erscheint und der Patient über juckenden Schmerz klagt. Die vorsichtige Pinselung mit Ol. cadin., das aber nicht in die Lidspalte geraten darf, oder die Anwendung einer 5 % Ichthyolsalbe pflegen bald Heilung herbeizuführen.

Viel häufiger befällt das nässende Ekzem sowohl die Lidfläche wie namentlich die Lidränder und führt an letzteren zu der Erkrankung, die auch Blepha-

Tab. 4 a. Papulöses Syphilid (aus Mracek, Syphilis; Lehmanns Handatlanten Bd. VI. Tab. 22).

b. Blepharitis ekzematosa, zugleich mit leichter ekzematöser Keratitis (daher ciliare Rötung sichtbar) und Ekzem des Ohres. Der Patient hat sich, da er schon seit einiger Zeit an ekzematösen Augenentzündungen litt, Ohrenringe anbringen lassen, bekam aber davon bloss Ekzem auch des Ohres und Entzündung des Ohrläppchens. In der Mitte des unteren Lides zwei Cilienlücken von früherem Ekzem her, am oberen frische ekzematöse Geschwürchen.

---

ritis ulcerosa genannt wird. Das Ekzem der Lidfläche steht oft im Zusammenhang mit gleichartigem Ekzem in der Umgebung, am behaarten Kopf, den Ohren etc. und wird in gleicher Weise wie dieses mit Reinlichkeit und Hebrascher Salbe behandelt. Die Blepharitis ekzematosa gesellt sich manchmal zu dem genannten Prozess hinzu, hie und da tritt sie selbständig auf, wobei sie leicht grosse Hartnäckigkeit entwickelt. Ferner sieht man sie sekundär infolge von Benetzung der Lider bei Bindehautkatarrh oder Hornhautentzündungen, indem Konjunktivalsekret und Tränen die Lidränder affizieren oder endlich als Teilerscheinung eines Ekzems, das, wie wir noch später sehen, namentlich bei Skrophulösen und Anämischen oft die Conjunctiva und Cornea befällt. Ganz besonders sind es Kinder, die an letzterer Triade erkranken, und wir können gerade bei diesen sehr oft beobachten, wie an den Lidern, der Conjunctiva und Cornea der Prozess zugleich und oft zusammen mit Ekzem an der Nase, am Mund, an den Ohren und am behaarten Kopfe auftritt, so dass wenigstens klinisch nach der gewiss richtigen Anschauung von Fr. Horner der Zusammenhang dieser verschiedenen Ekzemmanifestationen ersichtlich wird, während freilich der anatomische resp. bakterielle Nachweis für die Identität dieser verschiedenen Entzündungsformen: Blepharitis, Conjunctivitis und Keratitis ekzematosa noch aussteht.

Wie an Conjunktiva und Cornea können wir aber beim genaueren Zusehen auch an den Lidern feststellen, dass die Einzeleruption eine kreisrunde Form hat und bald zu

a

b

einem mehr oder weniger tiefen Substanzverlust führt, der an den Lidern als an einem Cutisgebiet sich mit einer Kruste bedeckt, während beim Ekzem der Schleimhaut oder Hornhaut dies natürlich nicht der Fall ist. Je nach der Akuität und der Stärke des Prozesses kann das Lidrandekzem sich in etwas verschiedenen Bildern präsentieren. Das eine Mal sehen wir auf gerötetem, etwas geschwelltem Grund vereinzelte, flache, runde, gelbe Pusteln zwischen den an der Spitze zu Büscheln verklebten Cilien oder von einer Cilie durchbohrt (Tab. 4b). Bald tritt an die Stelle der gelben Pusteldecke die bekannte Ekzemkruste und ziehen wir diese mit der Cilienpinzette ab, so kommt etwas dünner Eiter zu Tag und man bemerkt, wenn man diesen wegwischt, das runde Geschwürchen. Oft liegen solche in einer Reihe nebeneinander, zum Teil zusammenfliessend. Wo die Geschwürchen tiefer ins Corium eingreifen oder wo sie sekundär sich durch Eiterung noch vertiefen, gehen die Cilien durch Zerstörung ihrer Wurzeln zugrunde und es entstehen dann die für Ekzem so charakteristischen Lücken in der Cilienreihe (Tab. 4b, 6b und 24b). Tritt das pustulöse Ekzem heftiger auf, z. B. bei stark skrophulösen Kindern oder nach Masern etc., so kann es alle 4 Lidränder befallen. Die Lider sind dabei oedematös, am Rand verdickt und gerötet, gelbe Krusten bedecken den ganzen Lidrand und besonders die Wurzeln der Cilien, welche zu Büscheln verklebt aus den Krusten herausschauen. Blickt man am oberen Lid unter die Wimpern, so sieht man überall unter den Krusten noch von Epidermis bedeckte Eiterpunkte. Zieht man die Borken ab, so folgt ihnen ein Teil der Cilien; es tritt nässend und blutend der Lidrand, von Geschwürchen und tiefergehenden Absezsschen bedeckt, zu Tag.

Zieht sich der Prozess in die Länge, so gehen immer mehr Cilien verloren oder sie bekommen durch die den Geschwüren folgende Vernarbung falsche Stellung, so dass sie einwärtsgewandt auf der Cornea kratzen (Trichiasis). Es wird der Lidrand chronisch verdickt und es bleibt daran oft noch lange Ekzem in squamöser

Tab. 5 a. Hordeolum Meibomianum s. internum im temporalen Drittel des rechten unteren Lides, seit 4 Tagen entstanden. Es besteht seit einiger Zeit leichter Konjunktivalkatarrh, daher ist konjunktivale Rötung sichtbar. Verlauf: spontane Entleerung des Eiters durch die Bindehaut. Behandlung des Katarrhs zur Verhütung der Wiederkehr solcher Lidentzündung.

b. Blepharitis ekzematosa älteren Datums, sodass einerseits zahlreiche Cilienlücken, anderseits mehr bloss die squamöse Form des Ekzems sichtbar ist.

c. Molluscum contagiosum und Hordeolum externum bei einem 17jährigen Mädchen. Die durchweg kleinen Molluscumknötchen sind am zahlreichsten in der Augengegend, finden sich in vereinzelten Exemplaren auch noch im Gesicht und am oberen Teil des Körpers, weiter abwärts haben sie sich noch nicht ausgebreitet. Die Knötchen zeigen die charakteristische zentrale Oeffnung resp. Delle. Etwas nasal von der Mitte des unteren Lides findet sich ein Hordeolum externum als zufälliger gleichzeitiger Befund.

Form tätig zur Plage und weiteren Entstellung der Patienten. Schliesslich kann Entropium oder Ektropium der Lider sich entwickeln, ersteres infolge der Vernarbungen am inneren Lidrand, letzteres durch die Vernarbung bewirkt, welche auf der Aussenfläche der Lider durch die häufigere Benetzung schliesslich zustande kommt, wobei am unteren Lid das häufige Abwischen und Herunterziehen die Auswärtswendung des Lidrandes begünstigt.

Eine besondere Art dieses Ekzems bildet der Ursache nach dasjenige, welches sich infolge von Dacryostenose entwickelt. Auch chronischer Bindehautkatarrh irgend welcher Ursache führt schliesslich meist zu Lidekzem.

Klinisch betrachtet gehört das Ekzem auch der Lider in den meisten Fällen, namentlich bei den Kindern, zu den Schmutzkrankheiten. Hie und da, besonders bei der chronischen Form, mag noch eine gewisse Disposition mitwirken. In anderen Fällen begünstigen Momente, die den ganzen Kräftezustand schwächen, bei Kindern namentlich Skrophulose, Anämie und anderweitige Erkrankungen, wie Masern, Keuchhusten etc., die Erkrankung.

Es gibt eine glücklicherweise nicht häufige Form





der Blepharitis ekzematosa, die mit den genannten ursächlichen Momenten nichts zu tun hat, schon in jüngeren Jahren an beiden Augen auftritt und das halbe oder ganze Leben lang andauert, da sie meist unheilbar ist. Es erkranken hierbei frühzeitig die Cilien, die bald in verminderter Zahl, gerade statt gebogen, daher mehr als normal gegen den Augapfel gewendet, ziemlich lang werden aber unschön bleiben. Dabei sind die Lidränder etwas gerötet und geschwellt., stellenweise mit Krusten und Schuppen besetzt.

Diagnostisch verursacht das Ekzem der Lider keine grossen Schwierigkeiten, seine Unterscheidung von der Blepharitis squamosa oder Seborrhoe der Lider wird bei dieser Affektion besprochen werden. Dem entsprechend ist in den akuten Fällen die Prognose im ganzen günstig. Ungünstig ist sie beim veralteten chronischen Ekzem der Erwachsenen, das aber im ganzen seltener vorkommt.

Die Behandlung hat in der Richtung der Allgemeinbehandlung und der Lokalbehandlung zu geschehen, wobei immer die ätiologischen Verhältnisse zu berücksichtigen sind. Grösste Reinlichkeit, Fernhaltung alles Schmutzes, Kräftigung des ganzen Organismus sind in erste Linie zu setzen. Lokal sind allfällige ursächliche Momente, wie Dacryostenose, Konjuktivalkatarrh möglichst zu beseitigen.

Auch Ekzem der benachbarten Teile ist energisch in Behandlung zu nehmen. Die Krusten werden immer zuerst gründlich vermittelst Hebra'scher Salbe oder 1 % weisser Praecipitatsalbe, die auf Läppchen gestrichen und aufgelegt wird, erweicht und dann entfernt. Die wunden Stellen werden dann weiter mit derselben Salbe bedeckt, oder auch mit 2 % Argent. nitr.-Lösung bepinselt oder leicht mit Lapis mitigatus betupft. Den Aetzschorf lässt man ruhig liegen, bis er sich leicht löst, worauf erst die Pinselung wiederholt wird, so lange Geschwürchen da sind.

Bei Kindern, die beständig mit den Händen in den Augen zu reiben pflegen, werden diese mit der Fettsalbe

Tab. 6. Chalazionknoten am oberen Lid bei einem jungen Mann, entstanden in den letzten 2 Monaten. Heilung nach Inzision von innen und Ausräumung.

— b. Multiple Chalazionknoten am rechten Auge einer jungen Frau, allmählich im Verlauf eines halben Jahres entstanden.

— c. Das untere Lid desselben Auges von innen betrachtet. Die Bindehaut zeigt granulationsartige Wucherung. Ausräumung von innen, Heilung.

---

bedeckt zugebunden. Es ist auch ein nassgehaltener Sublimatverband zum Zweck gründlicher Reinigung, namentlich wenn zugleich noch Ekzem der Cornea vorhanden ist, empfehlenswert. Die Watte wird mit Lösung 1 : 5000 nass erhalten. Bei den ganz wenigen Menschen, die vom Sublimatverband Ekzem bekommen, sieht man dies sofort, den übrigen verursacht diese Nässe kein Ekzem.

Die Epilation der Cilien empfiehlt sich bloss beim chronischen Ekzem der Erwachsenen verbunden mit Bepinselung des Lidrandes mit Jodtinktur, doch so, dass nichts von dieser in den Bindehautsack läuft. Solche Bepinselungen sind auch in all den Fällen vorteilhaft, in denen der Prozess zu chronischer Verdickung und Rötung der Lichtränder führte. Da, wo sich aus der nässenden Form die schuppende entwickelte, wird ebenso sorgfältig Ol. cadium aufgepinselt.

Mit dem Ekzem wird vielfach verwechselt die **Seborrhoe** (Horner) der Lidränder auch Blepharitis squamosa genannt, doch fällt die Unterscheidung nicht schwer, wenn man sich an folgende Merkmale hält.

Die Lid-Seborrhoe tritt sehr oft im Gefolge der gleichen Erkrankung im Bereich des behaarten Kopfes auf, wo Haarausfall und namentlich trockene Schuppen oder fettige Absonderung den Kranken plagen. Allmählicher Verlust der Cilien, Jucken, erhöhte Empfindlichkeit der Augen sowohl gegen strahlende Wärme als auch bei anhaltender Augenarbeit veranlassen schliesslich den Kranken, ärztliche Hilfe aufzusuchen, namentlich wenn noch, was oft der Fall ist, sekundär Bindehautkatarrh und Hordeola die Beschwerden steigern. Die geröteten

Lidränder, welche in älteren Fällen auch verdickt sind, zeigen dann mehr oder weniger das Hauptsymptom der Erkrankung: Schuppen, oft bloss als feines, weisses Pulver zwischen den Cilien liegend, manchmach kleienartig, deutlicher ausgesprochen, in seltenen Fällen mit fettiger Absonderung gemischt zu Krusten angesammelt, so dass eine gewisse Aehnlichkeit mit Ekzem entsteht. Zieht man aber diese Kruste mit der Cilienpinzette weg, so finden sich darunter keine Geschwürchen, sondern glatte, gerötete Haut mit dünner Epidermis. Charakteristisch ist ferner das Verhalten der Augenwimpern: je länger der Prozess andauert, um so spärlicher, kürzer und dünner werden sie, um so mehr verliert das Auge durch den schäbig werdenden Cilienbesatz seinen vornehmsten Schmuck. Zuletzt bleibt auf den gerötеten, verdickten Lidrändern, die bei jeder Reizung oder Kongestion in hässlicher Weise noch röter werden, lediglich ein Besatz von dünnen, wenig pigmentierten Härchen. Im Gegensatz zum Ekzem, wo mit normal entwickelten Cilien Lücken abwechseln, hat man hier an der durchgehenden Spärlichkeit der Behaarung den deutlichsten Beweis vor sich, dass man es mit einer Hauterkrankung zu tun hat, welche ganz besonders im Bereich der Behaarung sich abspielt und diese ruiniert.

Bei dieser sehr verbreiteten Blepharitisform spielt die familiäre Disposition eine grosse Rolle. Die Affektion tritt häufig schon im jugendlichen Alter auf und begleitet viele durchs ganze Leben. Wenn auch der Nachweis, dass es sich um eine bakterielle Erkrankung handelt, noch aussteht, so lässt doch manches vermuten, dass sie übertragbar ist.

Diagnose. Ausser mit Ekzem kann die Krankheit mit Phthiriasis, d. h. der Ansiedelung von Läusen an den Cilien, verwechselt werden. In der Regel handelt es sich dabei um Phthirius inguinalis s. Filzlaus; äusserst selten um die Kopflaus. Auch mit Molluscum contagiosum (Tab 5 c) ist Verwechslung möglich, aber nur, wenn die Knötchen klein sind und die Untersuchung eine oberflächliche ist.

Tab. 7. Blepharochalasis beiderseits. Der 31 jährige Mann, sonst ganz gesund, ohne Eiweiss und Zucker im Urin, leidet seit 11 Jahren an der Augenaffektion, die ihn besonders auch wegen der Rötung der Augenlidschwellung arg entstellt. In der geröteten Haut sind erweiterte Venen zu sehen. Es ist auch hier wie im folgenden Fall Andeutung von Epicanthus vorhanden und zwar so, dass beiderseits die Hautfalte des oberen Lides sich hinter die Epicanthusfalte zieht, rechts deutlicher als links. — Die operative Beseitigung ergab ein sehr gutes Resultat. Es wurde nur ein schmaler Streifen Haut und Orbicularis exzidiert, dann aber der untere Wundrand mit 8 Nähten möglichst solid mit dem freigelegten oberen Tarsusrand vereinigt.

Prognose. Die Erkrankung hat nicht nur dadurch grosse Bedeutung, dass sie das Auge entstellt und in der Gebrauchsfähigkeit beeinträchtigt, sondern es können, wenn einmal die Cilien verloren gegangen sind, die konsekutiven Bindehautkatarrhe schwer mehr zur Heilung gebracht werden. Im Gefolge dieser können dann in späteren Jahren auch Ektropium und ferner Hornhauterkrankungen sich einstellen und weitere Schädigungen verüben. Die Krankheit ist nur in der Jugend heilbar. Später wird sie in der Regel höchstens noch gebessert resp. zeitweilig zurückgedrängt, um bei jeder begünstigenden Gelegenheit: strahlende Wärme, Nachtarbeit etc. wieder zu erscheinen.

Die Behandlung muss ebenso hartnäckig sein, wie die Krankheit. Vor allem muss auch hier die übrige Behaarung des Körpers, wenn sie der Sitz von Seborrhoe ist, in Behandlung genommen werden, wozu sich Waschungen von Carbol 5 %, Sulf. praecip. 2 % in Alkohol und Aq. Coloniensis zu gleichen Teilen sehr empfehlen, sowie die Anwendung einer Schwefelpomade. An den Lidern erfolge die Reinigung der Augen allmorgendlich schonend mit feiner Leinwand, nachdem am Abend eine Salbe von Hydrarg. sulfur. bas. oder Hydrarg. praecip. alb. 0,05 auf Vaselin und Lanolin aa 5,0 sorgfältig aufgestrichen worden und zwar unmittelbar vor dem Einschlafen. Salben die ranzig werden, verschlimmern das Uebel bloss. Im Winter sollen die Augen nur mit warmem Wasser gewaschen werden, dem man noch eine kleine Menge Borax bei-

fügen kann. Die Anwendung dieser Mittel muss immer gleich für ein paar Monate ins Auge gefasst und durchgeführt werden. In veralteten Fällen nützt auch die Bepinselung mit Jodtinktur.

Häufig werden die Liddrüsen der Sitz von Entzündungen. In Betracht kommen 1. die ungefähr 600 Talgdrüsen, welche an beiden Lidrändern die Cilien begleiten, die Haarbalg- oder Zeiss'schen Drüsen; 2. die im Tarsus liegenden, langgestreckten, acinösen Meibomschen Drüsen, die dicht nebeneinander senkrecht zum Lidrand verlaufen und nichts anderes als auch grosse Talgdrüsen sind, welche am freien Lidrand münden und ihn einölen, damit die Tränen nicht so leicht überfliessen.

Die eiterige Entzündung der Lidranddrüsen bildet das bekannte Gerstenkorn, genauer das **Hordeolum externum** (Tab. 5 c, unteres Lid nasal von der Mitte), während die Eiterung im Bereich einer oder einiger Meibom'scher Drüsen das sogen. **Hordeolum internum** (Tab. 5 a) schafft, das eine wesentlich störendere Affektion darstellt, weil die Entzündung und damit auch der Schmerz umfangreicher werden. Es wird dabei die weitere Umgebung so gerötet und geschwellt, dass auf den ersten Blick der Eindruck eines Erysipels oder einer Ophthalmoblennorrhoe hervorgerufen werden kann. Die Lider und die Bindehaut können Oedem zeigen, namentlich wenn der Herd nahe dem äusseren Lidwinkel sitzt. Betastet man aber das entzündete Lid, so findet man bald den auf Druck sehr schmerzhaften Entzündungsherd und es entspricht ihm hie und da ein kleiner gelber Eiterpunkt am Lidrand. Es ist dies die Stelle des Ausführungsganges der entzündeten Meibomschen Drüsen. Oder aber es gelingt bei wenig sensiblen Individuen die Innenseite des Lides und damit die Eiteransammlung zu Gesicht zu bekommen, die durch die Conjunktiva durchschimmert. Denn rasch bildet sich ein kleiner Abszess, der häufiger nach innen durch die Bindehaut durchbricht, als nach aussen durch die Cutis. Mit dem Durchbruch hören gewöhnlich die Beschwerden rasch auf und die Schwellung verliert sich völlig.

Tab. 8. Blepharochalasis im späteren Stadium, Ptotis (congenita), Epicanthus. Der 26jährige Mann wird durch das Uebel in erschreckender Weise entstellt. Ob die Ptotis angeboren, lässt sich nicht genau feststellen, doch ist dies zu vermuten. Sie erzeugt die charakteristische Runzelung der Stirnhaut. Der Epicanthus ist wohl zum Teil angeboren, zum Teil durch die Blepharochalasis bedingt. Hinter den Epicanthusfalten finden sich tiefe, hässlich aussehende Gruben. Die Haut der oberen Lider hängt schlaff und faltig herunter. Am oberen Lid rechts bemerkt man im oberen Teil einige vertikale Runzeln. Die Schwellung der Lider, welche im vorigen Falle zu sehen ist, war hier früher auch vorhanden. Das Leiden trat spontan im 6. Lebensjahr auf, indem die Lider stark anschwollen und sich röteten. Im 13. Jahr ging diese Schwellung und Rötung zurück und machte allmählich dem jetzigen Zustande Platz. — Die operative Behandlung hatte auch hier ein sehr gutes Resultat zur Folge. Es wurde etwas mehr Haut exzidiert als im vorigen Fall, namentlich im nasalen Teil des oberen Lides. Letzteres bezweckte die Beseitigung des Epicanthus. Die Nähte wurden so gelegt, dass durch den unteren Wundrand, dann durch den oberen Tarsusrand ein- und durch die Levatorsehne ca. 5 mm weiter oben wieder ausgestochen und dann noch der obere Wundrand in die Naht gefasst wurde. Acht Nähte jederseits. Die Lidhebung ging später wesentlich besser von statten und die kosmetische Wirkung der Operation war ausgezeichnet.

Das Hordeolum internum wie das externum, besonders aber letzteres, kann bald an einen, bald am anderen der vier Augenlider Wochen und Monate lang ab und zu sich wieder bilden. Seborrhoe und chronischer Bindhautkatarrh leisten dem Prozess Vorschub; Grundbedingung ist aber das Vorhandensein und das Haften von Eiterkokken. Denn ich konnte beobachten, dass das Einbringen von virulenten Kulturen des Staphylococcus pyogenes aureus in den Konjunktivalsack Hordeola hervorrief.

Man kann mit vollem Recht nach Horner diese beiden Drüsenentzündungen als Akne bezeichnen und auch noch das gleich zu besprechende Chalazion zu dieser Affektion in Parallele setzen.

Bleibende Schädigung hat weder das eine noch das andere Hordeolum zur Folge und die Behandlung ist einfach genug. Auch hier empfiehlt sich die energische Kataplasmierung mit einem Brei von Leinsamen-

mehl, weil dies einerseits die Beschwerden lindert und anderseits den Prozess abkürzt, rasch den kleinen Abzess zur spontanen Entleerung oder zur Inzision bringt. Diese geschieht, sobald ein deutlicher Eiterherd durch die Bindehaut durchschimmert, auf der Innenseite des Lides, senkrecht zum Lidrand.

Besonders wichtig ist es nach meiner Erfahrung zwecks Verhütung weiterer Hordeola, nach dem Aufhören der Entzündung einige Wochen lang täglich einmal Zinktropfen in den Konjunktivalsack eintropfen zu lassen, die durch Zusatz von Sublimat zugleich desinfizierend wirken (Zinci sulf. 0,05 : 20,0 Solut. Sublimat. puriss. 1 : 5000 oder 1 : 10,000). Allfällige Seborrhoe muss ebenfalls behandelt werden.

Wie aus dem oben Gesagten ersichtlich, ist das **Chalazion** oder Hagelkorn mit dem Hordeoleum verwandt. Meistens entsteht diese Liderkrankung langsam ohne sichtliche entzündliche Symptome, hie und da jedoch treten anfänglich oder auch später interkurrent Entzündungserscheinungen auf. Im Laufe von Wochen und Monaten entsteht ein Knoten, welcher die Grösse einer halben Erbse oder halben Kirsche (Tab. 6 a) erlangen kann. Nicht selten bilden sich mehrere solche (Tab. 6 b), mit Vorliebe am oberen Lid. Die Haut ist anfänglich nicht entzündet und, ob es sich um einen einzelnen Knoten handle oder um multiple, immer über der Schwellung verschieblich und diese nur mit dem Tarsus beweglich. Auf der Innenseite des Lides ist die Bindehaut gerötet und geschwellt, hie und da wuchernd, wie wenn Granulationen darauf wüchsen (Tab. 6 c). Dies ist namentlich dann der Fall, wenn Durchbruch sich vorbereitet oder schon stattgefunden hat. Sehr oft sieht man den Inhalt des Knotens graulich durchschimmern. Die anatomische Untersuchung zeigt, dass das Gebilde ganz im Tarsus liegt, diesen auseinanderdrängend, also von einer oder mehreren Meibom'schen Drüsen ausgeht. Der Inhalt des Knotens besteht aus einer weichen, grauroten Granulationsmasse, welche im Zentrum oft mehr oder weniger verflüssigt ist. Die Hülle des Knotens

Tab. 9a. Sugillation der Lider bei Schädelbasisfraktur. Das obere Lid ist hier stärker mit Blut unterlaufen als das untere, das sonst eher diese Erscheinung zeigt. Der 24jährige Mann war 4 Tage vorher vom noch in Bewegung befindlichen elektrischen Tram gesprungen und dabei stark auf den Hinterkopf gestürzt. Er war dann 24 Stunden bewusstlos und klagte nachher lang über Kopfweh, hatte aber weiter keine Läsion. Heilung nach mehrwöchentlicher Ruhe, zum Teil im Bett, ohne bleibenden Schaden.

— b. Dermoid bei einem einjährigen Kinde, von Geburt an vorhanden, nur langsam an Grösse etwas zunehmend.

— c. Dasselbe bei einem 21jährigen Manne. Man sieht hier die charakteristischen Haare, welche sich oft an den Dermoidgeschwülsten vorfinden. Auch hier hat sich das Gebilde seit der Geburt nur wenig vergrössert. — Die Abtragung hinterliess an der Stelle, wo die Cornea ergriffen war, einen kleinen grauen Fleck.

---

wird vom derben Bindegewebe des Tarsus gebildet. Die mikroskopische Untersuchung zeigt, dass das Chalazion zunächst durch Wucherung des Epithels der Meibom'schen Drüsen-Acini entsteht und dass um die Acini eine entzündliche Infiltration des Tarsus stattfindet, die mehr und mehr zunimmt. Indem die Drüsen in der Neubildung untergehen, nimmt die kleinzellige Wucherung zu und bildet ein Granulationsgewebe, das auch Riesenzellen enthält, so dass das Ganze der tuberkulösen Wucherung sehr ähnlich wird, ohne jedoch irgend etwas mit Tuberkulose zu tun zu haben. Vielmehr verdankt diese chronische Entzündung der Meibom'schen Drüsen ihre Entstehung vielleicht einem andern Bacillus, den ich mehrmals in spärlicher Anzahl vorfand. Er färbte sich schwer. Vielleicht ist er identisch mit dem später auch von Deyl beschriebenen.

Dafür dass das Chalazion bakterieller Natur ist, spricht auch die Tatsache, welche ich schon seit vielen Jahren immer wieder bestätigen kann, dass nämlich dieser Liderkrankung immer ein chronischer, oft nur leichter Bindehautkatarrh vorausgeht und dass die weitere Bildung von Chalazien am sichersten verhindert wird, wenn dieser Katarrh längerer Behandlung weicht, am besten bei Anwendung derselben Zinktropfen, die beim

a



b

Hordeolum erwähnt wurden. Wir wissen ja, dass bei chronischem Bindehautkatarrh sich leicht pathogene Keime im Konjunktivalsack ansiedeln.

Die Chalazionknoten müssen, sobald sie eine gewisse Grösse erreicht haben (kleine lässt man besser in Ruhe), operativ entfernt werden und zwar durch eine grosse Inzision vertikal zum Lidrand von der Konjunktivalseite her. Die Granulationsmassen werden dann sauber ausgelöffelt. Die resistente Kapsel überlässt man sich selbst, so dass die Schwellung erst 1—2 Wochen nach der Operation ganz schwindet. Ein richtig ausgeräumtes Chalazion rezidiviert nicht. Liegt der Knoten näher der Cutis und will vielleicht durch diese durchbrechen, wobei sie mit ihm verwächst und sich entzündet, so kann man ihn auch von der Cutisseite her ausräumen, in diesem Falle durch horizontalen Schnitt, parallel zum Lidrand. Nie behandle man Chalazien durch Aetzung von der Bindehautseite aus, weil dadurch Narben entstehen können, die später Trichiasis und Entropium zur Folge haben.

II. Anomalien der Form und Stellung der Lider.

Von den angeborenen Fehlern der Lider ist die Ptosis congenita (Tab. 8) zu nennen, der angeborene Tiefstand eines oder beider Lider infolge Lähmung oder mangelhafter Entwicklung des Levator palpebrae superioris.

Das erworbene Herabsinken der Lider kommt häufiger einseitig vor, namentlich oft, in nur mässigem Grad, infolge einseitiger Sympathicuslähmung, wobei die gleichseitige Pupille verengt und häufig ungleiche Gefässfüllung in beiden Hälften des Gesichtes zu beobachten ist. Die Ptosis wird dabei durch Lähmung des glatten Müller'schen Muskels bedingt, welcher zusammen mit dem quer gestreiften Levator das Lid hebt.

Beruht die Ptosis auf Lähmung des Oculomotorius (also des Levator palp. sup.), so pflegt sie stärker und die gleichseitige Pupille dabei gewöhnlich erweitert zu sein. Die Behandlung der Ptosis hat meistens

operativ zu geschehen (vgl. meinen Atlas und Grundriss der Operationslehre).

Ein weiterer angeborener Fehler der Lider ist der Epicanthus (Tab. 3 und 8), eine Hautfalte, welche im Bogen den inneren Augenwinkel umgibt und ihn zum Teil bedeckt. Bei der mongolischen Rasse und bei vielen Neugeborenen der kaukasischen findet sich diese Falte habituell, bei den letzteren verliert sie sich beim Höherwachsen des Nasenrückens, so dass erst bei Erwachsenen die Anomalie allenfalls zur Operation gelangt. Nach meinen Erfahrungen wird die Falte am besten direkt exzidiert, das Ausschneiden eines elliptischen Stückes Haut auf dem Nasenrücken ist nicht zu empfehlen.

In ihrer Anlage vielleicht auch angeboren ist die sog. Ptosis adiposa und die Blepharochalasis (Tab. 7 und 8). Bei beiden stark entstellenden Fehlern der oberen Lider handelt es sich im wesentlichen um eine mangelhafte Anheftung der Haut am oberen Rand des Tarsus und an der Sehne des Levator p. sup., so dass sie beim Heben des Lides nicht mitgehoben wird. Da sie zugleich abnorm schlaff und immer länger wird, hängt sie wie ein Beutel über den Lidrand herab. Bei der von Fuchs beschriebenen Blepharochalisis ist die Haut dabei stark verdünnt und etwas gerötet. Die beiden Formen der Anomalie lassen sich operativ beseitigen, wobei nicht nur Exzision der betreffenden Haut vorzunehmen ist, sondern namentlich Festnähung der Haut am oberen Rand des Tarsus (Hotz'sche Operation).

Häufiger als diese eben genannten Fehler beschäftigen den Arzt die Aus- und Einwärtsstülpung der Lider.

Das **Ektropium,** dessen leichtesten Grad man Eversion des Lidrandes nennt, kommt als Ektrop. senile am unteren Lid durch Erschlaffung der Lidhaut und des Tarsus zustande oder als Ektrop. cicatriceum durch narbige Verkürzung der Lidhaut. Dieses Narbenektropium kann sich durch Narbenbildung infolge von Caries des Orbitalrandes oder von Verätzungen, Verbrennungen, Geschwürsbildung etc. einstellen oder infolge allmählicher Vernarbung bei oft sich wiederholender

Exkoriation und Ekzembildung durch Benetzung und beständiges Abwischen, wie dies die Dacryostenose und der chronische Katarrh mit sich bringt.

Das E. paralyticum tritt bei Lähmung des Schliessmuskels der Lider, des vom Facialis innervierten musc. orbicularis ein und zwar infolge der Liderschlaffung nur am unteren Lid, während dabei das obere Lid durch Ueberwiegen des Levator palpebrae superioris und des glatten Müller'schen Muskels in die Höhe gezogen wird. Dadurch und durch die mangelhafte Hebung des unteren Lides entsteht Offenbleiben des Auges, „Glotzauge", Lagophthalmus[1]) namentlich auch im Schlaf, so dass leicht Bindehautkatarrh entsteht. — Eine andere wichtige Form des Glotzauges entsteht durch Vordrängung des Augapfels (Protrusion) infolge von Orbitalgeschwülsten oder Basedow'scher Krankheit (Tab. 46) etc.

Bei jugendlichen Individuen kann man gelegentlich auch ein Ektropium spasticum infolge abnormer Kontraktion des Musc. orbicularis der Lider bei gleichzeitiger Schwellung der Lid-Bindehaut beobachten. Dieses wird durch Reposition und folgenden Verband beseitigt. Die übrigen Formen des Ektr. müssen operativ behandelt werden, wobei vor allem die oft vorhandene Verlängerung des Lides zu beseitigen ist und zwar durch Exzision eines Keiles aus dem Tarsus und der Bindehaut (nach Kuhnt oder nach der Modifikation dieser Operation durch Dimmer). Für leichtere Grade genügt die Snellen'sche Naht und der Rat, das Auge nach aufwärts, statt nach abwärts abzuwischen, eventuell die Spaltung des unteren Tränenröhrchens.

Auch das **Entropium** der Lider, namentlich des unteren, kann durch spastische Muskelkontraktion entstehen.

Dieses E. spasticum entwickelt sich hauptsächlich an den schlaffen Lidern älterer Leute, namentlich bei tiefliegendem, bei kleinem oder fehlendem Bulbus, so-

[1]) Ein alter Name „Hasenauge", weil die Jäger der Ansicht sind, die Hasen schlafen mit offenen Augen, was nicht zutreffend sein dürfte.

bald Blepharospasmus vorhanden ist. Durch Wegziehen der Lidhaut von der Lidspalte, eventuell mit Fixierung durch ein Heftpflaster oder die Gaillard'sche Naht, wird dies meist temporäre E. korrigiert.

Grössere Schwierigkeiten bereitet das Entr. cicatriceum, welches durch narbige Verkürzung der Bindehaut infolge von Trachom, Diphtheritis, Verätzung und Verbrennung der Bindehaut (manchmal auch durch zu starke therapeutische Kauterisierung) verursacht wird. Diese Form erfordert meist operative Behandlung (s. Atlas und Grundriss der Operationslehre).

Verwachsen infolge von Verätzungen und Verbrennungen oder Geschwüren die Lider mit dem Bulbus, so wird dies Symblepharon genannt. Unter Umständen verwachsen auch die freien Lidränder aus denselben Ursachen miteinander. Dies heisst Ankyloblepharon. Mit dem Namen Blepharo-phimosis wird die scheinbare Verkürzung der Lidspalte am äusseren Winkel bezeichnet, die dadurch zustande kommt, dass sich eine vertikale Hautfalte über die äussere Kommissur weglegt, welche dahinter normal ist und sichtbar wird, wenn man die Hautfalte durch schläfenwärts gerichteten Zug zum Verschwinden bringt. Ist die Lidspalte dagegen wirklich an der äusseren Kommissur durch Verwachsen der Lidränder verkürzt, so wird dies richtiger Ankyloblepharon des äusseren Winkels genannt.

III. Die Verletzungen der Augenlider.

Verletzungen der Augenlider sind häufig. Da die Haut dieser Gegend nur locker an ihre Unterlage angeheftet und sehr dehnbar ist, so finden oft dabei starke Blutunterlaufungen statt und die Lider erfahren durch diese Sugillationen starke rote bis blauschwarze Verfärbung und Schwellung. Letztere wird namentlich stark, wenn noch Emphysem sich hinzugesellt, d. h. wenn eine Fraktur oder Fissur der Orbitalknochen aus der Nase oder ihren Nebenhöhlen (Sinus frontalis etc.) Luft beim Schneuzen durchtreten lässt. Es frakturiert

namentlich leicht die ganz dünne nasale Wand der Orbita, die Grenzscheide zwischen dieser und der Nasenhöhle, namentlich die Lamina papyracea des Siebbeins. Es fühlen sich dann die mit Luft aufgeblasenen Lider wie die luftgefüllte Lunge an. Hie und da wird dabei auch der Bulbus etwas vorgetrieben. Alle diese mehr bedrohlich aussehenden als wirklich ernsten Erscheinungen lassen meist den Verletzten mit einem „blauen Auge", ohne Schaden davonkommen. Dagegen hat die Sugillation der Lider infolge Schädelbasisfraktur (Tab. 9 a) eine grosse Wichtigkeit. Es dringt bei dieser ernsten Verletzung das Blut manchmal (nicht immer) bis unter die Lider vor und es bildet dann diese Ekchymosierung im unteren Teil der Conjunctiva bulbi und namentlich am unteren Lid, hie und da auch am oberen Lid, ein wichtiges Symptom derselben.

Bleibenden Schaden können die Schnittwunden hinterlassen, welche z. B. das obere Lid gänzlich abtrennen oder eines der Lider gänzlich in vertikaler Richtung durchtrennen, wenn sie nicht bald sorgfältig genäht werden. Die letzteren Wunden müssen namentlich auch am freien Lidrand genau vereinigt werden. Die Abreissung des untern Lides am innern Winkel, von der schon die Rede war, unterbricht gewöhnlich, auch bei sorgfältigem Nähen, das untere Tränenröhrchen bleibend. Doch ist der Schaden nicht so gar gross, indem das obere Tränenröhrchen unter gewöhnlichen Verhältnissen die Tränenflüssigkeit genügend ableitet.

Die nach Schussverletzung oft in grosser Zahl in der Haut der Augengegend einheilenden Pulverkörner, welche starke Entstellung mit sich bringen, werden am besten später mit der Glühschlinge verbrannt und so beseitigt.

IV. Die Geschwülste der Lider.

a) Von gutartigen Neubildungen sind zu nennen das Xantelasma, das häufig beiderseits, symmetrisch ober- und unterhalb des inneren Augenwinkels bei älteren Leuten (bes. Frauen) gelbbraune,

Fig. D.

Fig. D. Carcinom des linken unteren Augenlides. Die 59jährige Frau B. gibt an, dass die Wucherung seit einigen Jahren langsam gewachsen sei, etwas rascher seit ein paar Monaten. Sie zeigt am linken Unterlid einen höckerigen, ulcerirten Tumor, der sich vom unteren Tränenpunkt bis nahe an den äusseren Winkel erstreckt und vom Lidrand sich 8—10 mm weit nach abwärts zieht. Auf der Innenseite des Lides reicht er ca. 5 mm weit abwärts und hört mit ziemlich scharf begrenzter Prominenz unten auf. Der Tumor besteht auf der Aussenseite des Lides aus fleischfarbenen, höckerigen, hart sich anfühlenden Knötchen. Er grenzt sich unten von der gesunden Haut durch einen Wall ab. Zwischen diesem und den Höckern liegt eine mit einer Blutborke bedeckte Furche. Vor dem linken Ohr findet sich eine bohnengrosse harte, schmerzlose Drüse. — Die Frau lehnt die vorgeschlagene Operation ab.

etwas prominente, langsam wachsende Flecken bildet, so dass sie wegen der Entstellung hie und da exzidiert werden müssen.

Etwas grössere Bedeutung hat das Molluscum contagiosum (Tab. 5 c), weil dieses sich in sehr grosser Zahl und bis zur Grösse einer halben Erbse oder Kirsche auf dem Patienten selbst wie auch auf Personen der Umgebung weiter ausbreiten kann. Dass es in der Tat kontagiös ist, habe ich vor bald 25 Jahren schon durch Impfung auf mich selbst nachgewiesen (eine

der ersten erfolgreichen Ueberimpfungen). Es dauerte 8 Monate, bis das vom Augenlid-Molluscum eines Kindes abgeimpfte Gebilde auf meinem Vorderarm deutlich sich entwickelte. Man hat auch schon Ausbreitung auf viele Insassen einer Schule beobachtet. — Wenn die Molluscumknötchen, die mit Vorliebe die zarte Haut der Lider und der Umgebung befallen, noch klein sind, können sie mit dem Milium verwechselt werden. Diesem, das ein kleines Atherom der Hautdrüsen darstellt, fehlt aber die zentrale kleine Vertiefung des Molluscumknötchens, durch die sich dessen Inhalt, ein weisslicher Brei, auspressen lässt. Die mikroskopische Untersuchung zeigt im Inhalt des Molluscums eigentümlich glänzende, rundliche Körper, deren Nachweis die Diagnose sichert.

Die Knötchen müssen alle einzeln vermittelst der Glühschlinge, des scharfen Löffels oder durch Exzision beseitigt werden.

Fibroma molluscum oder Molluscum simplex, Warzen, Hauthörner bilden seltenere Vorkommnisse. Ebenso die Angiome (Teleangiektasien und Tumores cavernosi). Letztere meist angeboren, müssen möglichst frühzeitig entfernt werden.

b) Von den bösartigen Geschwülsten kommt das Karzinom (Fig. D.) und das Sarkom vor, ersteres namentlich vom Lidrand, letzteres, oft pigmentiert, vom Tarsus und seiner Umgebung ausgehend.

Die Krankheiten der Bindehaut.

A. Konfluierende Entzündungen.

I. Conjunctivitis catarrhalis simplex.

Der Bindehautkatarrh kann akut oder chronisch auftreten. Im ersten Fall sind die entzündlichen Erscheinungen stärker und befallen auch die Konjunktiva des Bulbus, während im allgemeinen bei Katarrh, namentlich beim chronischen, mehr die Schleimhaut der Lider erkrankt.

Als objektive Symptome sind in erster Linie zu nennen: die abnorme Sekretion von Schleim oder Eiter, die konjunktivale Rötung, die Schwellung der Schleimhaut, sich äussernd in Rauhigkeit im Bereich der Conjunctiva tarsi, in Faltenbildung besonders in der Region der Uebergangsfalte, mit der die Bindehaut der Lider auf den Bulbus übergeht und in Schwellung der Plica semilunaris nebst Karunkel. Beim eiterigen Katarrh kann auch Oedem der Conjunktiva bulbi sich hinzugesellen, sowie mehr oder weniger starke Schwellung der Lider.

Die subjektiven Klagen beziehen sich auf Verkleben der Augen am Morgen beim Erwachen, Jucken und Brennen, das Gefühl von Sand in den Augen und Sehstörung durch Schleim, der sich auf die Cornea legt. Diese Trübung des Sehens ist jedoch gewöhnlich nur vorübergehend und kann durch Wischen beseitigt werden. Legt sich der Schleim nur in dünner Schicht auf die Hornhaut, so bemerkt der Patient farbige Ringe ums Licht, ähnlich wie sie bei Glaukom gesehen werden. Lichtscheu, Lidkrampf und Schmerz spielen eine geringe Rolle, solange die Cornea nicht miterkrankt. Es geschieht daher das Oeffnen der Augen — meist tritt der Katarrh beiderseits auf — leichter als bei Hornhautentzündungen. Im weiteren Verlauf können sich als Komplikationen namentlich beim chronischen Katarrh

die Entzündung der Lidränder und der Hornhaut hinzugesellen, letztere besonders bei älteren Leuten unter der Form des Randgeschwüres, das auch katarrhalisches Geschwür genannt wird, oder des eiterigen Geschwüres.

Es finden sich bei Katarrh im Bindehautsack oft pathogene Mikroorganismen vor und zwar solche, die den Katarrh verursachen, und solche, die sich bloss im Sekret des Katarrhes ansiedeln. Als Mikroorganismen, welche Conjunctivitis verursachen, kennen wir bis jetzt: 1. den Gonococcus (siehe Conjunctivitis gonorrhoica), 2. den Pneumococcus Fraenkel-Weichselbaum, der gutartigen, nicht unbedingt kontagiösen Katarrh, häufiger bei Kindern als bei Erwachsenen, hervorruft, 3. die Streptococcen, die ebenfalls gelegentlich sowohl einfach katarrhalische, wie auch pseudomembranöse resp. diphtheritische Entzündung hervorrufen. Ob die Staphylococcen, welche sich oft im Konjunktivalsack vorfinden, Conjunctivitis verursachen oder nicht, muss noch weiter untersucht werden. Von den Bazillen kennen wir folgende als Conjunctivitis-Erreger: 1. die Diphtheriebazillen (siehe Conjunctivitis diphtherica), 2. den Koch-Weeks'schen Bazillus, der bei Kindern und Erwachsenen unter Umständen starke kontagiöse Entzündung hervorruft, 3. den Diplobazillus von Morax und Axenfeld, der eine häufig vorkommende, mehr schleichend verlaufende Conjunctivitis veranlasst. Sie kennzeichnet sich häufig durch Rötung und Wundwerden der Augenwinkel.

Bei der Conjunctivitis catarrhalis simplex verhält sich die Sache, soviel wir bis jetzt wissen, so, dass einerseits bei klinisch gleichen Formen verschiedenartige Bakterien, anderseits bei klinisch verschiedenen Formen die gleichen Bakterien gefunden werden können. (Bach.)

Als weitere ursächliche Momente, welche Katarrh hervorrufen oder wenigstens begünstigen und unterhalten, sind zu nennen: Aufenthalt in schlecht gelüfteten Räumen mit staubiger, rauchiger, unreiner Luft, übermässiger Alkoholgenuss, Blepharitis, Dacryostenose, Fremdkörper im Bindehautsack etc.

Die Diagnose ergibt sich aus den genannten Symptomen unschwer. Die Hornhautkomplikationen verraten sich durch ciliare Rötung und Störung der Oberflächenverhältnisse der Cornea.

Die Prognose ist günstig bei jugendlichen Individuen. Bei alten Leuten dagegen und bei solchen Kranken, welche sich schädlichen Einflüssen nicht zu entziehen vermögen, kann die Heilung erhebliche Schwierigkeiten haben.

Die Behandlung richtet sich in erster Linie gegen die ursächlichen Schädlichkeiten. Lokal werden Adstringentien teils direkt vom Arzt aufgepinselt, teils als Tropfwasser oder Salben dem Patienten mitgegeben. Zu den Pinselungen verwendet man bei starker, namentlich eiteriger Sekretion argentum nitric.-Lösung zu 2 %. Bei geringerer Sekretion genügt 1 % Lösung oder bloss leichte Anwendung zu 2 %. Als Tropfwasser empfiehlt sich Zinc. sulfuric. 0,025—0,05 auf 10 aq. destill. recent. coctae oder auf 10,0 Solut. Sublimat. 1 : 10,000. Letztere Lösung bleibt länger keimfrei. Zink beeinflusst namentlich günstig den vom Diplobacillus Morax-Axenfeld verursachten Catarrh. Plumb. acet. 0,05—0,2 : 10 aq. dest. oder Ungt. Amylo-Glycerini ist empfehlenswert, solange die Cornea keine Läsion aufweist. Andernfalls würde das Blei in der Cornea Bleiinkrustation veranlassen und die Heilung des Cornealsubstanzverlustes verzögern.

Bei hartnäckigen chronischen Katarrhen ist Wechsel der Mittel angezeigt und auch Protargol zu 3—5 % (das allerdings ähnliche Flecken an Leinwand etc. setzt, wie Höllensteinlösung), Cupr. sulf., Tannin, Alaun zu 0,5 % zu Hilfe zu ziehen. Die Tropfen werden vermittelst Tropfröhrchen 1—2 mal per Tag eingetropft, die Salben mit Glasstäbchen 1 mal eingestrichen. Langer Fortgebrauch von Höllensteinlösung oder Protargol färbt die Bindehaut grau (Argyrosis) und schafft dadurch Erschwerung der Heilung. Es ist daher nicht zu empfehlen dem Patienten silberhaltigen Tropfen für seinen eigenen Gebrauch zu verschreiben. Atropin ist gänzlich überflüssig, falls nicht Cornealerkrankung vorhanden ist.

2. Der Körnerkatarrh, Conjunctivitis follicularis

ist ein chronischer Katarrh mit um so langwierigerem Verlauf, je zahlreicher und grösser die Körner sind, welche sich in der Lid-Bindehaut, namentlich in den Uebergangsfalten vorfinden und dort vereinzelt oder reihenweise nebeneinander liegen. (Tab. 12 a.) Die Körner, auch Follikel genannt, haben eine Grösse von 1—3 mm, sind grau-rot und, wenn sie gross sind, leicht durchscheinend. Man findet diese Katarrhform meist bloss bei jüngeren Leuten, oft bei Schulkindern, bei denen sie hie und da Blinzeln (Nictitatio), Gefühl von Ermüdung bei der Arbeit, manchmal aber auch fast gar keine Beschwerden verursacht. Sekret pflegt keines oder ganz wenig vorhanden zu sein.

Diagnostisch ist die Unterscheidung vom Trachom oft schwierig. Bei diesem findet man im allgemeinen gewöhnlich die Körner in grösserer Zahl in der oberen, beim Körnerkatarrh dagegen mehr in der unteren Uebergangsfalte.

Prognostisch verrät die Körnerbildung immer etwas langwierigen Verlauf. Sie kann aber spurlos verschwinden.

Die Behandlung geschieht am besten durch Bleitropfen und namentlich Blei-Salbe (Plumb. acet. 0,1—0,2 auf 10,0 aq. dest. od. Ungt. Amylo-Glycerini.)

3. Conjunctivitis gonorrhoica.

Die Ophthalmogonorrhoe entsteht durch die Ansiedlung des Neisser'schen Gonococcus im Konjunktivalsack und kommt in jedem Lebensalter vor, namentlich oft beim neugeborenen, weil dieser beim Geburtsakt leicht das Tripper-Genitalsekret der Mutter in die Augen bekommt. Manchmal findet die Ansteckung des Säuglings auch erst durch die mit besagtem Sekret beschmutzten Finger der Mutter statt. Später im Leben bilden entweder die Genitalien (hie und da auch bei

Tab. 10. Ophthalmogonorrhoe beim Neugeborenen.

kleinen Mädchen, die an virulentem Scheidenfluss leiden) oder die gleichartige Augenerkrankung eines anderen die Quelle der Ansteckung. In letzterer Beziehung sind Aerzte und Wartpersonal der Gefahr der Infektion stark ausgesetzt.

Die Erkrankung ist eine der wichtigsten des Auges, denn bei $^1/_3$ aller Ganzblinden bildet sie die Ursache der Erblindung und nur die Pocken-Ophthalmie hat in den Ländern, wo schlecht geimpft wird, eine noch grössere Erblindungsziffer zur Folge. Es ist hauptsächlich die Augengonorrhoe der Neugeborenen, welche so oft Erblindung herbeiführt, und diese wird sich trotz aller Belehrung der Hebammen etc. und trotz Verbesserung der Behandlung und gute Schulung der Aerzte nicht aus der Welt schaffen lassen, weil die Sorglosigkeit der Angehörigen und der Hebammen sehr oft die Kranken nicht genügend früh in die Hände des Arztes gelangen lässt, und weil auch trotz aller Verbesserungen der Behandlung der Prozess gefährlich ist und bleibt. Es ist daher sehr zu wünschen, dass die so wirksame Prophylaxe von Credé möglichst allgemein zur Anwendung gelange, namentlich in den Quartieren der Armen und Leichtsinnigen. Denn aus diesen Schichten der Bevölkerung erhalten wir die grosse Mehrzahl der Fälle von virulentem Eiterfluss der Neugeborenen.

Die Ophthalmogonorrhoe oder Blennorrhoe der Neugeborenen tritt, wenn die Infektion bei der Geburt stattfand, meistens am dritten Tag nach dieser auf und verrät sich bald durch Schwellung und Rötung der Lider und Ausfluss einer blutig-serösen, fleischwasserähnlichen Flüssigkeit aus der Lidspalte. Es erkranken häufig bald nacheinander beide Augen. Die Besichtigung der Conjunctiva ergibt, dass sie in diesem ersten Stadium gerötet, geschwellt und von ziemlich glatter Oberfläche ist. Oedem der Conjunctiva bulbi fehlt in der Regel bei den Neugeborenen.

Nachdem diese Rötung und Schwellung der Lider und der Bindehaut einige Tage angehalten hat, wobei das Sekret anfängt, mit einzelnen Eiterflocken durchsetzt zu werden, ändert sich das Bild, indem die Lider etwas abschwellen und ihre Haut wieder etwas runzelig wird. Auch die Bindehaut wird weicher und etwas faltig, dabei aber eher dunkler in der Rötung und bald wird sie rauh, sammtartig und in den Uebergangsfalten stark längsfaltig. Zugleich mit dieser Aenderung tritt ein manchmal massenhaftes Sekret von dickem gelben Eiter auf, der teils zur Lidspalte herausquillt (Tab. 10), teils in allen Falten und Winkeln des Bindehautsackes sich ansammelt.

Dieses zweite eigentlich blennorrhoische Stadium kann sich wochenlang hinziehen und die Hornhaut gerät dabei in grosse Gefahr, namentlich wenn nicht durch fleissige Reinigung für Entfernung des Sekrets gesorgt wird. Denn dann arrodiert der Eiter die Hornhaut, es tritt, mit Vorliebe in deren Mitte oder etwas unterhalb, zuerst ein kleines graues Fleckchen auf, das sich aber gewöhnlich rasch vergrössert, etwas gelblich wird und oberflächlich zerfällt, so dass ein eiteriges Geschwür entsteht, das sich rasch sowohl der Fläche nach als in die Tiefe ausbreitet und bald die Tendenz zur Perforation zeigt. Tritt diese ein, so kann die Eiterung in die Tiefe dringen und heftige Entzündung im vorderen Teil des Auges, ja Panophthalmie veranlassen. Vereitert die ganze Cornea, so kann leicht die Linse austreten. Ist die geschwürige Perforation kleiner, so tritt eine mehr oder weniger grosse Einlagerung der Iris in die Perforationsstelle ein und damit die Gefahr eines mehr oder weniger grossen späteren Staphylomes. Bei kleinerem zentralem Geschwür kann der Durchbruch auch bloss zu einer zentralen, das Sehen bleibend störenden Macula Veranlassung geben und dabei noch die Linse schädigen. Denn wenn diese einige Zeit einem solchen perforierten Geschwür anliegt, so geraten deren Kapselendothelzellen leicht in Wucherung und es entsteht eine vordere Kapsel- oder vordere Polar-

katarakt. (Tab. 39 b.) Dabei kann später die Trübung der Cornea viel geringer sein als die der Linse. Oft aber haben die Ulcera corneae bei diesem Prozess grosse Weissflecke oder Leukome zur Folge, welche das Sehen in hohem Grade stören.

Etwas anders, nämlich viel heftiger, verläuft die Entzündung bei älteren Kindern und Erwachsenen. Es wird hier die Schwellung der Lider wie auch der Bindehaut und die Infiltration der letzteren viel stärker, namentlich gesellt sich hier auch mächtiges entzündliches Oedem der Bindehaut des bulbus hinzu, so dass sie in grossen Wülsten die Randpartien der Cornea überwallt und diese dadurch in grosse Gefahr bringt. Denn unter diesen Wülsten bleibt das eiterige Sekret liegen und arrodiert dann leicht die Hornhaut. Daher kommt es, dass bei älteren Patienten im Gegensatz zu den Neugeborenen eher Randgeschwüre entstehen und dass man unversehens von der grossen Perforation eines solchen überrascht wird, das sich unbemerkt unter einem jener Wülste gebildet hat. Es kann auch von einem solchen Randgeschwür aus eine eiterige Infiltration sich rapid weiter in der Hornhaut ausbreiten und diese zu rascher eiteriger Einschmelzung bringen. Unter Umständen entwickelt sich aber auch eine zentrale eiterige Ulceration.

Die Conjunctiva der Lider, namentlich des oberen, kann so stark infiltriert und in Folge der Vergiftung des Gewebes durch die Toxine der Mikroben nekrotisch werden, dass sie missfarbig graugelb wird wie bei Diphtherie. In diesen Fällen ist die Hornhaut ganz besonders gefährdet.

Für die Diagnose der Ophthalmogonorrhoe ist die mikroskopische Untersuchung des Sekrets und der Nachweis der Gonokokken darin unerlässlich, wenn auch in den meisten Fällen, namentlich bei den Erwachsenen, die Heftigkeit des Prozesses den Arzt bald über die virulente Natur der Entzündung belehrt. Doch leiden die Neugeborenen auch und zwar gar nicht selten an nicht-virulentem, eiterigem Katarrh so gut wie gelegent-

lich die Erwachsenen und es kann ein starker solcher Katarrh gerade so aussehen, wie eine schwächere Gonorrhoe. Ferner ist es beim Erwachsenen sehr wünschenswert, dass die Diagnose zu einer Zeit schon gestellt wird, wo die Heftigkeit des Prozesses noch gering ist, so dass sofort die Prophylaxe für das andere Auge Platz greifen kann. Für die gewöhnliche Praxis genügt die Färbung eines Deckglaspräparates des Sekretes mit dünner Fuchsinlösung und der Nachweis, dass die vorhandenen Doppel-Kokken mit Vorliebe um die Kerne von Eiterkörperchen herumliegen. Für den ganz genauen Nachweis der Gonokokken ist die Färbung nach Gram (Entfärbung) oder sogar die Kultur erforderlich.

Prognostisch verhält sich die Erkrankung bei Neugeborenen und Erwachsenen verschieden, sie ist bei den ersteren wesentlich gutartiger als bei den letzteren, so dass, wenn ein Neugeborenes rechtzeitig zum Arzt gebracht wird und dieser die Behandlung richtig durchzuführen imstande ist, das Auge nicht verloren gehen darf. Hievon gibt es aber noch zwei Einschränkungen: wenn das Kind hereditär syphilitisch oder durch anderweitige Erkrankung stark geschwächt ist, so kann die Erkrankung trotz aller Sorgfalt einen schlechten Ausgang nehmen. Bei den älteren Kranken ist die Prognose immer sehr dubiös und zwar so, dass auch bei richtiger und sorgfältiger Behandlung die Cornea zum Teil oder ganz zerstört werden kann. Wir haben es hier mit einem der schlimmsten Prozesse zu tun, der das Auge befallen kann. Schon mehrmals sah ich trotz genauester und energischer Behandlung bei Erwachsenen beide Augen zugrunde gehen.

Bei der Behandlung der Tripperinfektion des Auges spielt die Prophylaxe eine sehr wichtige Rolle. Sie erzielt beim Neugeborenen nach der von Credé angegebenen Methode mit nahezu völliger Sicherheit Schutz vor der Erkrankung und auch dem Erwachsenen, der bemerkt, dass ihm gonokokkenhaltiges Sekret in das Auge kam, kann sie gute Dienste leisten. Es wird zu dem Zweck bloss ein Tropfen einer 2 %

Tab. 11 a. Diphtherie der Bindehaut bei einem kleinen Jungen. Die entzündliche Schwellung und Rötung des oberen Lides ist stärker als im vorigen Bilde, die Haut des unteren Lides und der Gegend des inneren Winkels ist von dem aus dem Auge quellenden Sekret stellenweise arrodiert und eiterig infiltriert.

— b. Das obere Lid desselben Kranken umgestülpt zeigt die diphtheritische, tiefgehende Infiltration der Bindehaut, die missfarbig gelbgrau aussieht.

Argent. nitr. Lösung ins Auge geträufelt, dem Neugeborenen unmittelbar nachdem er im Bade gereinigt worden. Jede weitere Massnahme unterbleibt, ausgenommen der Schutz vor weiterer Infektion. Die Wirksamkeit dieser Prozedur beweist, dass eine ganz geringe Menge des Silbersalzes genügt, um die Gonokokken an ihrer weiteren Entwicklung zu hindern. Nach v. Herff wirkt der Sophol, auch eine organische, wenig reizende Silberverbindung, ebensogut wie das argent. nitricum.

Zur Vorbeugung gehört auch, die Tripperkranken und die, welche mit solchen oder mit Augengonorrhoe-Kranken umgehen, auf die Infektionsgefahr für das Auge aufmerksam zu machen. Ferner muss bei Erwachsenen, welche Ophthalmogonorrhoe am einen Auge haben, das andere Auge, sobald die Diagnose gestellt ist, vollständig von der Infektion geschützt werden und zwar durch einen Collodiumverband. Dieser wird so angelegt, dass man zunächst etwas Watte aufs Auge legt und darüber ein passend zurecht geschnittenes Stück Leinwand, das rings herum vermittelst Collodium mit der Haut verklebt und nachher noch vollständig mit Collodium überstrichen wird. Anfänglich muss alle Tage durch Lüften dieses Verbandes von der Seite her nachgesehen werden, ob das Auge nicht doch schon infiziert und erkrankt ist oder man fügt ein Uhrglas in den Verband ein, das die Inspektion sowohl wie auch dem Patienten etwas Sehen erlaubt. Bei den Neugeborenen lässt sich dieser Schutz des zweiten Auges in der Regel nicht gut durchführen, meist sind hier auch gleich beide Augen infiziert.

Bei der ausgebrochenen Erkrankung kommt es während der ganzen Zeit der Behandlung in erster Linie darauf an, das Sekret fortwährend aus dem Bindehautsack wegzuschaffen, zweitens die entzündliche Schwellung zu bekämpfen und endlich die Sekretion einzuschränken und zu beseitigen. Zu dem Zweck kann man so verfahren, dass man auf Eisstücken gut gekühlte kleine Leinwandkompressen auf das erkrankte Auge legt und häufig wechselt, wobei mit dem Bäuschchen zugleich das Sekret regelmässig abgewischt wird. Bevor die Kompresse auf das Eisstück zurückgelegt wird, wäscht man sie in einer Kali hypermanganicum-Lösung 1 : 5000 aus, die häufig erneuert wird, und mit der der Arzt auch, wenn er das Auge untersucht, eine gründliche Auswaschung desselben vornimmt. Die Eiskompressen müssen im Anfang, bis die Entzündung sich vermindert hat, Tag und Nacht angewendet werden und später muss wenigstens die Reinigung von Sekret ebenfalls die ganze Nacht hindurch vorgenommen werden. Wo viel Sekret vorhanden ist, muss die pflegende Person alle Viertelstunden die Lider mehrmals auseinanderziehen, damit der Eiter gut austreten kann, keineswegs aber darf sie mit irgend etwas den Konjunktivalsack auswischen oder auswaschen. Dies darf nur der Arzt tun und zwar 1—3 mal am Tag je nach der Schwere des Falles.

Zur Beseitigung der Sekretion hat sich bis jetzt das Argent. nitr. am besten bewährt. Da zu starke Aetzung die Hornhaut in Gefahr bringt, empfiehlt es sich, gewöhnlich bloss von der 2 % Lösung Gebrauch zu machen und nur da, wo ungewöhnlich starke Schwellung der Schleimhaut vorhanden ist, wie dies in vernachlässigten Fällen vorkommt, zu Lapis mitigatus zu greifen. Je stärker die eitrige Sekretion ist, um so energischer kann das Mittel angewendet werden, so dass bei Erwachsenen meist zweimal im Tag die Aetzung vorgenommen werden kann, sobald der Schorf geschwunden ist, und dieser wird eben um so rascher abgestossen, je stärker die Sekretion. Ratsam bei der Kauterisierung der Schleimhaut ist aber, dass diese

Tab. 12 a. Körnerkatarrh der Bindehaut des unteren Lides. In der Bindehaut des oberen Lides dieses 24jährigen Mannes finden sich nur wenige Körner in der Uebergangsfalte. Sein Beruf, er ist Schreiner, hat wohl durch den Aufenthalt in staubiger Luft zu der Entstehung des Uebels beigetragen. Man bemerkt die konjunktivale Rötung, welche den Bindehautkatarrh kennzeichnet.

— b. Hyphaema conjunctivae. Der Bluterguss unter die Bindehaut war hier durch eine kleine Verletzung verursacht worden, kann aber auch in ganz gleicher Weise z. B. durch Keuchhusten hervorgerufen werden.

---

nicht früher vorgenommen wird, als bis eiteriges Sekret vorhanden ist, also nicht gleich im Anfang des Prozesses, sondern erst im blennorrhoischen oder zweiten Stadium. Solange die Schleimhaut prall geschwellt ist oder fibrinöse Auflagerungen und missfarbige Stellen zeigt, ist die Kauterisation schädlich.

Bei Vornahme der Pinselungen werden die Kinder so gelagert, wie oben S. 10 beschrieben. Bei Kindern wie Erwachsenen wird am besten jedes Lid für sich umgestülpt und ausgiebig mit der Silberlösung abgepinselt, immer jedoch so, dass nichts davon auf die Cornea gelangt. Man muss speziell darauf achten, dass man die Uebergangsfalten, welche immer auch die stärkste Schwellung zeigen, am gründlichsten abpinselt. Nachdem man die gewünschte Eschara angelegt hat, pinselt man mit Wasser nach. Hat man ausnahmsweise den mitigierten Stift benützt, so muss mit Kochsalzlösung nachgespült werden, damit das überschüssige Silbersalz nicht beim Zurücklegen der Lider auf die Hornhaut gelangt und diese schädigt.

Die leicht zersetzlichen organischen Silberverbindungen Protargol und Argyrol, die allerdings weniger reizen, haben auch ungenügende Wirkung, so dass ich sie wieder ausser Gebrauch setzte. Sie verursachen bei längerem Gebrauch auch Argyrose.

Erkrankt die Hornhaut, so bildet dies keine Gegenanzeige für das Argent. nitr. Vielmehr muss die Kauterisation dann um so ausgiebiger und sorgfältiger vorgenommen werden. Sie bildet auch das einzige Mittel,

a

b

um die Hornhauterkrankung in diesen Fällen zu bekämpfen und muss von möglichster Säuberung des Bindehautsackes von Sekret begleitet sein.

Bei den Erwachsenen empfiehlt es sich, namentlich bei heftigen Fällen, den äusseren Lidwinkel vermittelst eines horizontalen Scherenschnittes zu spalten. Es können dann die Lider leichter umgestülpt und gereinigt werden. Sie liegen danach auch dem Augapfel weniger straff an, üben also weniger schädlichen Druck aus.

4. Die Conjunctivitis diphtherica.

Die durch den Löffler'schen Bazillus hervorgerufene Entzündung verursacht am Auge Veränderungen ganz verschiedenen Grades und verschiedenen Aussehens. Das eine Mal sehen wir das Bild der eigentlichen Diphtherie mit sehr starken Entzündungserscheinungen, Schwellung der Lider, tiefgehender Infiltration der Schleimhaut, so dass sie missfarbig graugelb aussieht (v. Tab. 11 b) und teilweise nekrotisch zugrunde geht. Das andere Mal tritt der Prozess unter dem Bilde der croupösen Entzündung auf, wobei die Exsudation auf die Fläche der Schleimhaut stattfindet und eine grauweisse oder graugelbe fibrinöse, mit wenigen zelligen Elementen durchsetzte Membran bildet, welche sich mehr oder weniger leicht abheben lässt, wonach sie sich eine Zeitlang, in einzelnen Fällen tagelang, immer wieder bildet, ohne dass die Mucosa dabei eine tiefere Erkrankung zeigt. Sie blutet höchstens etwas nach dem Abziehen der Membran. Die Bindehaut des Bulbus bleibt meistens von dieser Membranbildung frei.

Sowohl bei der croupösen wie bei der diphtherischen Form der Entzündung wechselt das Bild wieder nach Intensität und Ausbreitung. Bei der starken diphtherischen Conjunctivitis geht die Infiltration der Schleimhaut auch auf den Bulbus über und sehr leicht erkrankt dann auch die Hornhaut, so dass der Prozess in diesen Fällen gefährlich für das Auge wird und durch geschwürigen Zerfall der Cornea Erblindung herbeiführt. Es kann

Tab. 13 a. „Follikuläres" Trachom mit zahlreichen gelben Körnern.

— b. Papilläres Trachom mit beginnender Narbenbildung in der Form grauweisser zwischen den Papillen liegender netzartiger Linien und Streifen.

Beide Bilder verdanke ich Herrn Professor v. Michel.

---

dann ferner die Haut der Umgebung des Auges diphtheritisch werden (Tab. 11), man findet Schwellung der benachbarten Lymphdrüsen und oft allgemeine schwere Prostration mit Fieber. Die Nekrose der Schleimhaut kann so stark werden, dass sie wie gelbgrauer Kautschuk aussieht. Wenn dann in 10—14 Tagen sich diese diphtherische Infiltration abstösst, wobei statt der serös-blutigen Flüssigkeit sich mehr und mehr eiteriges Sekret aus der Lidspalte entleert, so sieht man an deren Stelle Substanzverluste in der Schleimhaut, welche nach und nach allerdings heilen, aber mit Narbenbildung, die, wenn sie stark ist, durch die damit verbundene Schrumpfung Entropium veranlassen kann. Je stärker die diphtheritische oder croupöse Entzündung war, um so mehr entwickelt sich im zweiten Stadium des Prozesses die eiterige Sekretion, so dass man dann auch von einem blennorrhoischen Stadium spricht.

In diagnostischer Hinsicht bietet der Prozess, seit wir die Diphtheriebazillen kennen, etwas weniger Schwierigkeiten als früher. Die bakteriologischen Untersuchungen der letzten Zeit haben die diphtherische Natur der croupösen Conjunctivitis nachgewiesen, und auch klinisch hat sich dies dadurch bestätigt, dass Bindehaut-Croup beim selben Patienten oder bei Personen der Umgebung Rachendiphtherie hervorrief. Die bakteriologische Untersuchung hat aber ferner ergeben, dass sowohl die oberflächliche Conjunctivitis pseudomembranacea wie die tiefe nekrotische Form auch noch durch andere Mikroorganismen, wie Staphylokokken, Pneumokokken, vor allem aber durch Streptokokken bedingt sein kann, und in den meisten Fällen finden sich ferner bei unserer Erkrankung neben dem Diphtheriebazillus andere Mikroorganismen, namentlich Staphylokokken und Strep-

a

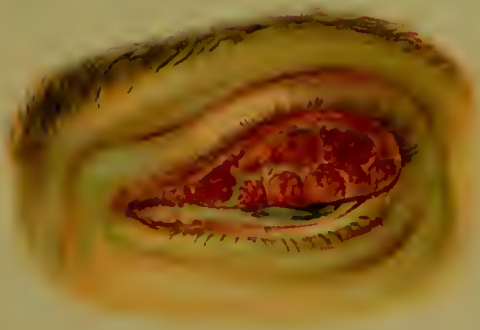

b

tokokken. Für den raschen Nachweis der Virulenz der vorhandenen Diphtheriebazillen empfiehlt sich die Ernst-Neisser'sche Färbungsmethode. Da hie und da bei Ophthalmogonorrhoe auch fibrinöse Auflagerungen und diphtheritisch aussehende Stellen vorkommen, so ist in solchen Fällen die bakteriologische Untersuchung besonders wichtig.

Die Prognose der Erkrankung wird durch die Heftigkeit der vorhandenen Entzündung gegeben und ist in der Neuzeit durch die Serumbehandlung besser geworden, sofern nicht Streptokokken die Hauptrolle spielen. Denn diese scheinen im wesentlichen für die Cornea verhängnisvoll zu sein. Ist einmal die Hornhaut stark geschwürig affiziert, so kann auch das Serum sie nicht erhalten. Den Streptokokken wird durch die Löffler'schen Bazillen die Ansiedlung erleichtert (Mischinfektion).

Daraus ergibt sich bezüglich der Behandlung, dass man sobald als möglich das Behring'sche Diphtherie-Serum (subkutan) einspritzen muss. Leichtere Fälle können auch mit blosser Reinigung behandelt werden. Im blennorrhoischen Stadium ist die Pinselung mit Lapislösung 1—2 % angezeigt. Kalte Umschläge sind höchstens ganz im Anfange empfehlenswert, später bei der tiefgreifenden Form werden besser warme Umschläge gemacht. Die Kranken müssen wegen der grossen Infektiosität des Prozesses und der dadurch bedingten Gefahr für die Umgebung gut isoliert werden, auch wenn es sich bloss um leichte membranöse (croupöse) Erkrankung handelt. Ich sah solche Fälle ernste Rachen- und Nasendiphtherie bei andern verursachen.

5. Conjunctivitis trachomatosa.

Diese, auch ägyptische oder granulöse Augenentzündung genannte Erkrankung entsteht durch Infektion und ist namentlich dann kontagiös, wenn Sekret vorhanden ist. Dieses hat oft eiterigen Charakter, besonders, wenn der Prozess akut auftritt. Meist hat aber die gewöhnlich jahrelang sich hinziehende Erkrankung, die

wegen ihrer ansteckenden Natur in der Mehrzahl der Fälle beide Augen ergreift, chronischen Verlauf und liefert dann wenig oder gar kein Sekret. Nicht selten entsteht das Trachom so schleichend, dass es lange Zeit nicht bemerkt wird. Immer wird, wenn die Erkrankung zu deutlicher Entwicklung gelangt ist, die Bindehaut der Lider uneben, rauh, wobei sie sich zugleich diffus verdickt. Die Rauhigkeiten sind von zweierlei Art.

1. In den Uebergangsfalten wuchert die Schleimhaut in der Form follikelartiger Körner, die graurot oder graugelb, durchscheinend, rundlich die oberflächlichen Schichten der Schleimhaut halbkugelig empordrängen und manchmal in so grosser Menge reihenweise nebeneinander liegen, dass sie die Uebergangsfalten in einen dicken steifen Wulst verwandeln. Weniger leicht werden die Trachomkörner in der Bindehaut des Tarsus gesehen, da sie hier kleiner, auch weniger zahlreich und oft in der geschwellten, papillären Schleimhaut ganz eingebettet sind. Oft sieht man sie aber als kleine, helle, gelbliche, runde Fleckchen (Fig. 13 a), die manchmal etwas erhaben sind. Es entwickeln sich:

2. Sogenannte Papillen, indem die in der normalen Schleimhaut der Tarsi schon angedeuteten papillären Erhebungen, die auch bei jedem chronischen Katarrh der Konjunktivaloberfläche ein sammtartiges Aussehen verleihen, höher und höher wuchern, so dass grobkörnige, (Tab. 13 b, Fig. E) selbst himbeerartige Erhebungen entstehen. An der Bindehaut des oberen Tarsus pflegt sich diese papilläre Wucherung stärker zu entwickeln als an der des unteren.

Ein weiteres Kennzeichen bildet die Erkrankung der Hornhaut, welche sich in den meisten Fällen allmählich unter dem Bilde des trachomatösen Pannus einstellt (v. Tab. 30 a), d. h. einer gefässreichen, grauroten, feinhöckerigen Auflagerung, die sich gewöhnlich vom oberen Rande der Hornhaut allmählich über diese hinunterschiebt und häufig nach unten mit einer ziemlich geraden Linie aufhört. Die Pannusgefässe

entstammen den Bindehautgefässen und verästeln sich in dem zellenreichen Gewebe der Auflagerung, die sich die längste Zeit nur oberflächlich zwischen dem Hornhautepithel und der vordersten Lage (Bowman'sche Membran) der Substantia propria vorschiebt, später aber auch letztere durchbrechend mehr in die Tiefe vordringen kann. Dieses Pannusgewebe gleicht der infiltrierten, trachomatösen Bindehaut vollständig und bildet eine der Bindehauterkrankung analoge Affektion der Hornhaut, ist also nicht ein blosser Reibungspannus. Diese Cornealerkrankung kann leicht die Ursache von mehr oder weniger starker Sehstörung, ja von Erblindung werden.

Ganz charakteristisch für den Trachomprozess ist im ferneren die Neigung zu Narbenbildung, im Bereich der Tarsalbindehaut in Form immer breiter werdender, netzartiger Narbenzüge von weisslichem Aussehen (Tab. 13 b), in den Uebergangsfalten unter dem Bild einfacher, glatter, gleichmässiger Verdünnung und Verkürzung der sich in Bindegewebe umwandelnden Schleimhaut. Die narbige Schrumpfung führt dann leicht zur Einwärtsbiegung der Lidränder um so mehr, als

Fig. E.

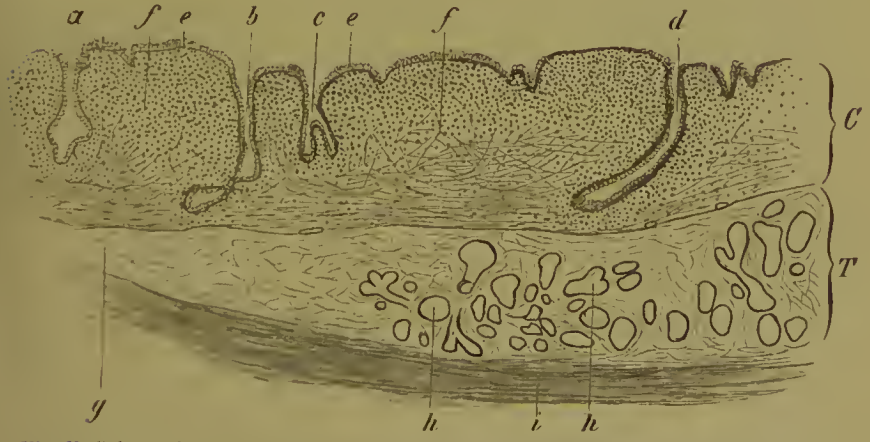

Fig. E. Schnitt durch Bindehaut (C) und Tarsus (T) der oberen Lider bei Trachom. Die durch Infiltration (f) stark verdickte Bindehaut zeigt Einsenkungen des Epithels (a, b, c, d), die oft drüsenartig aussehen. Sie entsprechen jedoch nur den Furchen zwischen den Papillen. e Epithel; h Acini der Meibomschen Drüsen; l Gewebe vor dem Tarsus.

durch den Prozess auch die Tarsalplatten nach und nach atrophisch werden. Die durch das Entropium bedingte Reibung der Cilien auf der Hornhaut veranlasst weitere Schädigung an dieser, so dass nun auch Reibungspannus den trachomatösen noch verstärken kann und Hornhautgeschwüre um so leichter entstehen.

Dadurch, dass das Trachom die davon Befallenen jahrelang teils andauernd, teils durch zahlreiche Rückfälle quält und viele davon blind, die meisten sehr lange Zeit arbeitsunfähig macht, bildet es für die Gegenden, in welchen es einheimisch ist, eine wahre Geissel.

Nicht überrall nämlich kommt es zum Glück vor, sondern am häufigsten in Arabien und Aegypten, in Europa namentlich in den Niederungen (Belgien, Holland, Ungarn, den unteren Donauländern, Russland und Italien), während die Höhen grösstenteils frei bleiben. In den Trachomländern wird ferner meist die arme Bevölkerung befallen.

Die Symptome, welche sich in Beschwerden äussern, sind anfänglich wesentlich die des Katarrhs. Manche Kranke fallen auf durch das Herabsinken der oberen Lider, das ihnen schon oft im Anfangsstadium ein charakteristisches Aussehen verleiht. Je mehr dann die Hornhaut erkrankt, um so stärker werden die Klagen durch das Hinzutreten der keratitischen Beschwerden. Wandert der Pannus bis über die Pupille, so tritt Sehstörung hinzu.

Der Verlauf ist ein sehr verschiedener je nach der Stärke des Prozesses, seiner Neigung, akute Schübe zu produzieren oder nur chronisch zu verlaufen, meist aber dadurch unangenehm, dass sehr oft Rückfälle auftreten, selbst dann, wenn man schon glaubt, der Heilung ganz nahe zu sein. Die Rückfälle werden ausserdem dadurch begünstigt, dass die Patienten wegen der langen Dauer der Erkrankung oft die Geduld verlieren und sich der Behandlung entziehen, die unablässig bis zur Heilung fortgeführt werden muss. Die Krankheitsbilder sind auch dadurch verschieden, dass bei den einen Patienten mehr das papilläre, bei den anderen mehr

das follikuläre Trachom überwiegt, bei anderen beide gemischt vorkommen. In den späteren Stadien sieht man häufig das sogen. Narbentrachom mit seinen schlimmen Folgen: dem Entropium und der Trichiasis, der Xerosis Conjunctivae, der bindegewebigen Degeneration auch der Cornea, schliesslich der gänzlichen Verödung des Konjunktivalsackes mit Symblepharon. Anderseits kann eine konsequente Behandlung auch den Pannus wieder zum Schwinden bringen und die Schleimhaut, wenn sie nicht schon zu stark der Vernarbung anheimgefallen ist, wieder normalisieren.

Die Ursache des Trachoms ist eine Infektion, deren Gift wir, obschon bereits mehrfach Trachombakterien beschrieben wurden, noch nicht mit Sicherheit zu bezeichnen imstande sind. Wahrscheinlich bedarf es zum Haften der Infektion noch begünstigender Momente: dicht gedrängten Beisammenlebens in ärmlichen Verhältnissen, schlechter Luft, namentlich aber einer geringen Höhe über dem Meer. In letzterer Hinsicht kann man in der Schweiz die interessante Beobachtung machen, dass, trotzdem sich stets mit Trachom behaftete italienische Arbeiter in ziemlicher Zahl dort aufhalten, die mit der einheimischen Bevölkerung oft ziemlich nahe beisammen leben, letztere doch bis jetzt von Trachom fast gänzlich frei blieb. Man hat ferner in der Schweiz und im Kaukasus die Beobachtung gemacht, dass im hohen Gebirge die Krankheit grössere Neigung zur Heilung zeigt als in der Tiefe.

In den letzten Jahren sind von Prowazek und Halberstädter sowie von Greeff in frischen Fällen von Trachom namentlich in den oberflächlichen Lagen der Bindehaut der Lider und Uebergangsfalten durch Giemsafärbung Haufen sehr feiner Körnchen nachgewiesen worden, welche mützenartig den Kernen der Epithelzellen aufsitzen und nur bei Trachom vorkommen sollen, also vielleicht die vielgesuchten Krankheitskeime darstellen.

Die Diagnose kann im Anfangsstadium sehr schwierig und die Unterscheidung vom gutartigen Körner-

katarrh (Tab. 12 a) fast unmöglich sein, so dass dann manchmal erst aus dem Verlauf eventuell durch Nachweis der oben genannten Körnchen die sichere Diagnose abgeleitet werden kann. Im allgemeinen finden sich die Körner beim Trachom mehr in der oberen Uebergangsfalte, die wie die untere ausserdem bald stärkere sulzige Schwellung von gelbroter Färbung zeigt. Für Trachom sprechen ferner die in die Bindehaut des oberen Tarsus eingebetteten gelben Körner resp. gelben Fleckchen. (Tab. 13 a). Nicht selten wird die Erkrankung mit dem Frühjahrskatarrh verwechselt, mit dem sie gar nichts zu tun hat und bei dem die Wucherungen zum Unterschied von denen des Trachoms abgeflacht und etwas gestielt sind, abgesehen davon, das die übrige Tarsalschleimhaut in der Regel eine eigentümliche milchige Trübung besitzt. Wo ferner bei diesem Katarrh die Randwucherungen an der Cornea vorhanden sind, ist die Unterscheidung leicht. Dem Frühjahrskatarrh geht auch die Körnerbildung gänzlich ab. Beim akuten Trachom ist die Verwechselung mit gonorrhoischer Blennorrhoe möglich.

Die Prognose ist gemäss dem angeführten sehr ernst und immer wenigstens bezüglich baldiger Heilung dubiös, namentlich wenn die Kranken sich der lang andauernden Behandlung nicht zu unterziehen in der Lage sind und in ungünstigen Verhältnissen leben.

Die Behandlung muss ebenso andauernd sein, wie die Krankheit. Sie geschieht teils medikamentös, teils mechanisch, eventuell operativ. Wesentlich unterstützt wird sie durch günstige Aussenbedingungen, namentlich reine Luft, wenn möglich Höhenluft. Von Medikamenten kommen hauptsächlich in Betracht das Argent. nitr. in 2 % Lösung und das Cuprum sulfuricum als Stift (es kann auch einfach ein länglicher Krystall am einen Ende auf einem nassen Tuch rund und glatt geschliffen werden) oder in Salbenform. Beide Mittel werden in der Regel einmal im Tage angewendet, die Lapislösung in allen Fällen mit starken entzündlichen Erscheinungen und mit lebhafter Sekretion. Je stärker diese, um so

energischer darf die Lapislösung zur Anwendung gelangen. Ist jene beseitigt, so tritt der Blaustein an ihre Stelle und wird monate-, ja jahrelang zuerst täglich, später seltener zum Touchieren benützt, bis die Schleimhaut abgeschwollen und gänzlich blass und glatt geworden ist. In der späteren Periode der Behandlung kann man eventuell auch den Kranken eine Amyloglycerin-Salbe mit $^1/_2$—1 % Cupr. sulf. selbst einstreichen lassen. Manche lernen sich selbst mit Blaustein touchieren. Bei Rückfällen mit Sekret muss allemal wieder zur Lapislösung gegriffen werden, bei sehr starker Reizung dürfen dann oft bloss Einträufelungen und Umschläge von schwacher Sublimatlösung angewendet werden.

Die Trachomkörner werden am besten zerstört und zwar indem man sie einzeln oder in grösserer Zahl ansticht und mit den Fingern ausdrückt, besser jedoch mit der Knapp'schen Rollpinzette oder der Kuhnt'schen Quetschpinzette ausquetscht. Zum Ausquetschen eignet sich auch ganz gut die von v. Schroeder in Petersburg angegebene (vorn abgebogene) Pinzette und dessen Drahtpinsel, mit denen vorher die Körner durch Darüberstreifen angeritzt werden (vgl. meinen Atlas und Grundriss der Lehre von den Augenoperationen S. 369).

Wer die Prozedur des Ausquetschens vornimmt, tut gut, eine Schutzbrille aufzusetzen, weil die ausgequetschten Körner ziemlich weit spritzen, und so Infektion der Augen des betreffenden Arztes verursachen können. Solche Fälle sind vorgekommen (laut mündlicher Mitteilung von Herrn Kollegen Natanson in Moskau).

Man kann die Trachomkörner auch vermittelst der Glühschlinge einzeln zerstören.

Das Keining'sche Verfahren: täglich Abreibung mit Sublimatlösung 1 : 2000 vermittelst eines Wattestäbchens bezweckt mechanische Zerstörung zugleich mit der Einwirkung des Medikamentes. Die mancherseits beliebte operative Behandlung, bestehend in Ausschneidung der erkrankten Uebergangsfalten, kann die dem Trachomprozess eigentümliche Verkürzung der Bindehaut unliebsam verstärken und ist überhaupt nicht zu em-

Tab. 14. Frühjahrskatarrh. a) Der 24jährige, sonst gesunde und kräftige Landwirt leidet seit 6 Jahren beiderseits an dem Katarrh. Im Winter und bei anhaltend kühler Witterung auch im Sommer lassen die Beschwerden bis zum fast völligen Verschwinden nach. Sekret ist in ziemlicher Menge vorhanden. Die Bindehaut des unteren Lides ist milchig getrübt, die des oberen normal. Rings um die Cornea Randwucherung, die sich rund herum auf sie 1—2 mm breit hinaufschiebt.

b und c. Bei diesem 17jährigen Kaufmannslehrling beginnt die Entzündung seit 3 Jahren jeweilen im Mai und hält den ganzen Sommer an. Auch hier nirgends Follikel. Am oberen Lid rechts sieht man die pflasterförmigen Wucherungen, am linken unteren die milchige Trübung abgebildet.

— d. Bei diesem 14jährigen Knaben sieht man besonders deutlich die charakteristische gelbe Rötung temporal von der Cornea, angrenzend an die auch hier stark entwickelte Randwucherung.

— e. Grosse pflasterförmige Wucherungen auf der Bindehaut des oberen Lides. (Dieses letzte Bild verdanke ich Herrn Prof. von Michel).

---

pfehlen. Dagegen müssen die Stellungsveränderungen der Lider oft operativ, so gut es geht, beseitigt werden.

Der Pannus bedarf meist keiner besonderen Behandlung. Ist er ungewöhnlich dick, so darf man ihn selbst vorsichtig kauterisieren. Treten Hornhautgeschwüre auf, so muss der Blaustein mit dem arg. nitr. vertauscht werden.

Bei Fällen mit starkem Pannus, aber ohne Sekret wirkt das Infus der Jequirity-Bohne (von abrus precatorius) oder das von Römer hergestellte Jequiritol kräftig aufhellend auf die Hornhaut. Das Jequirity-Gift verursacht eine heftige Entzündung, die, wenn sie zu stark wird, vermittelst des von Römer angegebenen Serums gemildert werden kann.

Sehr wichtig ist die Prophylaxe, welche Verhütung weiterer Ansteckung im Auge hat. Zu dem Zweck muss der Kranke und seine Umgebung gut instruiert und ersterer so viel als möglich isoliert werden. Letzteres ist namentlich in geschlossenen Körperschaften, in der Armee etc. mit gutem Erfolg getan worden.



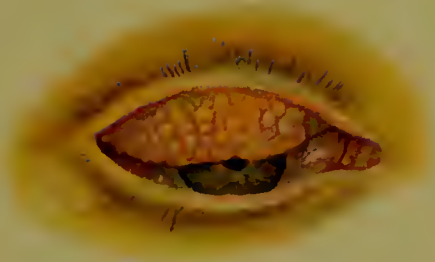



6. Der Frühjahrskatarrh.

Der Frühjahrskartarrh beansprucht dadurch ein ganz besonderes Interesse, dass er, wie kein anderer Prozess am menschlichen Körper, mit Ausnahme der Sommersprossen, ganz von der Wärme resp. dem Sonnenlicht abhängig ist, so sehr, dass er in kühlen Sommern sogar gar nicht recht zur Entwicklung gelangt.

Obschon er unter Umständen herdförmige Produkte in die Schleimhaut setzt, ist er doch noch zu den diffusen Konjunktivalerkrankungen zu rechnen, weil er bei starker Ausbildung die ganze Schleimhaut ergreift.

Die mancherorts nicht sehr häufige Krankheit befällt mit Vorliebe bloss jugendliche männliche Individuen, und zwar oft jahrelang in der Regel an beiden Augen. Die Patienten haben häufig ein auffallend fahles, blasses Aussehen. Die oberen Lider zeigen, ähnlich wie bei Trachom, oft eine leichte Senkung, so dass der Blick einen schläfrigen Ausdruck bekommt. In der Lidspalte ist zu beiden Seiten der Cornea in vielen Fällen eine charakteristische gelbrote Injektion zu sehen (Tab. 14 d). Die weiteren objektiven Symptome werden durch dreierlei, dem Prozess eigentümliche Veränderungen beherrscht: 1. die Randwucherungen der Cornea-Skleralgrenze, bestehend in höckerigen Verdickungen mit glatter Oberfläche, die wie aus rötlichweissem Wachs formiert, d. h. etwas durchscheinend aussehen, mit Vorliebe nasal und temporal von der Hornhaut sich finden, aber auch oben oder unten herumgreifen können (vgl. Tab. 14 a d e). Sie zeigen nie geschwürigen Zerfall. 2. Die sogenannten pflasterförmigen Wucherungen der Tarsalbindehaut, so genannt wegen ihrer Aehnlichkeit mit Strassenpflaster. Sie sind nämlich stark abgeplattet, derb, von blassrötlicher Färbung und bei genauer Besichtigung leicht gestielt (Tab. 14 b e). Ihre Oberfläche besitzt oft einen leicht bläulich-weissen Schimmer. Die oberflächliche weissliche Färbung, welche schon an diesen beiden genannten Wucherungen angedeutet ist, findet sich

Tab. 15 a. Käferflügel auf dem Cornealrande seit längerer Zeit schon da befindlich, wie sich aus der Gefässentwicklung in der Hornhaut ergibt. Das Bauernmädchen weiss nicht, wie lange sie den Fremdkörper schon beherbergt.

— b. Conjunktivitis verursacht durch den Diplobacillus von Morax-Axenfeld. Starke Schwellung der Bindehaut des unteren Lides, in der vorher etwas Follikularkatarrh vorhanden gewesen. (Das Bild ist insofern nicht ganz charakteristisch als hier die wunden Lidwinkel nicht vorhanden waren).

---

3. als milchige Trübung über die übrige Tarsal-Schleimhaut ausgegossen, stellenweise nur zart, wie eine dünne Höllenstein-Eschara, stellenweise dicker, wie eine Schicht glatten, bläulich-weissen Emails aussehend. (Tab. 14 c).

Diese Schleimhautveränderungen sind nun nicht immer alle zugleich vorhanden. Manchmal fehlen die Randwucherungen, manchmal sind die pflasterförmigen Exkreszenzen nicht oder nur wenig entwickelt, hie und da fehlt die milchige Trübung. Ferner können die genannten Erscheinungen in ganz verschiedener Stärke vorhanden sein. Die Randwucherungen können so mächtig werden, dass sie sich stark auf die Hornhaut hinaufschieben und sie ringsherum einengen, anderseits können, vielleicht bei fehlenden Randwucherungen, die Tarsalwucherungen eine enorme Entwicklung erreichen und dann durch ihre Reibung in der Hornhaut oberflächliche Geschwüre veranlassen (selten). Sie können in anderen Fällen auch nur stellenweise in kleinen Gruppen vorhanden sein, während vielleicht ihre Umgebung wie emailliert aussieht oder milchig getrübt ist.

Wenn starke Randwucherungen zurückgehen, so bleibt oft in der Hornhaut, nahe ihrem Rande, eine kurze Trübung zurück, die parallel zur Hornhautgrenze verlaufend, wie ein Stück arcus senilis aussieht und nach Jahren noch den Prozess verrät, auch wenn er schon lange abgelaufen ist.

Als weiteres Symptom ist in wechselnder Stärke schleimige, hie und da auch leicht eiterige Sekretion zu nennen, die oft zu Faden gerollt auf den Uebergangsfalten und ihrer Umgebung liegt. Dementsprechend

klagen auch die Kranken über die Erscheinungen des Katarrhs: Jucken, Beissen, Brennen, Störung bei feiner Arbeit und Verkleben der Augen am Morgen. Die Beschwerden vermehren sich sofort, wenn der Patient sich einige Zeit stärkerer Wärme aussetzt. Es ist mehr die Wärme als die Insolation schädlich; denn wenn die Kranken sich in die Gebirgshöhe begeben, leiden sie weniger, obwohl dort die Insolation stärker ist.

Die Diagnose wird nicht nur durch den Zusammenhang mit der Temperatur gesichert, sondern auch durch die genaue Musterung der genannten Veränderungen. Am leichtesten ist Verwechslung mit Trachom möglich (s. d.) und mit Randekzem der Hornhaut. Bei letzterem gibt der geschwürige Zerfall oder der rasche Ablauf der Einzeleruption Aufschluss. Schwieriger ist in einzelnen Fällen, wo ausnahmsweise die Affektion sich bei etwas bejahrteren Individuen einstellt, die Unterscheidung von beginnendem Carzinom. Sogar die mikroskopische Untersuchung der exidierten Randwucherung klärt die Sache nicht auf den ersten Blick auf. Denn es zeigen auch die Wucherungen des Frühjahrskatarrhes nicht nur abnorme Mächtigkeit des Epithels, sondern es sendet dieses auch lange, zapfenartige Ausläufer tief in das unterliegende Bindegewebe hinein, das gleichfalls vermehrt ist und wie gequollen aussieht. Auch die mikroskopische Untersuchung lässt alle Körnerbildung gänzlich vermissen.

Die Prognose ist deshalb ungünstig, weil wir einerseits das kausale Moment der Sommerwärme nicht zu beherrschen und anderseits keine spezifisch heilende Behandlung namhaft zu machen imstande sind. Trotzdem alle möglichen alten und neuen Heilmittel schon ins Feld geführt wurden, sind wir über die palliative Katarrhtheraphie noch nicht hinausgekommen, wobei eine 1 % Bleisalbe, falls keine Hornhautgeschwüre vorhanden, sich am meisten empfiehlt, in manchen Fällen leistet das Einreiben und Massieren mit 1—2 % gelber Salbe (Hydrarg. oxyd. flav.) oder das Einträufeln von Acid. acet. dilut., ein Tropfen auf 10—20 g Wasser,

Tab. 16. a) Schrumpfung der Bindehaut infolge von Pemphigus.
Das Bild verdanke ich Herrn Professor von Michel.
b) Pterygium, das sich bei dem alten Manne seit einigen Monaten allmählich auf die Cornea hinaufschob. Man sieht deutlich, dass die Plica semilunaris verstrichen ist.

gute Dienste. Auch das Abtragen der grössten Wucherungen lindert die Beschwerden. Dimmer hat durch gänzliche Abhaltung des Lichtes Besserung erzielt.

Jedenfalls muss der Patient so viel als immer möglich die Sonnenwärme vermeiden, also an sonnigen Tagen möglichst im Schatten bleiben und eventuell, wenn es ihm möglich ist, die kühle Hochgebirgsluft aufsuchen.

B. Herdförmige Entzündungen der Bindehaut.

Während die konfluierenden Entzündungsformen sich hauptsächlich im Bereich der Conjunctiva der Lider ausprägen, sehen wir die herdförmigen mit Vorliebe die Augapfelschleimhaut befallen. Ihr Hauptvertreter ist die

7. ekzematöse, s. phlyctänuläre, s. skrophulöse Konjunktivitis.

Sie bildet nicht nur die häufigste der herdförmigen, sondern zugleich auch die häufigste der Konjunktivalentzündungen überhaupt. Der Name Ekzem wurde der Erkrankung von Horner gegeben.

Ihr Dermatosen-Charakter gibt sich namentlich dadurch zu erkennen, dass wir klinisch ihren Zusammenhang mit Ekzem der Lider, des Gesichtes und Kopfes einerseits und solchem der Cornea anderseits immer wieder mit grösster Bestimmtheit erkennen können, wobei der Untergrund der Skrophulose in der Regel für alle diese Ekzem-Manifestationen zugleich ein verbindendes und erklärliches Moment bildet. Wo ausnahmsweise dabei die Skrophulose fehlt, finden wir doch wenigstens geschwächte Gesundheits- oder Ernährungsverhältnisse, sei es, dass blosse Anämie, sei es, dass vorausgegangene Erkrankungen, wie Masern,

a

b

Scharlach, Keuchhusten etc., sie veranlassten. Am häufigsten finden wir die Erkrankung zur Zeit der skrophulösen Diathese, das heisst im Kindes- und jugendlichen Alter, selten schon im ersten Lebensjahr, nicht mehr häufig nach dem Pubertätsalter. Erwachsene, welche daran leiden, haben meist auch schon in der Jugend sie durchgemacht.

Auch diese Augenkrankheit befällt mit Vorliebe die schlecht oder unzweckmässig genährten, unsauber gehaltenen Kinder der armen Leute. Ausser den nässenden Ekzemen finden wir bei ihnen oft noch Drüsenschwellungen am Unterkiefer und Hals, chronischen Schnupfen, der oft von Ekzem der Nasenschleimhaut herrührt und zu weiterem Ekzem an der Oberlippe führt, so dass diese, wie die Nase bei langer Dauer des Prozesses unförmlich anschwellen und zusammen mit dem oft gedunsenen, schwammigen Aussehen der Kinder ein charakteristisches Bild schaffen. Da sehr oft auch die Hornhaut in gleicher Zeit entzündet ist, wodurch Tränen entsteht, erkrankt durch diese Benetzung auch die Umgebung des Auges an Ekzem. Das Hornhautekzem veranlasst ferner Lidkrampf und Lichtscheu, so dass die Kinder die oft schmutzigen Hände vor die Augen halten, das Gesicht in die Bettkissen hineindrücken und durch all das neuem Ekzem Vorschub leisten.

Obschon das Ekzem der Bindehaut und der Hornhaut insofern zusammengehören, als es an beiden oft zugleich, oft nacheinander auftritt, ist es ratsam, die genauere Betrachtung der beiden Lokalisationen zunächst gesondert vorzunehmen, weil die Prognose und Behandlung beider ganz verschieden ist.

Das Bindehautekzem verursacht, wie schon die äussere Betrachtung des Patienten ergibt, viel weniger Reizerscheinungen und Beschwerden, es wäre denn, dass die Effloreszenzen in sehr grosser Zahl vorhanden sind. In der Regel kann der Kranke aber das affizierte Auge, das wenig oder gar nicht tränt und wenig Lichtscheu hat, ordentlich öffnen. Sind stärkere Reizerscheinungen vorhanden, so muss man immer genau die Cornea auf die Anwesenheit von Ekzem untersuchen.

Tab. 17. Bindehautekzem nebst starkem Ekzem des Gesichts. Die 15jährige, schlecht genährte Fabrikarbeiterin von etwas gedunsenem Aussehen leidet an chronischem Schnupfen, Ekzem der Nase und des Gesichts und an ekzematösem Katarrh beider Augen mit ziemlich viel Sekret. Am nasalen Cornealrand rechts ferner eine Randpustel, die etwas auf die Hornhaut übergreift. Links eine isolierte Pustel der Conjunctiva bulbi temporal von der Hornhaut, an deren Rand ausserdem feine Ekzemeruptionen vorhanden (im Bild nicht sichtbar). Behandlung des Ekzems im Gesicht, Pinselung der Bindehaut mit argent. nitr. Später Calomel. Schwitzkur. Erst nach zweimonatlicher Behandlung in der Klinik trat nach mehrfachen Rezidiven vollständige Heilung ohne Schädigung der Augen ein.

Mit Vorliebe befällt der Prozess die Pericornealzone des Auges, speziell den Limbus conjunctivae, also die Grenze der Bindehaut gegen die Hornhaut. Die hier aufschiessenden „Randpusteln" (Tab. 17 r. Auge, Tab. 18a) bilden die häufigste Aeusserung der Krankheit an Bindehaut und Hornhaut. Die der Cornea benachbarten Teile der Bindehaut erkranken um so weniger an Ekzem, je weiter sie von der Cornea abliegen. Gar nicht von ihm befallen werden die Uebergangsfalten und die Conjunctiva der Lider. Hier sehen wir bloss allenfalls begleitenden Katarrh auftreten.

Ebenso wie der Sitz der Ekzempusteln variiert auch ihre Grösse, die um so beträchtlicher (3—4 mm) zu sein pflegt, je weniger zahlreich sie sind. Meist herrscht die Grösse von 1—2 mm vor. Allein es gibt auch Eruptionen, wo wir fast bloss ganz kleine Effloreszenzen auftreten sehen, die nur bei genauer Betrachtung mit Berücksichtigung der Spiegelungsverhältnisse als kleine Erhebungen wahrgenommen werden und so aussehen, als ob Glassand über die Bindehaut (und Hornhaut) ausgestreut wäre. Da jede Pustel, ob gross oder klein, von einem geröteten Hofe umgeben ist, ruft diese kleine, in grosser Zahl auftretende Form eine lebhafte Rötung hervor und zugleich Schwellung beträchtlichen Grades, so dass, da sich bei dieser Form bald die Erscheinungen von Katarrh einstellen, die Bezeichnung ekzematöser Katarrh hier ganz besonders am Platze ist. Da die Schwellung auch die Lider befallen und das Bild starker

Entzündung hervorrufen kann, spricht man in diesen Fällen auch von Schwellungskatarrh. Der ekzematöse Katarrh kann übrigens auch die Eruption einer mässigen Zahl mittelgrosser Pusteln begleiten.

Charakteristisch für die Ekzempustel oder Phlyctäne ist ihre kreisrunde Form. Betrachten wir eine grössere derselben genauer (Tab. 17 und 18 a), so bemerken wir, dass sie, wenn frisch, einen kleinen grauroten Hügel bildet, über den das Epithel glatt hinwegzieht. Sie ist von lebhafter Konjunktivalinjektion umgeben. Schon am nächsten Tage hat gewöhnlich die kleine Erhebung ihre Kuppe eingebüsst, indem dort ein kleiner Substanzverlust von graulich-weisser Färbung und runder Begrenzung sich zeigt. Dieser wird nun rasch grösser, indem die Erhebung sich gleichsam abschleift. Bei grösseren Pusteln können wir deshalb ein rundes Geschwürchen sehen, das etwas höher liegt als die Ebene der Bindehaut. Bald aber führt der weitere Zerfall des Gebildes zu völliger Abflachung der erkrankten Stelle, und indem nun auch die Rötungszone drum herum sich zusammenzieht, heilt der flache Substanzverlust aus und bedeckt sich wieder mit Epithel. In 8—14 Tagen pflegen auch grössere Pusteln geheilt zu sein. Nie greift die Pustel das Skleralgewebe an.

Sehr oft wird von dem Prozess auch die Cornea befallen, teils allein, teils zugleich mit der Bindehaut oder so, dass an einem Auge bloss die Hornhaut, am anderen bloss die Bindehaut zeitweise befallen ist. Je zahlreicher die Ekzemefflorescenzen aufschiessen, um so eher wird die Hornhaut mitergriffen, namentlich auch durch die kleinen sandkorngrossen Erhebungen.

Charakteristisch ist ferner für das Ekzem auch des Auges das schubweise Auftreten in häufigen Rezidiven, so dass oft ältere und neuere Eruptionen nebeneinander vorkommen oder ältere Narben der Hornhaut am einen oder anderen Auge einen bereits längere Zeit vorher stattgehabten Krankheitsanfall klarmachen.

Die so wichtige Mitbeteiligung der Hornhaut findet entweder in der Weise statt, dass unabhängig vom Kon-

Tab. 18 a. Ekzem-Randpustel bei einem 12jährigen skrophulösen Knaben, 3 Tage nach Beginn der Erkrankung.
— b. Karzinom der Bindehaut und Hornhaut. Der 36jährige Mann bemerkte seit 3 Jahren das langsame schmerzlose Wachsen der Geschwulst, die erst in letzter Zeit Stechen, Jucken und Sehstörung verursachte. Der Tumor ist auf Druck nicht empfindlich. Die angrenzende Hornhaut ist trüb, rauh, uneben und verdickt, die übrige Hornhaut ebenfalls trüb und stark vaskularisiert, so dass der Einblick ins Auge unmöglich und das Sehen auf Wahrnehmung von Handbewegungen in nächster Nähe herabgesetzt ist. Enukleation. Die Untersuchung ergibt, dass die Hornhaut schon stark karzinomatös erkrankt ist und dass der Tumor auch die Sklera schon durchwuchert hat.

---

junktivalprozess Pusteln auch auf der Cornea aufschiessen oder dass das Randekzem der Conjunctiva die Cornea in Mitleidenschaft zieht. Letzteres geschieht 1. in der Form der später bei den Hornhauterkrankungen zu besprechenden einfachen Randirritation, 2. des trichterförmigen Geschwürs, 3. der büschelförmigen Keratitis, 4. des ekzematösen Randpannus und 5. des Randgeschwüres (ulcus annulare).

Wie schon der äussere Anblick des Patienten lehrt, ist das Konjunktivalekzem mit geringen Beschwerden verbunden. Immerhin führt ein stechender Schmerz im Eruptionsstadium, dann das Gefühl, einen Fremdkörper im Auge zu haben, oft auch das Zukleben am Morgen den Patienten in der Regel zum Arzt.

Dieser hat bezüglich der Diagnose keine Schwierigkeiten zu überwinden, wenn er weiss, dass das Ekzem mit Vorliebe jugendliche Personen befällt, das Karzinom dagegen, das im Anfang einer Ekzempustel ähnlich sehen kann und mit Vorliebe gerade auch am Cornealrande auftritt, nur bei älteren Leuten vorkommt. Ferner pflegt ein durchgreifender Unterschied sich dadurch kund zu geben, dass die Karzinomwucherung nicht den geschilderten raschen Zerfall durchmacht, welche der Ekzempustel ein nur kurzes Dasein gestattet, sondern höchstens nach längerem Bestand erst anfängt zu zerfallen, wobei die ganze Neubildung den Charakter eines mehr soliden Gebildes nicht verleugnet. Leider sah ich aber doch schon einige Male beginnende Kar-

a.

b.

zinombildung, die vom Hausarzt längere Zeit als Ekzem betrachtet und behandelt wurde, wodurch kostbare Zeit verloren ging und der Irrtum zu einem verhängnisvollen wurde.

Die frische Skleritis, welche zu einzelnen 3—5 mm grossen, rundlichen, flachen Erhebungen führt, kann auch mit Ekzem verwechselt werden. Während bei der älteren Skleritis die schiefrige Verfärbung der früher schon krank gewesenen Lederhaut uns den Weg weist, muss beim frischen Skleritisherd festgestellt werden, dass seine Kuppe intakt, von normalem Epithel bedeckt ist und bleibt. Ferner pflegt der Skleritisherd eine mehr bläuliche Rötung aufzuweisen, während die Ekzempustel mehr oberflächliche, konjunktivale Rötung in ihrer Umgebung veranlasst. Der Skleritis-Buckel verursacht ferner in der Regel viel stärkere Beschwerden, sowohl spontan als namentlich auf Druck. Mit Frühjahrskatarrh kann das Randekzem der Bindehaut nur bei oberflächlicher Betrachtung verwechselt werden. Denn bei jenem zerfällt die Neubildung an ihrer höchsten Erhebung nicht. In allen diagnostisch zweifelhaften Fällen muss man sich immer daran erinnern, dass die Einzeleruption und ihr Zerfall stets annähernd kreisrunde Form haben.

Prognostisch können wir daran festhalten, dass reines Konjunktivalekzem, ob die Pusteln gross oder klein seien, stets eine ungefährliche Erkrankung ist, die bloss dadurch schliesslich unangenehm wird, dass sie sich längere Zeit hinziehen kann. Sie gewinnt aber deshalb jederzeit eine gewisse Bedeutung, weil sie die Debilität oder Skrophulose des Patienten anzeigt und die Möglichkeit eröffnet, dass unversehens auch die Cornea erkranken kann, wodurch sofort die Affektion ernster und für das Sehen eventuell bedrohlich wird.

Die Behandlung des Konjunktivalekzems ist einfach genug: nichts zu tun wäre erlaubt, Calomeleinstreuung aber ist besser, weil sie die Heilung beschleunigt und namentlich auch deshalb, weil längerer Fortgebrauch dieser Medikation entschieden eine gründ-

lichere Heilung schafft, d. h. Rezidive weniger aufkommen lässt. Man setze zu dem Zweck, wenn immer möglich, die Inspersionen noch 14 Tage lang nach der Heilung fort.

Bei der Calomelbehandlung hält man sich am besten an folgende Erfahrungstatsachen: sie ist nur dann am Platze, wenn keine frische Cornealerkrankung vorliegt, überhaupt, wenn kein starker Reizzustand vorhanden ist, so dass ich sie auch bei Schwellungskatarrh nicht empfehle. Das Calomel muss nicht nur vollständig rein, sondern auch möglichst fein sein. Die Einstreuung mittelst eines langhaarigen Pinsels, der zuerst etwas ausgeklopft wird, geschieht am besten täglich zur selben Stunde und nur in geringer Menge, entweder direkt auf die Pustel oder auf die untere Uebergangsfalte. Wenn der betreffende Patient zur selben Zeit Jod in grösserer Dosis innerlich nimmt, so darf nicht zugleich Calomel eingestreut werden, sonst verursacht dies starke Verätzung der Bindehaut. Auf dieser wird nämlich gerade so wie auf der Schleimhaut der Nase etc. Jod ausgeschieden (daher der Jodkatarrh der Bindehaut, Nase etc.). Mit diesem verbindet sich das Calomel zu Quecksilberjodür und -jodid, zwei Stoffe, die stark ätzende Wirkung haben. Ich sah von solchem Zusammentreffen schon Aetzschorfe entstehen, die aussahen, als wäre die Bindehaut weitherum diphteritisch.

Ist bei Konjunktivalekzem stärkerer Katarrh vorhanden, so wird die Bindehaut der Lider am besten mit argent. nitr. 1—2 % bepinselt und Calomel erst angewendet, wenn das Sekret beseitigt ist. Ist der Katarrh mit starker Schwellung, Rötung und Reizung verbunden, so ist mit dem argent. nitr. etwas zuzuwarten und mittlerweile mit warmen Bleiwasser-Umschlägen die Reizung zu bekämpfen.

Atropin ist in der Regel bei Konjunktivalekzem vollständig entbehrlich, weil infolge der geringen Beschwerden keine Indikation dafür vorhanden ist.

Immer bei Ekzem am Auge muss der lokalen Behandlung die allgemeine zu Hilfe kommen, welche

auf Fernhaltung der ursächlichen Schädlichkeiten und auf möglichste Kräftigung der ganzen Gesundheit hinzielt. Davon wird beim Cornealekzem noch des näheren die Rede sein.

Als weitere exanthematische Herderkrankungen finden wir an der Bindehaut, wenn auch viel seltener als das Ekzem, den Pemphigus, die Variola, die Vaccine und die Acne und noch seltener sehen wir makulöse und papulöse Syphilide oder die Teilerscheinungen von Pityriasis, Psoriasis, Ichthyosis, Erythema exsudativum multiforme Erythema nodosum etc.

8. Der Pemphigus (v. Tab. 16 a) führt langsam zu dem Zustand, den man früher mit dem Namen „essentielle Schrumpfung der Conjunctiva" bezeichnete; denn es verursacht der Prozess allmählich im Lauf der Jahre eine völlige Verödung des Bindehautsackes, so dass die Lider am Bulbus unbeweglich angeheftet werden und infolge des mangelnden Lidschlages die Hornhaut sich geschwürig und schwielig trübt. Blasen sieht man selten, sondern entsprechend dem zarten Bau der Augen-Mucosa blosse graue, schmierig belegte, des Epithels beraubte Stellen, die dann vernarben, während an anderen Orten neue sich bilden. Hie und da sieht man beim selben Kranken den Prozess auch an der Mundschleimhaut ein ähnliches Bild schaffen oder es verbürgt gleichzeitiger Pemphigus der Cutis die Natur der Konjunktivalerkrankung. Die Prognose ist bedenklich, da wir eine wirksame Therapie nicht kennen.

9. Die Variola wird namentlich durch jene Pusteln verhängnisvoll, welche den unteren Cornealrand umgeben und sekundär leicht Hornhautaffektionen veranlassen, indem von ihnen aus, ähnlich wie von Ekzempusteln, Hornhautzerstörung ausgehen kann, bald in der Form des Randgeschwüres, bald als tiefe, eiterige Infiltration, die zu Perforation und zu Staphylom, zur eiterigen Iridochorioiditis und zur Panophthalmie führen kann. Diese Folgezustände, welche meist erst beobachtet werden, wenn die ursprüngliche Bindehauterkrankung

schon verschwunden ist, verursachen die so häufige Erblindung nach Variola.

Die Vaccine kann bei Ungeimpften oder lange nicht mehr Geimpften von Vaccinepusteln Geimpfter, mit dem jene sich zu schaffen machen, auf die Augen übertragen werden, wo dann eine heftige Entzündung mit starker Schwellung der Lider auftreten kann, namentlich wenn an den Lidrändern und der Lidhaut ebenfalls Pusteln aufschiessen. Auch an den kleinen Pusteln der Bindehaut kann man die charakteristische Delle wahrnehmen. Es kann leichte Narbenbildung folgen. Schädigung tritt aber in der Regel nicht auf und die Cornea hat weniger Neigung zur Erkrankung, falls sie nicht (aus Versehen) mit einer Impflanzette direkt geimpft wird, wovor man sich in acht zu nehmen hat.

10. Die Akne kann am Hornhautrand ähnliche Knötchen hervorrufen wie das Ekzem. Namentlich sieht man aber auf der Hornhaut ihre Effloreszenzen bei Patienten, die stark an Akne rosacea leiden. Es treten dabei starke, graue, etwas erhabene Infiltrate auf, ähnlich denen bei Ekzem, aber dauerhaftere und noch stärkere Trübungen zurücklassend. Ich sah davon bei einer Frau im Laufe der Jahre fast vollständige Trübung beider Hornhäute eintreten.

11. Manchmal sah ich schon bei Skleritis in der Bindehaut des erkrankten Gebietes in mässiger Zahl und in ziemlichem Abstand voneinander 1—2 mm grosse, runde, flache Knötchen auftreten, die von Ekzempusteln sich dadurch unterschieden, dass ihre Umgebung wenig oder gar keine conjunktivale Rötung zeigte und dass sie nicht zerfielen, sondern tage- und wochenlang persistierten, um allmählich wieder zu schwinden. Die mikroskopische Untersuchung ergab eine mässig zellenreiche Anhäufung von jungem Bindegewebe. Welche Beziehung diese Knötchen zum Skleritisprozess haben, ist mir bis jetzt noch nicht klar geworden.

Zu den herdförmigen Entzündungen der Bindehaut gehören ferner die Vertreter der infektiösen Granulationsgeschwülste, von denen in erster Linie zu nennen ist

12. die Tuberkulose. Sie tritt — stets in der chronischen Form — teils zusammen mit Lupus des Gesichtes, teils selbständig auf, immerhin so, dass fast ausnahmslos die Lymphdrüsen, zuerst die vor dem Ohr, dann die am Kieferwinkel, durch Schwellung, hie und da auch durch Verkäsung und Vereiterung die ernste Natur der Erkrankung dartun. Das eine Mal bildet der Prozess eine rein lokale Affektion, d. h. man findet am übrigen Körper des Patienten nichts von Tuberkulose. Das andere Mal bietet der Patient schon andere Zeichen von tuberkulöser Durchseuchung an Gelenken, Lungen, Lymphdrüsen etc. dar. Gelegentlich kann auch der Prozess in der Nase beginnen, sich dem Tränensack mitteilen und dann erst aufs Auge übergehen. Hier bildet er in der Regel zuerst einen mehr oder weniger umfangreichen Herd in der Form einer aus Tuberkelknötchen gebildeten Infiltration der Conjunctiva, bald mehr in der Form eines Knotens, bald mehr flächenhaft. Die tuberkulöse Wucherung ist mehr oder weniger stark in einfaches Granulationsgewebe eingehüllt, das dann zur Vergrösserung des Herdes wesentlich beiträgt und in dem man, wenn man es abträgt, weder Tuberkelknötchen noch Bazillen findet. Diese beiden Bestandteile muss man in der Tiefe der Wucherung aufsuchen und die Bazillen findet man wie bei den anderen Formen der chronischen Tuberkulose nur in sehr geringer Zahl.

Nachdem die Tuberkelwucherung verkäst ist, stellt sich leicht Zerfall ein, so dass dann auf der Bindehaut tuberkulöse Geschwüre sich bilden mit käsigem oder speckigem Grund, umgeben von Granulationswucherungen. Zwischen den bei weiterer Ausbreitung des Prozesses oft mehrfach vorhandenen Geschwüren findet man gelegentlich auch miliare Tuberkelknötchen, ferner aber auch, mit diesen nicht zu verwechseln, sog. Follikel, ähnlich den Trachomkörnern. Bei längerer Dauer des Prozesses erkrankt schliesslich die ganze Lidconjunctiva oben und unten, allmählich geht der Prozess auch auf den Augapfel über und es kann die Cornea durch

immer dicker werdenden Pannus sich vollständig trüben. Da dabei in der Bindehaut stellenweise Vernarbung eintritt, so kann später das Bild dem Trachom sehr ähnlich werden, namentlich wenn der Prozess, was jedoch seltener der Fall, beiderseits auftritt.

Die Beschwerden der Patienten sind in der Regel gering und ihre Stärke hängt zunächst wesentlich von dem die Entzündung begleitenden Katarrh ab. Später geben ebenfalls die Keratitis-Folgen Veranlassung zu stärkeren Klagen.

Für die Diagnose ist namentlich leitend: die Schwellung der Drüse vor dem Ohr, der Zerfall des Gewebes zu Geschwüren mit speckigem Grund, was bei Trachom nicht vorkommt. Unter Umständen, wenn die Tuberkelwucherung sich mehr gegen den Tarsus hin ausbreitet und im Lid einen rundlichen Knoten bildet, kann das Krankheitsbild dem des Chalazions sehr ähnlich werden, so dass sogar Baumgarten, durch einen solchen Fall veranlasst, das Chalazion für eine Tuberkulose hielt. In zweifelhaften Fällen muss Impfung aufs Kaninchen oder Tuberkulin-Einspritzung die Diagnose feststellen, falls nicht der Nachweis der Tuberkelbazillen gelingt.

Die Prognose ist immer ernst, da Rezidive auch bei guter operativer Beseitigung drohen. Immerhin ist bei noch kleinem Herd die Heilung durch gründliche Entfernung der Wucherung möglich, wird aber immer schwieriger, je mehr sich der Prozess in der Schleimhaut und in den Lidern ausbreitet. Ich sah bei zwei jungen männlichen Patienten, die erst spät in meine Behandlung kamen und bei denen ausserdem starke tuberkulöse Disposition vorhanden war, beiderseitige Erblindung eintreten und bei einer jugendlichen weiblichen Patientin erblindete im Lauf der Jahre das eine Auge ganz, das andere beinahe.

Die Behandlung hat die möglichst gründliche operative Entfernung des Erkrankten in erster Linie im Auge zu behalten, wobei zur Unterstützung Jodoform beigezogen werden kann. Nur kommt dieses in der

Regel hier zu wenig mit der eigentlichen Tuberkelwucherung in Kontakt. Ebenso wichtig wie die lokale ist natürlich die Allgemeinbehandlung. Die Tuberkulinbehandlung erfordert langen Fortgebrauch des Mittels und es ist das neue Tuberkulin dem alten vorzuziehen.

Von den Granulationsgeschwülsten kommen weiter in Betracht des Syphilom und die Lepra. Diese setzt gelbliche, durchscheinende, gefässarme Knoten in der Nähe des Hornhautrandes, die auch in die unterliegende Sklera hineingreifen und sich ferner auf die Cornea erstrecken können. Durch Zerfall der Knoten entstehen starke Verwüstungen. Dazu kommt, dass auch in der Iris Lepraknoten auftreten unter der Erscheinung von Iritis und Cyclitis, die gleichfalls das Auge schädigen.

II. Die Verletzungen der Bindehaut.

Häufig finden wir 1. Fremdköper im Bindehautsack, namentlich (kleine) auf der Innenseite des oberen Lides nahe dem Lidrande liegend, aber gelegentlich, auch (grosse) in der oberen Uebergangsfalte, wo sie längere Zeit liegen bleiben, Granulationswucherungen um sich herum und katarrhalische Sekretion veranlassen können. Man muss dann die obere Uebergangsfalte — wenn nötig nach Cocainisierung — vermittelst der auf S. 9 geschilderten Methode herauswälzen oder, falls dies nicht gelingt, mit einer Sonde hinter dem Lid hinaufgehen und den oberen Fornix damit säubern. Hie und da sieht man auch besonders bei der landwirtschaftlichen Bevölkerung gelegentlich eine Samenschuppe (Tab. 15 a) oder einen ähnlich aussehenden Insektenflügel resp. Flügeldecken kleiner Käfer (z. B. von Scaphisoma) am Cornealrand liegen und zwar mit der Konkavität gegen das Auge gerichtet, wodurch sich das Gebilde stark festheftet, so dass es wochenlang liegen bleiben, zu Gefässneubildung in der Hornhaut, ja zu Granulationswucherung rings herum führen kann. Gelegentlich liegt eine solche Schuppe auch ganz auf der Hornhaut.

Sehr oft sehen wir 2. Blutaustritte unter die Bindehaut — Hyphaema conjunctivae — (Tab. 12 b), sei es infolge von Verletzung (Kratz-, Schnittwunden etc.), sei es infolge starker Rückstauung des Blutes, besonders bei Keuchhusten, oder auch bei gewöhnlichem Husten älterer Leute, bei denen die Gefässe schon brüchig geworden. Das Hyphäma conjunctivae kommt namentlich bei solchen älteren Leuten vor, die infolge allgemeiner Arteriosklerose mit oder ohne Schrumpfniere früher oder später an Hirnapoplexie zugrunde gehen. Die Conjunctivalblutungen haben also eine wichtige symptomatologische Bedeutung.

Bindehautwunden müssen so rasch als möglich durch die Naht vereinigt werden.

3. Verbrennungen durch flüssiges Blei oder Eisen, heisse Asche etc. und Verätzungen durch Säuren, alkalische Laugen, besonders aber ungelöschten und gelöschten Kalk (Mörtel) kommen nicht selten zur Behandlung. Sie verursachen in der Regel starke Schädigungen im unteren Konjunktivalsack und am unteren Teil der Hornhaut (Tab. 19). Die verschorften Stellen sehen frisch infolge der Nekrose des Gewebes weisslich-grau oder bläulich-weiss aus und sind umgeben von lebhaft geröteter und geschwellter, manchmal mit kleinen Blutungen durchsetzter Schleimhaut. In der Hornhaut veranlasst diese Art Verletzung ebenfalls grauweisse Stellen, die bald das Epithel abstossen (Tab. 19 b) und zu mehr oder weniger tiefen Geschwüren Veranlassung geben, denen entsprechende narbige Trübungen folgen, so dass das Sehen, wenn der zentrale Teil der Cornea betroffen ist, stark gefährdet wird. Auch die Konjunktivalnekrose hinterlässt schliesslich eine bindegewebige Narbe, die schrumpft, so dass Verkürzung der Bindehaut, Verkleinerung des Bindehautsackes und Verwachsung der Lider mit dem Augapfel (Symblepharon) die Folge sein können.

Nach Verätzungen, welche die Cornea mitbetroffen haben, heilen deren Substanzverluste manchmal in der

Weise, dass die Bindehaut zur Deckung herbeigezogen wird und ein Pseudo-Pterygium entsteht.

Die Kalkverätzungen haben sehr oft tiefere Schädigung zur Folge, als man auf den ersten Blick glaubt, und müssen sorgfältig behandelt werden. Es muss namentlich so rasch als möglich eine gründliche Reinigung der Augen, in welche ungelöschter oder gelöschter Kalk oder Mörtel etc. gelangte, vorgenommen werden, damit die Kalkpartikel nicht weiter ihre ätzende Wirkung entfalten können. Zu dieser Reinigung darf eine reichliche Menge frischen Wassers benützt werden, im Gegensatz zu der früheren Anschauung, dass Wasseranwendung die Sachlage verschlimmere.

Bei Verätzungen durch Säuren und Alkalien benützt man zum Reinigen Stoffe, welche zugleich neutralisierend wirken. Zur nachherigen Linderung der Beschwerden und möglichster Einhüllung des verätzten Gewebes ist Atropin-Vaselin zu 1 % dienlich, das auch einigermassen die Verklebung der Lider mit dem Bulbus erschwert. Doch lässt sich diese Verwachsung oft mit keinem Mittel hintanhalten und erfordert später die operative Beseitigung oder Verminderung des Symblepharon.

III. Das Flügelfell, Pterygium

wird durch eine dreieckige Konjunktivalfalte gebildet, welche nasal oder temporal sich im Laufe von Monaten oder Jahren auf die Hornhaut hinaufschiebt (Tab. 16 b und 28 a) und schliesslich das Pupillargebiet erreichen und überziehen kann, so dass im letzteren Falle bleibende Sehstörung die Folge ist. Denn da, wo das Pterygium der Cornea anhaftet, erfährt diese eine bleibende oberflächliche Trübung.

Das Pterygium entwickelt sich aus dem Lidspaltenfleck, einem gelben, etwas erhabenen Fleck, der nasal oder temporal von der Hornhaut, häufiger bei älteren als bei jungen Leuten, sich gar nicht selten vorfindet, namentlich aber bei solchen, welche sich viel dem Wind und Staub aussetzen müssen. Die gelbe

Tab. 19a. Kalkverätzung der Bindehaut und Hornhaut, frisch. Dem 13jährigen Knaben explodierte gestern Abend eine Flasche, in die er ungelöschten Kalk und Wasser füllte. Rechts an der Haut der Lider kleine Kratzstellen (offenbar von den Glassplittern). Die Bindehaut des oberen und unteren Lides stark verschorft, ebenso die Conjunctiva bulbi unterhalb der Hornhaut, wie auch diese selbst in ihrem unteren Teil, so dass sie dort matt, blauweiss. Heilung befriedigend mit fast normaler Sehschärfe, aber ziemlich dichter Narbentrübung am unteren Cornealrand und etwas narbiger Verkürzung der Bindehaut in der unteren Uebergangsfalte.

— b. Kalkverätzung der Binde- und Hornhaut, älter. Vor 7 Tagen war dem 18jährigen Maurer etwas Kalk, der seit 2 Tagen gelöscht war, beim Anrühren von Mörtel ins linke Auge gespritzt. Das Bild zeigt den Aetzschorf der Bindehaut schon in Abstossung begriffen und an der Cornea einen der verätzten Stelle entsprechenden Epithelverlust, von einem grauen Rand umsäumt. In der Mitte der Epithelabstossung sieht man einen runden Defekt der Cornealsubstanz. Die Verletzung heilte mit geringer Narbenbildung und guter Sehschärfe.

Färbung des Lidspaltenflecks, welche ihm den Namen Pinguecula verschaffte, rührt nicht von Fett her, sondern von hyaliner Degeneration zugleich mit starker Neubildung von elastischen Fasern. Das mechanische Moment, welches die Pinguecula und die sie umgebende Bindehaut auf die Cornea hinaufzieht, ist noch nicht ganz klar.

Man unterscheidet progressive und stationäre Pterygien. Die letzteren haben eine ganz flache, sehnige Spitze, sind nicht gerötet, glatt, dünn und verursachen wenig Beschwerden. Das progredierende Pterygium ist succulent, gerötet, die Spitze oder der ganze zentrale Saum ist geschwellt und graulich-rot. Grosse Pterygien verraten den Zug, welchen sie auf die Bindehaut ausüben, dadurch, dass sie die halbmondförmige Falte neben der Karunkel glatt ziehen (Tab. 16 b).

Die Folgen des Pterygiums sind: Bindehautkatarrh und seine Beschwerden, Entstellung, schliesslich Sehstörung durch Bedeckung der Pupille oder auch durch Doppelsehen infolge von Beweglichkeitsbeschränkung des Bulbus.

a

b

Die Behandlung muss eine operative sein (Kauterisationen führen in der Regel nicht zum Ziel) und in sauberer Abtragung bestehen, die zugleich eine Rücklagerung der Bindehaut zur Folge hat. Auch die regelrechte operative Beseitigung schützt übrigens nicht vor einem Rezidiv.

IV. Die Geschwülste der Bindehaut.

a) Die häufigste der gutartigen Neubildungen der Conjunctiva ist die Dermoidgeschwulst (Tab. 9b und c). Sie zieht sich meistens auch noch auf die Hornhaut hinauf und zwar oft stärker als in den beiden abgebildeten Fällen. Diese stets angeborene Geschwulst, die später durch langsames Wachstum dem Besitzer namentlich durch Entstellung beschwerlich wird und gewöhnlich am äusseren oder unteren Kornealrand vorkommt, ist nichts anderes als ein verirrtes Stück Cutis, besitzt ganz den Bau dieser und enthält demgemäss an der Oberfläche feinere und gröbere Haare, Talg- und Schweissdrüsen. Sie ist hie und da von Missbildungen (Spalte im Lid oder in der Iris etc.) begleitet.

Das Lipodermoid und das Lipoma subconjunctivale findet sich als kleinere oder grössere flache, angeborene, hie und da langsam wachsende Geschwulst unter der Conjunctiva bulbi meist nach oben vom inneren Augenwinkel und häufig bloss sichtbar, wenn das obere Lid nach aussen-oben gezogen wird. Das Lipom schimmert gelblich durch die Bindehaut hindurch. Beim Lipodermoid ist die bedeckende Conjunctiva cutisähnlich. Entstellung oder Reizung können zu operativer Entfernung Veranlassung geben, die bloss teilweise, so weit nötig, zu geschehen hat.

Einfache Polypen (kleine Fibrome) sind selten und sitzen mit Vorliebe im inneren Winkel. Ebenda sieht man auch gelegentlich das Papillom.

b) Von den bösartigen Geschwülsten sind namentlich das Karzinom (Epitheliom) und das Sarkom zu nennen. Sie nehmen beide ihren Ursprung

mit Vorliebe am Hornhautrand. Das Epitheliom bildet anfänglich eine unscheinbare, nicht pigmentierte, flache, einer Ekzempustel manchmal ähnliche Erhebung, die längere Zeit sowohl in Conjunctiva als Cornea oberflächlich bleiben, nach und nach aber auch einen grösseren Knoten bilden kann (Tab. 18 b), der bald tiefer ins Gewebe eindringt. Während das Karzinom breit aufsitzt und sich zunächst namentlich der Fläche nach ausbreitet, wächst das Sarkom gewöhnlich rascher in die Höhe und überwallt dabei pilzförmig seinen Standort, so dass es die Cornea manchmal nur überlagert, ohne ihn ihr zu wuchern. Meistens ist diese Geschwulst pigmentiert.

Beide Geschwülste sind sehr bösartig, namentlich das Sarkom, so dass eine möglichst frühzeitige, vollständige Exstirpation nicht nur im Interesse des befallenen Auges sondern auch zum Zweck der Erhaltung des Lebens vorzunehmen ist. Ist die Geschwulst schon tiefer in die Gewebe des Auges eingedrungen, so muss mit ihr auch das Auge entfernt werden.

Die Krankheiten der Hornhaut.

A. Konfluierende Entzündungen.

1. Die Keratitis parenchymatosa (s. interstitialis s. diffusa).

Diese, wenn auch nicht der Häufigkeit, doch ihrer Bedeutung nach sehr wichtige Hornhauterkrankung befällt fast immer (90 %) Kinder im Alter von 5—16 Jahren.

Da der Gang der Erkrankung nicht besser geschildert werden kann, als Horner[1]) es tat, seien hier seine Worte wiedergegeben. Bei diesen Kindern „schleicht mit sehr leichter Injektion des pericornealen Gefässnetzes eine lichtgraue Trübung in die Peripherie der Hornhaut hinein; sie beschlägt zuerst eine begrenzte Randpartie, bald folgen andere Teile des Umfanges der Cornea, die Trübung nähert sich zungenförmig (vgl. Tab. 30c) dem Zentrum, die einzelnen Immigrationsflächen konfluieren, und während das Zentrum noch frei ist, sehen wir die ganze Randzone trüb. Oeffnen wir die oft krampfhaft zusammengezogenen Lider, so beobachten wir eine matte Oberfläche der Cornea, das Epithel erscheint wie behaucht, gestichelt (sehr selten sehen wir es blasenförmig abgehoben), ganz so wie wir es bei erhöhtem Druck im Auge sehen, bei seitlicher Beleuchtung treten aber streifen- und netzförmige Trübungen in den tieferen Schichten der Cornea hervor. Allmählich wandert nun die Trübung von allen Seiten dem Zentrum zu, drängt sich zusammen, gewinnt hier immer mehr Dichtigkeit, so dass die Sehstörung eine maximale wird; mit dieser zentripetalen Wanderung geht aber die Aufhellung des Randsaumes Hand in Hand. Allmählich ändert sich auch die zentrale Trübung, sie

[1]) Fr. Horner, „Die Krankheiten des Auges im Kindesalter". Gerhardts Handb. d. Kinderkrankheiten. 5Bd. II. Abt. p. 320.

lockert sich, zerfällt, zeigt Lücken von grösserer Durchsichtigkeit zwischen den grauen Stellen. Sehr verschieden ist das Verhalten der Gefässe bei diesem Wanderungsprozess. Bald geht die Wanderung bis ins Zentrum ohne pathologische Vaskularisation der Cornea, bald finden sich nur wenig spärliche Gefässe in tiefen Schichten derselben und zwar meistens erst, nachdem die Zentrumstrübung einige Zeit Bestand hatte. Allein in einigen selteneren Fällen begleitet eine höchst charakteristische Gefässbildung die Wanderung aus der Sklera in die Cornea hinein. Kurze, zentral in scharfer Linie aufhörende, dicht aneinander gedrängte Gefässe engen, die Trübung vor sich herschiebend, das Hornhautareal gewissermassen ein. Oft liegen sie so dicht aneinander, dass sie fast den Eindruck einer Blutfläche machen."

„Mit dem zentripetalen Wanderungsprozess und dem Zerfall der zentralen Trübung ist jedoch die Hornhautaffektion nicht immer abgeschlossen; bald in spärlicher, bald in reichlicher Zahl findet man grauliche, ungenau konturierte Flecken und Wolken in den mittleren und unteren Schichten der Cornea, und indem auch die zentralen Partien jene Lockerungen zeigen, gewinnt die ganze Cornea ein fleckiges Aussehen. Dieses sekundäre Stadium ist zuweilen als primäres aufgefasst und die Hornhauterkrankung als Keratitis punctata beschrieben worden; nur allzu oft sehen wir die Patienten erst, nachdem die zentripetale Wanderung beendigt ist, und daraus erklärt sich leicht jener Irrtum."

„Derselbe wurde dadurch unterstützt, dass die Komplikation mit Iritis durch die davon abhängigen Beschläge der Hinterwand der Hornhaut und endlich die nicht selten folgenden sekundären Veränderungen der vor den Beschlägen liegenden Hornhautteile den Charakter punktförmiger Trübung vermehrte. Ungefähr 30 % der Fälle von K. interstitialis sind schon früh von Beteiligung der tieferen Gebilde des Auges begleitet, eine grössere Zahl zeigt erst im späteren Verlauf diese Komplikation. Meistens trägt die Iritis den Charakter der Iritis serosa mit starken Beschlägen der Hinter-

wand der Cornea und des Ligamentum pectinatum; geringer Pupillarexsudation und wechselnden Druckerscheinungen, vorwiegend Minus-Tension. Wie die Irtis serosa selbst eine Uveitis ist, so können wir auch bei der K. int. diff. nach Aufhellung des Corneazentrums häufig genug die Glaskörperopacitäten, die äquatorialen Herde von Chorioiditis, die uveale Neuritis nachweisen, wir finden Polar- und hintere Kortikalkatarakt — alles

Fig. F.

Fig. F. Frontalschnitt (parallel zur Oberfläche) aus einer mässig stark entzündeten Hornhaut. Ausser den Cornealzellen (C) oder Hornhautkörperchen sieht man zwischen den sich überkreuzenden Hornhautfibrillen teils runde, teils langgestreckte eingewanderte Leukocythen (E), welche eine nicht sehr dichte entzündliche Infiltration bilden (K) Zerfallende Kerne von Eiterkörperchen. (Haematoxylinfärbung.)

Beweise für die Ausbreitung der Krankheit, welche nun nach ihrem auffallendsten und sichtbarsten Symptom Keratitis diffusa genannt wird, recht oft aber eine Ophthalmia totalis ist."

„In der Regel erkranken beide Augen, nicht etwa gleichzeitig, sondern durch Tage, Wochen und Monate geschieden; ich habe in 80% die Erkrankung beider Augen konstatieren können, obgleich ja selbstverständlich die Patienten oft genug die Erkrankung des zweiten Auges als Beweis unwirksamer Behandlung betrachten und anderswo Hilfe suchen. Es ist als Regel zu empfehlen, die Affektion des zweiten Auges als höchst wahrscheinlich vorauszusagen und ebenso auf die sehr lange Dauer

Tab. 20. Herpes zoster ophthalmicus am 6. Tag der Erkrankung. Der 48jährige, sonst gesunde Mann, erkrankte 6 Tage vor der Anfertigung des Bildes mit etwas Schmerz und Fremdkörpergefühl im linken Auge. Am folgenden Tag leichtes Frösteln, Unwohlsein, Mattigkeit, legte sich ins Bett. Am Morgen darauf beim Erwachen hatte er Ausschlag und Blattern an Stirn und Nase mit Gefühl von Brennen. Nun war auch das linke Auge heftig entzündet, auch konnte er mit demselben nicht mehr deutlich sehen. Der Arzt verordnete Bleiwasserumschläge (was wegen der Cornealerkrankung fehlerhaft war). Die Trübung des Sehens habe dann noch zugenommen. Bei der Aufnahme in die Klinik sind die Blasen, wie das Bild zeigt, schon zu Krusten eingetrocknet. Die Lider sind etwas ödematös, die Bindehaut lebhaft gerötet und geschwellt, sezernierend, die Hornhaut bis beinahe an den Rand hinaus von Epithel entblösst, wo dieses vorhanden, ist es grauweiss getrübt. Die Kornealsubstanz zeigt auch diffuse Trübung, so dass die mittelweite Pupille fast nicht sichtbar ist. Die Sensibilität zeigt sich im Bereich des ersten Trigeminusastes leicht vermindert, an der Hornhaut aufgehoben mit Ausnahme der Randpartie, wo noch etwas Empfindlichkeit besteht. Unter Schlussverband vermindert sich binnen 14 Tagen der Epithelverlust der Hornhaut langsam und die Hornhaut hellt sich etwas auf. Bei der Entlassung, 6 Wochen nach Beginn der Erkrankung, ist aber ihre Empfindlichkeit noch grösstenteils fehlend, die Oberfläche uneben aber spiegelnd, die Substanz durch Maculae diffus und fleckig getrübt, so dass die Pupille kaum sichtbar. Hier erkrankte die Hornhaut primär, zugleich mit der Haut.

---

der Krankheit aufmerksam zu machen. Nur in besonders günstigen Fällen läuft die Krankheit in 6—8 Wochen ab, die sekundären wolkigen Trübungen, die iritischen Komplikationen und ihre Folgen bedingen eine Monate und Jahre anhaltende Dauer. Aber selbst nach längeren Zeiten der Ruhe folgen erneute Schübe: die Keratitis rezidiviert. Nur selten tragen diese Rezidive ganz den ursprünglichen Charakter, vor allem zeigen sie oft eine neue stärkere Beteiligung der Sklera, eine wirkliche Skleritis, dann ist die Corneatrübung keine allseitige, sondern mehr eine stellenweise, fleckige, wolkige und eine unregelmässige Vaskularisation in oberflächlichen und tieferen Schichten gewöhnlich."

Ganz verschieden ist der Endausgang der Erkrankung in bezug auf die zurückbleibenden Maculae corneae. Das eine Mal hellt sich die Hornhaut vollständig wieder

auf, auch wenn sie in hohem Grade getrübt war, in anderen Fällen, namentlich wenn öfter Rezidive eintraten, restieren mit Vorliebe im Zentrum wolkige, feine Trübungen, die das Sehen für immer stören. Fast in allen Fällen bleiben ferner in der Hornhaut nach dieser

Fig. G. Hutchinson'sche Zähne.

Entzündung feine Gefässe zurück, die wegen ihrer Feinheit in der Regel mit der Lupe und seitlichem Licht oder mit dem Lupenspiegel im durchfallenden Licht aufgesucht werden müssen. Wegen ihres mehr gestreckten Verlaufes hat man sie mit Besenreis verglichen. Man kann sie noch 20 Jahre nach Ablauf der Entzündung

auffinden. Sie bilden deshalb unter Umständen ein gewichtiges Merkmal der hereditären Lues.

Denn ätiologisch lässt sich in $^2/_3$ der Fälle von Kerat. parench., wie sie eben geschildert wurde, angeborene Syphilis nachweisen, zu welchem Zweck man die Zeichen dieser beachten muss, nämlich: flacher Oberkiefer, eingesunkene Nase, Narben von Rhagaden an den Mundwinkeln, Hutchinson'sche Zähne, die

Fig. H. Hutchinson'sche Zähne.

sich dadurch charakterisieren, dass sie bei gutem Schmelzüberzug und oft ganz zierlichem Aussehen eher klein sind, so dass die Lücken, namentlich zwischen den Schneidezähnen, weit erscheinen. Es sind ferner die oberen Schneidezähne, namentlich die beiden mittleren, von vorn betrachtet, keilförmig, gegen die Schneidefläche schmaler werdend und haben an dieser oft eine kleine, rundliche Auskerbung. Massgebend hiefür sind nur die zweiten Zähne, nicht die Milchzähne.

Nicht zu verwechseln mit den Hutchinson'schen Zähnen sind die rachitischen die sich dadurch kennzeichnen, dass sie unvollkommen und unregelmässig

mit Schmelz bedeckt sind, so dass teils in Querfurchen, theils in Löchern des Schmelzes das gelbe Zahnbein bloss liegt und bald missfarbig und kariös wird, so dass sich diese hässlichen Zähne meist bald abnützen und oft nur noch in kurzen Stummeln aus dem Zahnfleisch herausschauen.

Ferner beobachtet man geschwürige Affektionen des Gaumens oder ihre strahligen Narben, Defekte am Gaumensegel, oder es ist dieses an die Pharynxwand angeheftet. Taubheit ist gar nicht selten, namentlich in den späteren Stadien der Krankheit. Wichtig ist ferner die Schwellung der Cervicaldrüsen, die Verdickung der Tibiae durch chronische Periostitis, schmerzlose Ergüsse in die Kniegelenke etc. Die Nachfrage ergibt ausserdem, dass oft in der Familie eine grosse Kindersterblichkeit vorhanden war, dass Aborte und faultote Kinder vorkamen.

Nach unserer Erfahrung bei einer grösseren Zahl von Fällen ist die Wassermann-Bruck-Neissersche Blutuntersuchung auf Komplementablenkung sehr zu empfehlen um festzustellen ob eine solche Keratitis parenchymatosa auf angeborener Lues beruht oder nicht. Wo diese Ursache sicher vorlag, war auch in der Regel Wassermann positiv.

Manchmal gelingt es schon in der Heilungsperiode der Keratitis, wenn die Trübung der brechenden Medien nicht zu stark wurde, die feinfleckige Sprenkelung und die hellen oder dunklen, meist rundlichen Fleckchen am Augengrund wahrzunehmen, die ich in meinem Atlas der Ophthalmoskopie Bd. VII dieser Atlanten abgebildet habe und die ich als sichere Zeichen der hereditären Lues betrachte, während in späteren Perioden der Erkrankung dann auch noch gröbere Chorioiditisherde auftreten können, die weniger charakteristisch sind.

Bei der Diagnose kommt oft die Eigentümlichkeit in Betracht, dass die parenchymatöse Keratitis nie zu Geschwürsbildung führt. Denn sie unterscheidet sich dadurch scharf von der ekzematösen Hornhautentzündung. Sehr verhängnisvoll wäre die Verwechslung mit Glaukom,

Tab. 21. Fremdkörper auf der Hornhaut und Dermoidcyste der Orbita. Dem 18jährigen Marmorarbeiter, Italiener, der von einer Entfernung seiner Dermoidcyste nichts wissen will, spritzte gestern beim Steinhauen etwas ins linke Auge und zeigt sich jetzt als kleines braunes Partikelchen mit bräunlichem Hof, temporal von der Hornhautmitte. Die Schwellung oberhalb des linken Tränensackes besteht seit früher Jugend und ist in den letzten Jahren nur wenig gewachsen.

---

das, wenn auch selten, schon im Kindesalter vorkommt. Abgesehen von der matten Oberfläche, die beiden Erkrankungen zukommt, hat die Keratitis eine Trübung zur Folge, die nicht überall gleichmässig ist, während die leichte Trübung der Cornea bei Glaukom anfänglich gleichmässig diffus und in der Regel geringer ist als die bei Keratitis. Die Druckprüfung, eventuell in Narkose, gibt definitive Auskunft.

Die Prognose ist insofern ungünstig, als wir nicht imstande sind, mit unserer Behandlung die Erkrankung zu beseitigen oder die Entzündung des anderen Auges zu verhindern. Dagegen kommt als günstig in Betracht, dass in vielen Fällen das Sehen wieder ganz gut und in den meisten wenigstens noch brauchbar wird.

Die Behandlung muss in erster Linie und in allen Fällen eine kräftigende sein, in zweiter Linie kommen die Jodpräparate milder Form, so dass die Verdauung dabei nicht leidet, in dritter Linie eine vorsichtige Anwendung von Mercur in Betracht, letztere ist aber viel weniger wirksam als bei den Entzündungen der erworbenen Syphilis. Die lokale Behandlung muss sich in der ersten Zeit auf Bekämpfung der Reizerscheinungen durch Atropin und Dunkelbrille beschränken (Verband ist entbehrlich). Später sind warme Umschläge, und wenn sie ertragen werden, ist nach einiger Zeit die gelbe Präcipitatsalbe am Platz. Die letztere aus Hydrarg. oxyd. flav. 0,1—0,2 auf 10,0 ungt. amylo-glycerini oder 0,2—0,5 auf 10,0 Vaselin, sehr gut verteilt, wird alle Tage einmal oder auch bloss alle zwei Tage mit einem Glasstäbchen ins Auge gestrichen und vermittelst des Lides gut verrieben. Sie wird bei dieser Erkrankung oft erst spät

ertragen, kann aber bei langem Fortgebrauch zur Aufhellung der Trübungen wesentlich beitragen.

Nur selten sieht man parenchymatöse Keratitis bei erworbener Lues auftreten, meist zusammen mit Iritis. Hie und da ist sie zu finden bei Rheumatikern, wo sie aber oft nur die Teilerscheinungen einer Skleritis bildet. Es trübt sich dann die dem Skleritisherd benachbarte Cornea oft zungenförmig und es kann dieses getrübte Gebiet ganz oder zum Teil im Lauf längerer Zeit so weiss wie Sklera werden (sklerosierende Keratitis, so dass die Cornea dann ihre runde Begrenzung verliert und durch die Sklera eingeengt erscheint (v. Tab. 33 b).

Bei Tuberkulösen oder Kindern solcher kann man gelegentlich eine K. parench. beobachten, welche der bei hereditärer Lues ähnlich ist, aber nicht den oben geschilderten typischen Verlauf nimmt, sondern in langwieriger Weise unregelmässigwolkige oder aber disseminierte, rundliche Infiltrate setzt. Sie kann sich ebenfalls mit Skleritis und mit Iridocyclitis kombinieren, deren Beschläge auf der Hinterwand der Hornhaut in diesen Fällen recht gross werden können. Für den Nachweis der tuberkulösen Aetiologie der parenchymatösen Keratitis ist die Tuberkulin-Reaktion nützlich.

Auch kleine Verletzungen können ausgebreitete parenchymatöse Infiltrate der Hornhaut verursachen, die sich meist rasch, hie und da aber sehr langsam und nur teilweise wieder verlieren. Deshalb ist es sehr wichtig, auch ganz kleine Kratzwunden und Fremdkörperverletzungen sorgfältig zu behandeln (Schlussverband).

Tiefe Infiltrate diffuser Form können sich auch bei Iridocyclitis bilden.

Bei verschiedenen Formen der diffusen oder parenchymatösen Keratitis bilden sich gelegentlich im Verlauf des Prozesses ringförmige (Vossius) oder auch scheibenförmige (Fuchs) Trübungen im zentralen Teil der Hornhaut.

Tab. 22. Ekzem der Bindehaut und Hornhaut beiderseits sowie des behaarten Kopfes, der Nase und des Mundes. Der 11jährige Junge leidet seit 2 Jahren an Augenentzündung, ist schmächtig, klein, von blassem Aussehen, hat beiderseits Conjunctivitis mit starker Sekretion und namentlich Pannus ekzematosus über beide Hornhäute, die ausserdem mit kleinen und grösseren Pustel-Infiltraten, frischen Pusteln und alten Maculae bedeckt sind. Eine frische Pustel ist links im nasalen Teil der Hornhaut zu sehen und eine bogenförmige Trübung von früherer Wanderpustel rechts im unteren Teil der Cornea. Hautekzem illustriert den Zusammenhang der ganzen Erkrankung.

B. Herdförmige Hornhautentzündung.

Diese Entzündungsform ist viel häufiger als die diffuse und die häufigste derselben ist

2. die ekzematöse Keratitis,

auch phlyctänuläre oder skrophulöse Keratitis genannt. Sie befällt die Hornhaut entweder selbständig oder im Anschluss an Konjunktivalekzem. Die ursächlichen Momente sind ganz dieselben, wie beim Ekzem der Bindehaut.

Die selbständige Erkrankung der Cornea ist bezüglich Grösse und Zahl der Eruptionen ebenso vielgestaltig wie die der Conjunktiva. Immer aber ist auch hier der Einzelherd rund. Während ganz kleine Pustelchen, die eine kleine graue Hervorragung bilden und rasch durch Abscheuerung sich in eine kleine, oberflächliche Delle verwandeln, ohne Gefässbildung und ohne schliessliche merkliche bleibende Trübung in 8—10 Tagen abheilen können, verursachen grössere Effloreszenzen tiefere Substanzverluste mit graulich infiltriertem Grund, die langsamer heilen und in der Regel vaskularisiert werden, indem vom zunächst liegenden Cornealrand her sich einige Gefässe subepithelial zum Geschwür hin bilden. Tritt nun keine Infektion hinzu, so reinigt sich das Ulcus und bedeckt sich zunächst mit Epithel, was daran zu erkennen ist, dass es spiegelt und mit Fluorescein sich nicht mehr färbt, wonach erst unter dieser schützenden Decke sich der Substanzverlust mit neu-

gebildetem Cornealgewebe ausfüllt. Dieses erlangt aber meist nicht mehr die Klarheit der normalen Hornhautsubstanz; es bleibt für immer ein Macula (v. Tab. 24 b), deren runde Form den Ekzemursprung kundgibt. Grosse Pusteln können so tief in das Cornealgewebe hineingreifen, dass Perforation eintritt, nachdem gewöhnlich vorher schon die vordere Kammer durch Trübung ihres Inhaltes und Iritis ihre Mitleidenschaft dargetan hat. Häufiger als zentrale (v. Tab. 25 a) perforieren peripher in der Hornhaut sitzende grosse Pustelgeschwüre, ganz besonders dann, wenn sich eitrige Infektion hinzugesellt. Der Durchbruch eines solchen Geschwüres hat, wie jede grössere Perforation überhaupt, in der Regel Anlagerung oder Einlagerung der Iris (v. Tab. 24 a) und Anheilung oder Einheilung derselben zur Folge. Ist die Durchbruchstelle gross, so kann die Iris durch sie vorfallen (Irisprolaps) und wenn durch sekundäre Infektion sich eine grosse eiterige Infiltration der Cornea bildet, so kann durch Zerfall dieser ganzen erkrankten Hornhautpartie ein so grosser Substanzverlust entstehen, dass nachher eine Ausbauchung resp. Vorwölbung der Hornhaut, ein Hornhautstaphylom die Folge ist. Denn die Iris, die als Verschlusstück dienen muss, kann, wenn sie auch granuliert und sich so durch Bindegewebe verstärkt, den intraokularen Druck nicht tragen, zumal sich dieser in der Regel durch Sekundärglaukom erhöht, sie wird langsam immer mehr vorgebaucht, und nach Wochen oder Monaten ist das Staphylom perfekt (v. Tab. 32 a—c), eine halbkugelige grauweisse oder graublaue Vorwölbung bildend, welche das nun meist erblindete Auge in hohem Grade entstellt.

Durch längere Erkrankung, indem immer wieder neue grössere oder kleinere Effloreszenzen aufschiessen, die alle mehr oder weniger starke Vaskularisation zur Folge haben, bildet sich der sogenannte ekzematöse oder scrophulöse Pannus (v. Tab. 22), wobei zahlreiche oberflächliche Gefässe zusammen mit frischen und älteren Ekzemherden oder deren Maculae einen grauroten Ueberzug über die Hornhaut bilden, der das Sehen

Tab. 23. Chronische Blepharo-Conjunktivitis rechts, chronische Keratitis links; lichtscheuer Ausdruck. Chronische Rhinitis mit Excoriationen, verdickte Oberlippe. (Bild aus dem Atlas und Grundriss der Kinderheilkunde von Hecker und Trumpp; Lehmann'sche Handatlanten Band 32).

selbstverständlich stört. Er kann, wenn er lange bestehen bleibt, massenhafte, wenn auch meist dünne Trübungen zurücklassen, welche das Sehen bleibend beeinträchtigen.

Sehr oft erkrankt die Cornea ekzematös in der Weise, dass sie vom Konjunktivalekzem in Mitleidenschaft gezogen wird. Häufig sitzen Randpusteln so, dass sie noch etwas über den Limbus hinüber in die Cornea hineingreifen. Es zeigt dann immer der nächstliegende Hornhautbezirk eine grauliche Trübung und manchmal schieben sich in ihm einige Gefässe vor. Wir haben es mit der einfachen Randirritation zu tun. Zweitens kann aber bei grösseren solchen Randpusteln (1,5—2 mm) der Teil, welcher der Hornhaut angehört, ein trichterförmiges Randgeschwür schaffen, das grosse Neigung zum Durchbruch zeigt (v. Tab. 24 a). Oder aber es fängt eine solche Randpustel an, sich in die Hornhaut hinein weiter vorzuschieben: es entsteht eine sog. Wanderpustel, Keratitis fascicularis, auch „skrophulöses Gefässbändchen" genannt. Der Grund dieses Progresses ist vollständig unklar. Meist bekommt man erst das entwickelte Gebilde zu Gesicht, das nach wochen- oder monatelanger Entzündung sich dann folgendermassen kennzeichnet: es zieht ein 1—2 mm breites, leicht vertieftes Band von feinen Gefässen von irgendeinem Teil des Cornealrandes geradlinig oder einen leichten Bogen beschreibend mehr oder weniger weit in die Hornhaut hinein und endet mit einer sichel- oder halbmondförmigen grauen Anschwellung. Verfolgt man die Erkrankung einige Zeit, so bemerkt man, dass die Gefässe diese halbmondförmige Infiltration, in deren Konkavität sie enden, gleichsam vor sich herschieben. Diese wandert ganz langsam, mit der Konvexität gegen die Hornhautmitte gerichtet, radiär oder so, dass sie an der Hornhautmitte vorbeizieht, vor und verursacht dabei

die ganze Zeit starke Reizerscheinungen, so dass die Lider krampfhaft geschlossen bleiben und die Kinder das Bestreben haben, das Gesicht in die Bettkissen zu stecken und sich in dunkle Winkel zu verkriechen. Kann man den Prozess von Anfang an verfolgen, so sieht man, dass fast immer eine Randpustel es ist, die diese Wanderung veranstaltet. Gelegentlich kann man auch an derselben Cornea mehrere solche büschelförmige Gebilde sehen oder eines auf jedem Auge. Die Wanderpusteln lassen im ganzen Bereich ihrer Bahn eine Trübung zurück, deren charakteristische Bandform nach vielen Jahren noch den Prozess zu erkennen erlaubt. Sehr oft stören diese Trübungen, die gern das Pupillargebiet überziehen, bleibend das Sehen.

Die Randpusteln können ferner auch einen ekzematösen Randpannus verursachen oder was schlimmer ist, ein langes Randgeschwür produzieren, wenn mehrere dicht beisammen stehen. Dieses kann dann durch sekundäre Infektion zu ausgebreiteter Infiltration der benachbarten Hornhaut und dadurch zu umfänglicher Perforation führen.

Während das Konjunktivalekzem nur mässige Reizerscheinungen verursacht, sind die subjektiven Erscheinungen bei Ekzem der Cornea durch Schmerz, Kratzen im Auge, Fremdkörpergefühl, Unvermögen, das Auge recht zu öffnen, ja durch Lidkrampf und durch Tränen in deutlichster Weise gekennzeichnet. Dazu kommt Sehstörung, sobald das Pupillargebiet von der Erkrankung betroffen wird.

Für die Diagnose ist vor allem die runde Form der Einzeleruption oder ihres Substanzverlustes, sodann in sehr vielen Fällen der Zusammenhang mit anderweitigem Ekzem (v. Tab. 22) zu verwerten. Es wird ferner die ciliare Rötung und die sorgfältigste Berücksichtigung der Spiegelungsverhältnisse der Hornhautoberfläche den Weg zeigen. Sind viele alte und neue Trübungen nebst reichlicher Gefässbildung vorhanden, so kann die Keratitis der parenchymatösen ähnlich sehen. Letztere zeigt aber nie Substanzverluste und wenn bei

Tab. 24 a. Durchbruch eines Ekzem-Pustelgeschwüres durch die Hornhaut mit Einlagerung der Iris. Der 10jährige skrophulöse Junge, der schon einige Wochen auswärts behandelt worden, wird mit dieser Perforation in die Augenklinik aufgenommen. Die kreisrunde Form des Durchbruches macht, abgesehen von dem Ekzem auch des anderen Auges, klar, dass hier ein Ekzemgeschwür durchgebrochen ist. Das Auge zeigt charakteristische ciliare Rötung. Die Pupille ist infolge der Einlagerung der Iris in den Geschwürsdefekt nach der temporalen Seite verzogen. Unter zweiwöchigem Schlussverband bildet sich eine glatte, wenig pigmentierte Narbe, die Verziehung der Pupille bleibt. Das Sehen wird nach einigen Wochen wieder nahezu normal.

— b. Alte Macula Corneae infolge eines Ekzem-Geschwüres der Hornhaut. Die kreisrunde Form der Narbe und die Cilienlücken zeigen, dass beide Störungen durch Ekzem verursacht wurden. Das Auge ist jetzt frei von Entzündung.

---

ihr in den späteren Stadien runde Trübungen vorhanden sind, so sind sie weniger scharf begrenzt als die des Ekzems, welch letztere ausserdem immer einen kleinen Defekt in der Mitte besitzen.

Am schwierigsten gestaltet sich die Diagnose in den wenn auch seltenen Fällen, wo im Laufe einer lange sich hinziehenden Keratitis parenchymatosa noch Ekzem der Cornea auftritt. Die Kombination dieser beiden Entzündungsformen schafft unter Umständen ein schwierig zu deutendes Bild, das aber doch bei Zuhilfenahme aller vorhandenen Symptome, namentlich eventuell derjenigen der hereditären Lues oder schliesslich bei längerer Beobachtung des Verlaufes klargelegt werden kann.

Die Prognose wird dadurch beherrscht, dass das Cornealekzem auch durch Nachschübe die Krankheit verlängert und das Sehen bedroht. Tritt in der Mitte des Pupillargebietes eine grössere Pustel auf, so ist damit eine bleibende Schädigung des Sehens gegeben und eine auch ganz sachgemässe Behandlung ist nicht imstande, ihre Spuren gänzlich zu tilgen. Oft hängt der günstige oder ungünstige Verlauf von Aussenbedingungen ab, die auf die Skrophulose günstig oder ungünstig einwirken: Nahrung, Wohnung, Reinlichkeit etc.

a

b

Die Behandlung muss eine allgemeine und eine lokale sein. Die erstere wird von den Grundsätzen geleitet, welche für die Heilung der Skrophulose massgebend sind. Wo die häuslichen Verhältnisse schlecht, Unsauberkeit, unzweckmässige oder mangelhafte Ernährungsverhältnisse an der Tagesordnung sind, ist die Behandlung in einer Krankenanstalt anzustreben und nun namentlich die Nahrungszufuhr genau zu regeln, wobei oft die Verabreichung von Eisen (Ferr. sacch. solub.) den Appetit zu Fleischnahrung bessert und wesentlich zur allgemeinen Kräftigung beiträgt. Diese muss weiter durch Bäder (eventuell mit Zusatz von Kochsalz), im Winter durch Lebertran gefördert werden, in sehr hartnäckigen Fällen wirkt eine Schwitzkur günstig.

Stets muss auch allfälliges weiteres Ekzem am Kopf energisch in Behandlung genommen werden, ebenso eiteriger Ausfluss aus den Ohren, der hie und da bei diesen Kindern vorhanden ist. Manchmal empfiehlt sich die Exstirpation der vergrösserten Rachentonsille und sachgemässe Behandlung der Nase.

Die lokale Behandlung erfordert zunächst soviel Atropin (3—8 Tropfen einer 1 % sterilen Lösung oder mehrmals Atropin - Vaselin), dass die Beschwerden schwinden. Wenn längere Zeit ein Mydriaticum zu mehr als 2 Tropfen pro Tag gegeben werden muss, ist es besser, das weniger giftige Mydriaticum Eumydrin anzuwenden. Stärkere Atropinanwendung ruft leicht bei Kindern Vergiftungserscheinungen hervor und kann die Ernährung beeinträchtigen.

Die Schmerzen werden aber schon durch den konsequenten Schlussverband geringer, der dann im ferneren die so wichtige Aufgabe hat, sekundäre Infektion fernzuhalten, die in hohem Grade diese Augen bedroht und eiterige Infiltration der ekzematösen Substanzverluste veranlasst. Er muss solange fortgesetzt werden, bis jeder einzelne Substanzverlust mit Epithel hinlänglich bedeckt ist. Ich empfehle sehr, ihn vermittelst mit Sublimat 1 : 5000 getränkter Watte anzulegen und ihn mit dieser Lösung von Zeit zu Zeit wieder anzufeuchten. Er wird

Tab. 25a. Ekzem-Pustel-Geschwür, das vor einigen Tagen durchgebrochen ist, worauf nach Abfluss des humor aqueus die Iris sich der Oeffnung anlagerte und mit ihr verklebte. Hierauf konnte sich die vordere Kammer wieder herstellen und der intraoculäre Druck presst nun in die Geschwür-Oeffnung die Iris hinein, so dass diese wie in Tab. 24a eine leichte Vorwölbung bildet.

— b. Narbe einer ähnlichen Perforation, wie sie die vorige Figur zeigt. In der Mitte des grauen Narbenflecks schimmert das Pigment der eingeheilten Iris etwas durch. Dass die Iris eingeheilt ist — vordere Synechie — erkennt man auch an der verzogenen Pupille.

Diese beiden Bilder verdanke ich Herrn Prof. v. Michel

---

dadurch nicht nur angenehmer sondern auch nützlicher, namentlich wenn gleichzeitig Katarrh vorhanden. Dieser wird ausserdem mit täglich einmaliger Pinselung vermittelst 1—2 % argent. nitr.-Lösung behandelt. Er schliesst den Verband keineswegs aus.

Bei Pusteln, die bereits eiterige Infiltration in Form einer mehr oder weniger umfangreichen Hoftrübung zeigen, — oft handelt es sich um solche, die nahe dem Cornealrand sitzen — ist der Schnürverband sehr zu empfehlen, d. h. es wird der Verband so angelegt, dass jede Bindentour so kräftig als möglich angezogen wird. Während der Schlussverband sonst nie drücken soll, ist hier kräftiger Druck Bedingung für die günstige Wirkung.

Während früher die Wanderpustel ein Kreuz für den Patienten und den Arzt bildete, besitzen wir jetzt in der energischen Zerstörung des wandernden Gebildes eine sehr dankbare Therapie. Sie wird am besten vermittelst eines gut gespitzten Stiftes von Lapis mitigatus vorgenommen, nachdem gut kokainisiert und der Patient gut fixiert worden, so dass die Aetzung genau den progredierenden Bügel treffen kann. Gute Assistenz ist unbedingt erforderlich. Steht der Progress nicht nach einmaliger Applikation still, so wird diese wiederholt. Sobald der vorschreitende Halbmond zerstört ist, tritt rasch Heilung ein, weil nun die vorhandenen Gefässe für die Regeneration günstig sind.

a

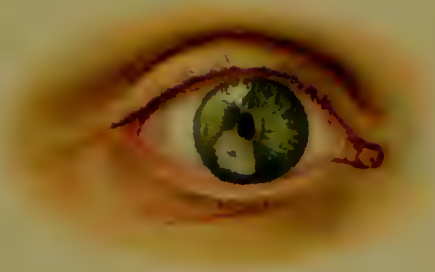

b

Eine andere Methode der Zerstörung ist die Auskratzung (Mayweg), wobei nicht nur das zentrale wandernde Infiltrat, sondern auch das ganze Gefässbüschel sauber weggeschafft wird. Man kann sich dazu eines kleinen scharfen Löffels oder auch eines passenden kleinen Messers bedienen. Auch die Ausschabung muss in einzelnen hartnäckigen Fällen wiederholt werden.

Wichtig ist es im ferneren bei jeder Form der ekzematösen Keratitis, den wichtigen Zeitpunkt für die Anwendung von Reizmitteln zu treffen, welche die Regeneration befördern. Meist kommt man mit einer guten, fein verriebenen 2—3 % Salbe von Hydrargyrum oxydat. flav. vollkommen aus. Sie wird erst alle zwei Tage, dann alle Tage einmal eingestrichen und gut verrieben. Sie ist immer erst dann am Platz, wenn die Reizerscheinungen, namentlich die starke Rötung, abnehmen. Gewöhnlich sind dann die Geschwürstellen schon gereinigt und hat die Vaskularisation bereits begonnen. Der Gebrauch der Salbe muss sehr lange fortgesetzt werden, einerseits im Interesse der möglichst guten Aufhellung der vorhandenen Trübungen, anderseits weil dadurch Rückfälle verhütet werden.

3. Der Herpes corneae.

Eine weitere Keratitisform mit Dermatosen-Charakter wird durch den Herpes gebildet, und zwar finden wir an der Cornea sowohl den Herpes zoster, wie den Herpes febrilis, den letzten jedoch viel häufiger.

a) Der Herpes zoster (v. pag. 90) schädigt die Hornhaut in ganz verschiedener Weise:

1. Es kann primär die Blaseneruption auch an der Hornhaut sich einstellen, zugleich mit der Blasenbildung an der Haut (v. Tab. 20 u. Fig. J). Man sieht dann auf der Hornhaut kleine Bläschen in Gruppen beisammen, die aber rasch durch Zerfall einem unregelmässigen, zunächst oberflächlichen Substanzverlust Platz machen, der sich in machen Fällen geschwürig vertieft und gelegentlich zu ausgebreiteter eiteriger Infiltration der Hornhaut Ver-

Tab. 26. Herpes corneae febrilis. Die 18 Umrisszeichnungen geben die mannigfaltige Form und die Lage der Herpesgeschwüre in 13 Fällen dieser Erkrankung wieder, die zur Influenzazeit 1889/90 von mir beobachtet und skizziert wurden. (Sie finden sich auch abgebildet in der Arbeit meines damaligen Assistenten Dr. Hagnauer: Die Missdeutungen des Herpes corneae febrilis. I. Diss. Zürich 1891). Bei 1, 5, 6, 7, 13 und 17 sieht man alte Maculae, die von früheren Herpesanfällen herrühren und als solche an ihrer meist landkartenförmigen Gestalt zu erkennen sind. Fig. 10 und 15 zeigen die Maculae der Geschwüre von 7 und 9 resp. 12. Fig. 12 und 14 lassen Konfluenz anfänglich disseminierter Herpes-Eruptionen erkennen und 17 eine Vergrösserung des ursprünglichen Geschwürs. Bei 11 und 12 ist beginnende, spärliche Vaskularisation vorhanden.

---

anlassung gibt. Zum mindesten trübt sich allemal die Hornhaut im ganzen Bereich der Bläschen-Eruption ziemlich stark und ein Teil der Trübung bleibt für immer (v. Tab. 20). Manchmal tritt auch Iritis dazu. Eine Haupterscheinung in den Symptomen bildet bei dieser und den folgenden Erkrankungsformen der Hornhaut bei Herpes zoster deren herabgesetzte oder aufgehobene Empfindlichkeit, welche man am besten vermittelst einer zu einer Spitze zusammengedrehten Watteflocke prüft. Manchmal ist die Insensibilität nur regionär vorhanden und in diesen Partien kann man dann bei genauer Untersuchung

2. feine wolkige, manchmal aus kleinen, rundlichen Fleckchen sich zusammensetzende Trübungen wahrnehmen, die gelegentlich oberflächliche Substanzverluste veranlassen, meist aber lange Zeit vorhanden sein können, ohne zu zerfallen und schliesslich wieder gänzlich schwinden. Sie scheinen direkt mit der meist vorhandenen Anästhesie resp. mit der dem Herpes zoster zugrunde liegenden Erkrankung der Trigeminus-Nervenfasern zusammenzuhängen. Diese Trigeminuslähmung kann, wie solche aus anderer Ursache, zu

3. Keratitis neuroparalytica Veranlassung geben einer gefährlichen, weil im wesentlichen durch die Ansiedlung von Eiterkokken bedingten Entzündung, die zu umfänglicher Geschwürsbildung, namentlich in der Mitte

der Hornhaut, ja zu eiteriger Schmelzung derselben führen kann.

Im ganzen ist jedoch die Keratitis neuroparalytica ein recht seltener Prozess, sowohl bei dieser als bei anderweitiger Trigeminuslähmung.

Fig. J. Herpes zoster ophthalmicus.

Die Behandlung erfordert immer dann bei Herpes zoster exakten, lange fortgesetzten Schlussverband, wenn auch nur Insensibilität vorhanden ist, weil so sich die Heilung am besten gestaltet und sich die Keratitis neuroparalytica vermeiden lässt. Ganz besonders nötig ist er bei Substanzverlusten der Hornhaut.

b) Der Herpes corneae febrilis (Horner) ist deshalb schon interessant und wichtig, weil er uns mit unzweifelhafter Deutlichkeit zeigt, dass an der Horn-

haut Prozesse vorkommen können, die analogen kutanen Erkrankungen gleichzustellen sind, wobei genau nachweisbar ist, dass die Herde gleiche Form haben und nur viel kleiner sind als an der Haut.

Es macht sich beim Herpes febrilis ferner die Erscheinung in wichtiger Weise geltend, dass die viel zarteren Bläschendecken weniger resistent und daher vergänglicher sind, als die der Cutiseruption, so dass man ganz selten nur die Bläschen sieht, sondern meist aus dem charakteristisch geformten, an ihre Stelle tretenden Substanzverlust, dem Herpesgeschwür und seinen weiteren Eigentümlichkeiten den Herpescharakter ableiten muss. Sobald — nach 1—2 Tagen — die Bläschen geöffnet sind, sieht die von ihnen befallene Hornhautstelle 1—2 Wochen lang ganz so aus, als ob sie mit einem spitzen Holzspahn zerkratzt worden wäre. Dabei sind die Reizerscheinungen mässig stark und die Umgebung der Stelle wie diese selbst, ist nur ganz wenig trüb. Erst 8—14 Tage nach Beginn der Affektion tritt die Umgrenzung des durch die Bläschen gebildeten Substanzverlustes deutlicher zu Tag, nachdem nämlich die an seinen Rändern hängenden Bläschendecken-Reste abgestossen worden sind und die Ränder ihre kennzeichnende Steilheit und buchtige Form infolgedessen enthüllen.

Aber auch jetzt noch ist es meist schwer, die oft sehr komplizierten Grenzen des Herpesgeschwüres genau zu sehen. Sie werden aber sofort klar, wenn man sich der Färbung mit Fluoresceïn bedient, die zu dem Zweck nicht genug empfohlen werden kann. Nachdem einige Tropfen 2 % Kokainlösung eingetropft worden (welches auch die Färbung intensiver gestaltet), lässt man auf die Hornhaut einen Tropfen einer alkalischen Fluoresceïnlösung (Fl. 0,2, Natr. carbonic. 0,3, Aq. dest. 10) fallen und das Auge für ½ Minute schliessen. Nun wird mit Sublimatlösung 1 : 5000 gut abgespült, wobei mit einem Schlag die oft so wunderliche Form des Ulcus zum Vorschein kommt (v. Tab. 26 und 27 a). Hie und da sind auch mehrere Geschwüre zu sehen. In der

Regel behalten die Herpesgeschwüre ihre anfängliche Form durchaus bei. Ausnahmsweise treten in den nächsten Tagen noch einige kleine Ausläufer hinzu, indem einige tiefer im Gewebe gelegenen Teile der Eruption nun erst ihre Decke abstossen. Eine beliebige Vergrösserung eines solchen Geschwüres kann dagegen durch sekundäre Infektion und dadurch bedingte Infiltration des umliegenden Gewebes zustande kommen; ja es kann so (nicht häufig) ein richtiges Eitergeschwür (Hypopyonkeratitis) entstehen.

Fig. K.

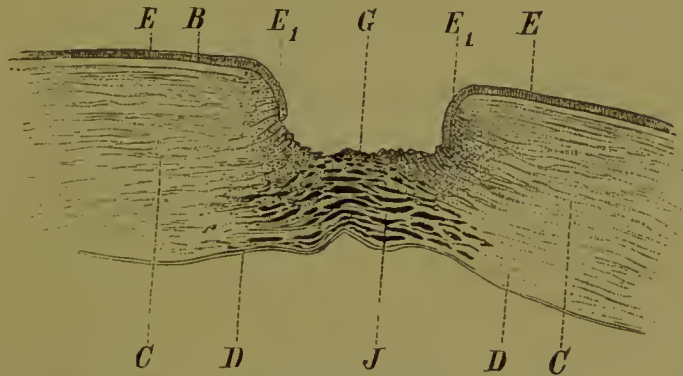

Fig. K. Schnitt durch ein ziemlich tiefes Geschwür des Herpes corneae febrilis, das sich zur Heilung anschickt. Das Epithel (E) steigt nämlich bereits an den Rändern des Geschwüres in die Tiefe (E^1) um es allmählich ganz zu überziehen. Der Grund des Geschwüres (G) zeigt aber noch ziemlich starke Füllung der Saftkanäle mit eingewanderten Leukocyten, also entzündliche Infiltration (J). B. Bowmansche Membran. C. Cornealgewebe. D. Descemetsche Membran, deren Endothelbelag (bei dieser Vergrösserung nicht sichtbar) die Hornhaut von der Vorderkammer abschliesst. Vgr. 20.

Was nun das Herpesgeschwür ganz besonders kennzeichnet, ist die ungemein langsame Heilung, die 4—8 Wochen und mehr beansprucht und wohl damit zusammenhängt, dass diese Geschwürsform auffallend langsame und spärliche Vaskularisation veranlasst.

Vielleicht hängt diese damit zusammen, dass auch beim Herpes febrilis die Nerven krank sind. Man kann nämlich in vielen Fällen sich davon überzeugen, dass die Sensibilität in einem grossen Teil der Hornhaut vermindert ist, wenn auch nicht so stark wie bei Herpes zoster.

Die Heilung vollzieht sich nun so, dass, wie bei jedem

Tab. 27 a. Herpes corneae febrilis, drei Wochen nach Beginn der Erkrankung mit Fluoresceïn gefärbt, so dass das im temporalen Teil der Hornhaut befindliche unregelmässige, buchtige Geschwür grün gefärbt ist. Am temp. Rand der Hornhaut sieht man Gefässneubildung geringen Grades. Die Bindehaut rings um die Hornhaut zeigt Gelbfärbung durch das Fluoresceïn, ausserdem ist dort starke ciliare Rötung sichtbar. Die Pupille ist durch Atropin erweitert.

— b. Hypopyon-Keratitis. Unterhalb der Hornhautmitte befindet sich ein in wenigen Tagen entstandenes eiteriges Infiltrat ohne progredierenden Rand. Das Hypopyon in der Vorderkammer ist 2 mm hoch. Eine ursächliche Verletzung ist nicht nachweisbar. Es besteht Dacryostenose und chronischer Bindehautkatarrh, beide mässigen Grades. Befriedigende Heilung nach mehrmaliger Behandlung mit reiner Karbolsäure. Finale Sehschärfe 6/8.

---

andern Hornhautgeschwür das Epithel zunächst die Ränder und den Grund des Substanzverlustes überzieht (Fig. K.), so dass dieser schliesslich spiegelt und sich nun auch nicht mehr mit Fluoresceïn färbt, wonach erst ganz allmählich sich die ursprüngliche Oberfläche wieder herstellt. Immer aber bleibt, mehr oder weniger deutlich sichtbar, eine Macula zurück, welche noch nach vielen Jahren die Form des Geschwürs erkennen lässt (v. Tab. 26).

Der Herpes corneae macht keine Nachschübe wie das Ekzem, aber er rezidiviert gar nicht selten am selben Auge oder stellt sich zur Abwechslung am andern Auge ein, wenn der Betreffende aus irgend einem Grunde Fieber bekommt. Dieses braucht gar nicht stark oder langdauernd zu sein, ein einfacher Schnupfen oder ein kurzes gastrisches Fieber genügt. Besonders häufig sah man die Affektion nach Influenza. Trotz der langen Dauer des Prozesses beteiligt sich die Iris in der Regel nicht daran. Dies ist nur dann der Fall, wenn eiterige Infektion hinzutritt.

Die Diagnose ergibt sich aus der Berücksichtigung obiger Merkmale und namentlich aus der Anwendung der Färbung unschwer. Hat ein Herpesgeschwür ausnahmsweise einmal nicht eine charakteristische, landkartenförmige oder einen buchtigen Graben bildende Gestalt, so zwingt die langsame Heilung uns die Diagnose

a

b

auf. Im Anfang kann die erkrankte Stelle sehr leicht den Eindruck einer Kratzwunde machen, wofür aber dann die Anamnese fehlt. Schwieriger gestaltet sich oft der Nachweis der fieberhaften Natur der Erkrankung, zumal die Patienten oft erst beim Arzt erscheinen, wenn die vielleicht unbedeutende Fieberbewegung längst ihrem Gedächtnis entschwunden ist. Es kann die Diagnose manchmal eine Stütze bekommen durch den Nachweis einer Herpes-Macula von früher her.

Die Prognose hat in erster Linie die lange Dauer des Prozesses zu betonen und bei zentraler Lage der Erkrankung die unvermeidliche bleibende Sehstörung. Als günstig ist anderseits die Tatsache zu verwerten, dass bei richtiger Behandlung das Geschwür sich in der Regel nicht weiter ausbreitet. Ungünstig ist die Aussicht auf erneute gelegentliche Erkrankung, wogegen sich sehr wenig tun lässt.

Die Behandlung ist die des Hornhautgeschwürs und besteht ausser in etwas Atropineintropfung im wesentlichen in der unverdrossenen Anlegung des Schlussverbandes so lange, bis der ganze Substanzverlust gut spiegelt. Denn die Hauptaufgabe des Verbandes besteht darin, jede Verunreinigung des Geschwüres, namentlich infektiöser Natur, fern zu halten. Zugleich vermindert er die Beschwerden durch Ruhigstellung der Lider und begünstigt damit zugleich die ungestörte Regeneration des Gewebsverlustes. Erst wenn die schützende Epitheldecke da ist, kann er mit der gelben Präcipitatsalbe (s. p. 160) vertauscht werden, die dann noch 3—4 Wochen anzuwenden ist. Begünstigend auf die Heilung wirkt eine im Anfang der Erkrankung 1—2 mal vorgenommene Ausreibung der Herpeseruption mit Sublimatlösung vermittelst etwas um eine Sonde gewickelter Watte (nach Kokainisierung).

4. Die Hypopyonkeratitis oder das eiterige Geschwür der Cornea.

Jeder, auch der geringfügigste Substanzverlust der Hornhaut kann zur Eingangspforte für Keime werden,

Tab 28a. Ulcus serpens corneae, Pterygium. Dem 65jährigen Taglöhner schnellte 5 Tage zuvor beim Holzhauen ein Zweig ins linke Auge. Er war seit 3 Tagen in Behandlung eines anderen Arztes und kommt mit grossem Ulcus, das eiterig infiltrierte, progredierende Ränder besitzt, während die Mitte schon gereinigt ist. Er gibt an, dass die beiden Augen schon seit 6—7 Jahren tränen. Die Tränenkanäle sind undurchgängig. Ein ziemlich grosses Pterygium besteht schon längere Zeit. Unterhalb der Cornea findet sich ein erhebliches Oedem der Bulbus-Bindehaut. Ein Hypopyon von 1 mm Höhe nimmt die nächsten Tage an Grösse zu, trotz mehrmaliger Reinigung des Geschwürs mit reiner Karbolsäure und füllt schliesslich $^2/_3$ der Vorderkammer, so dass es vermittelst einer Punktion entleert wird, die auch der endlichen Reinigung des Ulcus nachhilft. Heilung mit grossem zentralem Leukom. S. = Handbewegung.

— b. Ulcus serpens corneae, stark fortgeschritten. Der 75jährige Landwirt spürte seit 2 Wochen Brennen und Stechen im Auge, seine Umgebung sah Rötung und einen Fleck. Vor 3 Tagen erst ging er zum Arzt, der ihn der Klinik zuwies. Der Mann ist stark senil, Hämoglobin 80 %. Das Auge tränt seit langer Zeit, der Tränenkanal ist undurchgängig. Auge stark gerötet, grosses Ulcus im inneren-oberen Teil der Hornhaut mit breiten, grüngelben Rändern und stark verdünntem, daher etwas vorgebauchtem Zentrum, so dass in dessen Mitte die vordere Kammer dunkel durchschimmert. 2,5 mm hohes Hypopyon, humor aqueus trüb. Reinigung mit Thermocauter, wobei das Geschwür perforiert und das Hypopyon abfliesst. Zwei Tage nachher sind die Ränder wieder infiltriert, besonders unten. Aetzung mit Karbol. Am nächsten Tag Fortschritt, besonders nach unten. Jetzt wird das Bild angefertigt. Nochmalige Galvanokauterisation sistiert den Progress. Nach 5 Tagen Ulcus gereinigt. Heilung nach 1 Monat mit glatter Narbe ohne Staphylombildung. S. = 1/50.

---

welche eiterige Entzündung verursachen, vorausgesetzt, dass erstens infektionstüchtiges Material derart vorhanden ist und dass zweitens die Cornea momentan einen für die Ansiedlung der Mikroorganismen günstigen Nährboden bildet. Letzteres ist namentlich bei Individuen der Fall, welche durch Krankheit, schlechte Ernährungsverhältnisse oder senile Degeneration geschwächt sind. Krankheiten derart sind Masern, Scharlach, Typhus, Keuchhusten, Variola etc. Virulentes Material ist ganz besonders dann vorhanden, wenn Tränensack- oder Bindehautkatarrh besteht. Die landbauende Bevölkerung, deren

Hände oft mit Erde verunreinigt sind, leidet vielleicht deshalb oft an eiteriger Keratitis, abgesehen davon, dass nicht selten deren Ernährungsverhältnisse nicht die besten sind. Recht oft habe ich bei solchen Patienten erhebliche Verminderung des Hämoglobingehaltes des Blutes nachweisen können. Dazu kommt, dass die Hitze der Erntezeit bei den Landwirten vielleicht auch noch ein die Infektion begünstigendes Moment bildet.

In der Regel sind es traumatische Substanzverluste, manchmal blosse leichte Epithelabschürfungen durch Anstreifen eines Strohhalmes, Fingernagels, Baumzweiges, welche die Infektionspforte bilden. Insbesondere tun dies auch kleine anfliegende Fremdkörper. Die Infektion kann auch direkt durch das verletzende Objekt stattfinden, wenn dieses unrein ist.

Während eine sogar recht grosse Kratz- oder Schnittwunde der Hornhaut, wenn sie aseptisch bleibt, in kürzester Zeit sich mit Epithel deckt und heilt, wird eine solche, wenn sie infiziert wird, zunächst graulich, dann samt der nächsten Umgebung graugelb, missfarbig; es bildet sich ein Infiltrat, indem an die Verletzungsstelle hin zahlreiche farblose Blutkörperchen wandern und die Hornhautsubstanz in rasch zunehmender Dichtigkeit durchsetzen (Fig. L. M. u. N). Durch die gelbliche Färbung verrät sich die eiterige Natur der Infiltration. Ganz dasselbe kann eintreten, wenn ein bis dahin reines Geschwür (z. B. in Folge von Ekzem oder Herpes) infiziert wird. Je intensiver nun die Entzündung und damit die Einwanderung der Leucocyten wird, um so mehr trübt sich infolge letzterer auch die übrige Cornea diffus und zeigt eine zarte, gleichmässige Trübung und matte Oberfläche. Sobald der eiterige Herd einen gewissen Umfang erlangt hat, tritt Iritis hinzu: es trübt sich das Kammerwasser und unter Synechienbildung am Pupillarrand senkt sich in der vorderen Kammer ein eiteriges Depot und bildet im unteren Kammerfalz zuerst eine gelbe Linie, dann einen Kreisabschnitt (v. Tab. 27 b und 28 a), der immer grösser wird, so dass die Vorderkammer sich zur Hälfte oder dreiviertel mit dem Hypopyon füllen kann. Diese

eiterige Iritis entsteht dadurch, dass die Toxine der in der Hornhaut angesiedelten Mikroorganismen in die Vorderkammer eindringen (ähnlich wie z. B. Atropin dies tut) und dort ihre entzündungserregende Wirkung entfalten. Keineswegs dringen aber die pathogenen Keime selbst so leicht dorthin vor. Sie tun dies nur in den Fällen, wo schliesslich ein sehr tiefgreifendes Infiltrat in die vordere Kammer durchbricht. Daher kommt es, dass ein solches Hypopyon in der Regel keimfrei ist.

Zugleich mit der Zunahme der eiterigen Entzündung stellt sich meist entzündliches Oedem der Augapfelbindehaut ein und nach und nach auch Oedem der Lider. Das letztere wird namentlich dann stark und zugleich von Oedem der Orbitalumgebung des Augapfels (Protrusion) begleitet, wenn die Eiterung, nachdem ein grosser Teil der Cornea zerstört worden und der Eiterungsprozess stärker in die Iris vorgedrungen ist, sich in die Tiefe des Auges fortpflanzt und zu Panophthalmie führt (von Tab. 29).

Das eiterige Infiltrat der Hornhaut hat nämlich grosse Neigung zu geschwürigem Zerfall, so dass in dem anfänglichen meist rundlichen Herd bald die Mitte sich geschwürig vertieft und ein Ulcus mit graugelb infiltriertem Grund mit ebensolchen Rändern entsteht (Fig. L.). Dabei nehmen zugleich die Reizerscheinungen und die Klagen des Patienten über Schmerz im Auge, Kopfweh, Trübung des Sehens, wenn das Geschwür im Pupillarbereich liegt, zu. Doch gibt es auch derartige sogenannte torpide Geschwüre, die wenig Schmerz verursachen (vielleicht infolge der Lähmung der sensiblen Nerven durch die Toxine), gleichwohl aber sehr schlimm sind.

Die häufigste und meist auch gefährlichste Form der Hypopyonkeratitis wird durch das **Ulcus serpens** gebildet, eine wegen ihrer Bösartigkeit sehr wichtige Hornhauterkrankung, die deshalb das Sehen in der Regel in hohem Grade bedroht, weil sie mit Vorliebe im Lidspaltenbereich und zwar im zentralen Teil der Cornea auftritt, so dass der für das Sehen so wichtige Pupillarteil verwüstet wird. Dieses Geschwür greift rasch in der

Fig. L.

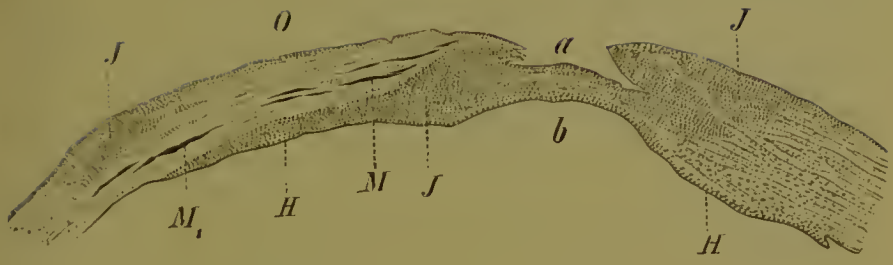

Fig. M.

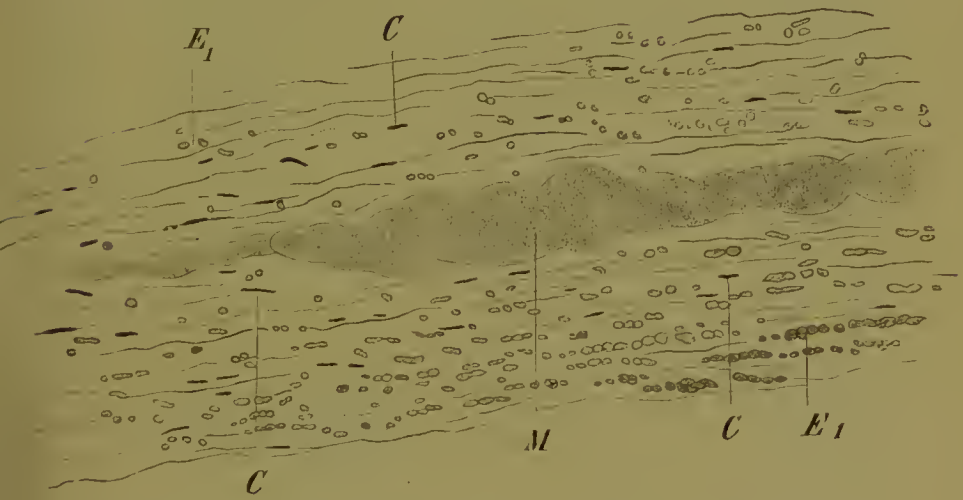

Fig. L. Schnitt durch die Hornhaut bei citeriger geschwüriger Keratitis in Folge von Keratomalacia infantum. Das Geschwür a mit unterminierten Rändern ist von einer dicken eiterigen Infiltration (J) umgeben. Sein Grund ist durch den intraocularen Druck etwas vorgebaucht worden (b). Nach links vom Geschwür ist die Hornhaut kernarm, d. h beginnend nekrotisch und in diesem Bezirk sieht man langgestreckte, die Gewebsspalten der Cornea füllende und ausweitende, spindelförmige Mikrobenmassen M M^1. Die Nekrose des Gewebes wird durch sie verursacht. Sie sind vom Geschwür aus in diesen Hornhautbezirk vorgedrungen und vermehren sich in diesem. Im Bereich des Geschwüres sind die zuerst angesiedelten Mikrokokken zum Teil schon abgestossen, zum Teil von den Leukocyten verhüllt. — O Oberfläche der Hornhaut — H Hinterfläche derselben.

Fig. M. Die Mikrokokkenkolonie M^1 bei stärkerer Vergrösserung. C. fixe Hornhautzellen, von der Seite gesehen, daher schmal (vgl. Fig. F). E Eiterkörperchen. M dichtgedrängte Mikrokokkenmassen, die eine spindelige Figur bilden. In diesem Bezirk färben sich die Gewebselemente, speziell die Kerne, schlecht, zum Teil gar nicht in Folge der Nekrose, zum Teil sind sie schon zugrunde gegangen. Die Mikrokokken sind wohl Staphylokokken.

Das Neugeborene, von dem ich im Jahre 1880 das Präparat anfertigte, ist an Verdauungsstörungen zugrunde gegangen. Einige Tage vor dem Tode trat die beiderseitige Hornhauterkrankung auf.

Weise um sich, dass es nach einer oder mehreren Richtungen einen etwas erhabenen gelben Infiltrationsrand vorschiebt (v. Tab. 28), während die zuerst eiterig infiltrierten Partien desselben sich bald wieder mehr oder weniger reinigen. Bald tritt Hypopyon hinzu. Sich selbst überlassen, richtet es grosse Zerstörung zunächst in der Fläche an, greift aber dann auch in die Tiefe und führt leicht zur Perforation, so dass dann Irisvorfall, eventuell Panophthalmie eintritt. Es wird nach den Untersuchungen von Uhthoff, Axenfeld u. a. fast immer durch den Pneumococcus Fränkel-Weichselbaum verursacht, während die übrigen eiterigen Geschwüre der Hornhaut, die nicht diesen serpiginösen Charakter besitzen, durch andere Eitererreger wie Staphylo- und Streptokokken etc. (selten Aspergillus), gelegentlich aber auch durch Pneumokokken veranlasst werden.

Neuere Untersuchungen zeigen, dass ein eiteriges Hornhautgeschwür auch durch den Diplobazillus Morax-Axenfeld verursacht werden kann. Es ist daher nötig, in jedem Fall nach den ursächlichen Mikroben zu suchen, indem man den Geschwürsgrund abkratzt und Ausstrichpräparate anlegt.

Zu diesen anderen Formen der Hypopyonkeratitis gehören auch die eiterigen Geschwürprozesse bei Conjunctivitis gonorrhoica und diphtheritica, ferner bei marantischen ganz kleinen Kindern (Keratomalacia infantum), welche an schweren Digestionsstörungen leiden und eventuell zugrund gehen (Fig L, M); ferner die durch Trigeminuslähmung verursachte Keratitis neuroparalytica.

Bei Kranken mit schwerem Marasmus oder bei solchen mit Trigeminuslähmung bildet zunächst eine Eintrocknung der Hornhautoberfläche die Möglichkeit, dass Mikroben — meist Eiterkokken — sich ansiedeln können. Die Beeinträchtigung des Gewebes durch den Marasmus oder die Trigeminuslähmung etc. leistet dann deren Wuchern Vorschub, so dass sich oft meist in solchen Fällen eine grosse eiterige Infiltration mit geschwürigem Zerfall entwickelt, ähnlich wie bei Ulcus serpens.

Der Ausgang aller dieser Eitergeschwüre, ob sie gross oder klein seien, wird immer durch eine dichte Narbentrübung (Leukom) bezeichnet, die sehr oft eine bleibende Sehstörung zur Folge hat, weil sie meist zum Teil oder ganz ins Pupillengebiet fällt. Perforiert das Geschwür in geringem Umfang, so tritt eine blosse Iriseinheilung (Leukoma adhärens) ein. War die Perforation umfänglich, so wird die Narbe ektatisch oder

Fig. N.

Schnitt parallel zur Oberfläche durch das Hornhautgewebe bei eiteriger geschwüriger Keratitis infolge von Erysipel. 1 eiterig infiltrierter Rand des zentralen Hornhautgeschwüres. 2 und 3 Zone der Nekrose des Hornhautgewebes (Kernmangel) durch die Kokkenansiedlungen (3), welche die Gewebespalten der Hornhaut ausfüllen und ausweiten und hier von der Fläche betrachtet eigentümliche zackige Figuren bilden. Auf einem Querschnitt würden sie den Spindeln des Präparates von Fig. M gleichen. 4 Eiterige Demarkationszone. Die abgebildeten Gewebepartien 2, 3 und 4 sind bloss Teile eines Ringes, der sich in wechselnder Breite um das zentrale geschwürig zerfalleue Infiltrat 1 herumzog. Ob es sich hier um Streptokokken oder um Staphylokokken handelt, ist nicht mehr feststellbar, denn der Fall wurde schon 1878 beobachtet und mikroskopisch untersucht. Vergr. 70.

es entwickelt sich sogar ein partielles oder totales Staphylom der Hornhaut. Es kann auch bei kleineren Geschwüren das Sehen ferner durch entzündliches Exsudat in der Pupille geschädigt werden, das eine Pupillarmembran zurückliess. Ferner kann infolge von ringsherum stattgehabter iritischer Verlötung des Pupillarrandes mit der Linsenkapsel später Sekundärglaukom auftreten, das eine Iridektomie nötig macht. Auch jede Iriseinheilung in eine Cornealnarbe kann früher oder später Sekundärglaukom hervorrufen. Schmilzt die ganze Hornhaut eiterig, so kann, nachdem meist vorher die

Tab. 29. Vereiterung der Hornhaut durch Ulcus serpens, Panophthalmie. Der 73jährige Landwirt wurde schon 1 Jahr früher in der Klinik wegeu Katarrh der Bindehaut behandelt, der aber auch jetzt wieder vorhanden, so dass im Bild links im innereu Winkel Sekretkrusteu zu sehen sind. Der Tränenkanal ist beiderseits durchgängig. Pat. bekam vor 4 Tagen Brennen und Stechen im rechten Auge, achtete aber nicht weiter darauf, bis er gestern bemerkte, dass er uicht mehr recht sah. Weiss nichts von Verletzung. Rechts sind die Lider mit Sekret verklebt, Bindehaut geschwellt und gerötet, ciliare Rötung, in der Mitte der soust nicht getrübten Hornhaut eiu 2 mm grosses ruudliches, seichtes Ulcus ohne stark eiterigen (progredierenden) Rand, sondern in seiner ganzen Oberfläche gelbgrün infiltriert. Kleines Hypopyon. Hinter dem Ulcus in der Vorderkammer und etwas uuterhalb davon eine der Hornhaut auhängende Lage eiterigen Exsudates. Humor aqueus getrübt. Sofort Spaltung des Geschwüres nach Sämisch. Das Exsudat hinter dem Ulcus lässt sich herausziehen und daranhängend eine Exsudatmembran, die sich fast über die ganze Vorderkammer ausdehnte. Am Tag darauf ist die eiterige Infiltration der Cornea etwas grösser. Wiedereröffnung des Schnittes. Am nächsten Tag ist das eiterige Geschwür viel grösser, in der Vorderkammer eine grosse Eiteransammlung, beginnende Panophthalmie mit Oedem der Lider und starker eitriger Sekretion der Biudehaut. (Siehe Bild.) Am fünften Tag nach Beginn der Behandlung ist die ganze Hornhaut gelbgrün eiterig infiltriert und verfällt dann die nächsten Tage unter Zunahme der Pauophthalmie weiterem eiterigem Zerfall.

Linse ausgetreten ist, Panophthalmie und Phthisis bulbi den Prozess abschliessen.

Die Prognose ist bei jeder Hypopyonkeratitis, da sie die die ganze Hornhaut mit Zerstörung bedroht, sehr ernst und das Ulcus serpens speziell gehört zu den gefährlichsten Erkrankungen des Auges. Es endigt, wenn ihm nicht rechtzeitig oder richtig Einhalt getan wird, meist mit Erblindung oder ihr nahekommender Sehstörung. Etwas besser ist die Prognose bei dem durch den Diplobacillus Morax-Axenfeld verursachten Geschwür, da auch dieses, wie der durch diese Mikrobe verursachte Bindehautkatarrh durch Zincum sulfur. günstig beeinflusst und zur Heilung gebracht wird. Es muss aber zu dem Zweck das Zink energisch und oft angewendet werden in 0,5—2 %iger Lösung.

Die Behandlung kann schon prophylaktisch dadurch stattfinden, dass man die Dacryostenosen und

Bindehaut-Katarrhe, namentlich bei alten Leuten, sorgfältig behandelt und ihre Besitzer auf die ihnen drohende Gefahr aufmerksam macht. Mit einer kräftigenden Allgemeinbehandlung kommen wir meist zu spät, doch ist sie bei etwas langsamer verlaufenden Fällen nicht zu vernachlässigen.

Der Schwerpunkt der Therapie liegt in der möglichst gründlichen Zerstörung der die Pilzkolonien beherbergenden Hornhautpartie, also in Desinfektion. Dabei muss aber immer die Rücksicht obwalten, dass wir nicht mehr Kornealsubstanz zerstören als nötig ist, weil sonst die Narbentrübung zu gross wird und weil allzu grosse, auch nicht perforierende Substanzverluste der Hornhaut ektatisch werden können. In erste Linie ist die direkt das Geschwür angreifende Desinfektion zu stellen, in zweite erst die Einspritzung von Kochsalzlösung unter die Bindehaut, Kauterisation der Uebergangsfalte etc. Denn die grosse Gefahr der schnellen Vergrösserung des Geschwüres macht rasches und energisches Handeln dringend notwendig. Doch muss man individualisieren.

Handelt es sich um die ersten Anfänge einer Hypopyonkeratitis, also um ein Infiltrat, das deutlich einen Stich ins Gelbliche besitzt und vielleicht kaum erst in der Mitte etwas Zerfall zeigt, so kommt man meist mit Karbolätzung aus und ebenso dann, wenn ein grösseres Infiltrat vorhanden ist, etwas bis zur Grösse des in Tab. 27 b abgebildeten, das bereits Hypopyon produzierte. Diese Aetzung wird nach Kokainisierung des Auges so ausgeführt, dass etwas Watte um eine spitze Sonde gewickelt und in reine, durch leichtes Erwärmen geschmolzene Karbolsäure getaucht und nun mit dem Kornealherd in Berührung gebracht wird, bis eine genau auf das erkrankte Gebiet beschränkte, tüchtige, d. h. weissliche Verschorfung erzielt worden ist. Atropin und Schlussverband. Zeigt sich am nächsten oder zweitnächsten Tag gleichwohl Vergrösserung des Infiltrates, so wird die Kauterisation wiederholt, wobei man sich auch der noch kräftiger wirkenden Salpetersäure bedienen kann, von der eine ganz kleine Menge am

besten vermittelst eines kleinen Holzstäbchens aufgetragen wird.

Handelt es sich um Infiltrate, die grösser sind als das der besagten Figur, so kann man annehmen, es seien die Keime bereits tiefer in das Hornhautgewebe eingedrungen, so dass sie von einer Karbolätzung, die mehr bloss oberflächlich desinfiziert, nicht mehr erreicht werden. Man benützt deshalb nun gleich die Salpetersäureätzung oder aber die Glühhitze in irgend einer Form, am besten die passend zugespitzte Glühschlinge. Doch kann auch mit einem kleinen Glüheisen die Kauterisation vorgenommen werden. Ganz besonders ist die Verglühung derjenigen Stellen geboten, die etwa schon deutlichen Progress in Form eines gelben Randbügels zeigen. Erlaubt es die Lage des Geschwüres oder der progredierenden Partie etwas weniger energisch vorzugehen, so kann man auch so verfahren, dass man das eitrig Infiltrierte so gut als möglich mit einem spitzen Messer, einem kleinen scharfen Löffel etc. auskratzt und dann die Karbolätzung folgen lässt. Zeigt sich am nächsten oder zweitnächsten Tage doch Progress an irgend einer Stelle, so wird hier mit der Glühschlinge nachgeholfen. So kann man z. B. in Fällen verfahren, wie sie auf Tab. 27 und 28 abgebildet sind.

Solche können aber auch nach der Methode von Sämisch gespalten werden. Dabei verfährt man so, dass man nach reichlicher Kokainisierung und bei guter Fixierung des Patienten und des Auges (mit der Fixationspinzette), das Gräfesche Schmalmesser, dessen Schneide nach vorn gerichtet ist, neben dem Geschwür noch im gesunden Gewebe einsticht, hinter dem Geschwür durch die Vorderkammer durchführt, jenseits des Geschwüres wieder im Gesunden aussticht und, indem man das Messer weiter vorschiebt, das Geschwür von hinten nach vorne spaltet. Dabei soll der am deutlichsten progredierende Rand halbiert werden. In dem auf Tab. 28 a ausgebildeten Falle würde man also den Schnitt von aussen-unten nach innen-oben führen, wodurch beide

progredierenden Ränder gespalten würden. Sobald der Humor aqueus abfliesst, oft zusammen mit dem Hypopyon, und nun die stark entzündete Iris sich an die Hornhaut anlegt, entsteht meist starker Schmerz, der einige Zeit anhält. Tritt das manchmal etwas zähe Hypopyon nur zum Teil aus dem Schnitt, so fasst man es mit einer Pinzette und zieht es völlig heraus. Bleibt der Eiter in der Vorderkammer, so kann man ihn auch dort lassen, da er in der Regel keimfrei ist. Vor allem hat man sich bei dieser Operation davor zu hüten, die Linse mit dem Messer zu verletzen. Die einmalige Spaltung genügt jedoch nicht, sondern man muss dann den Schnitt täglich vermittelst einer stumpfen, dünnen Sonde wieder öffnen, bis das Geschwür sich zu reinigen beginnt. Der Vorteil dieser Methode besteht darin, dass man bei möglichster Schonung des Kornealgewebes in vielen Fällen eine gute Wirkung erzielt, als Nachteil darf die fast immer, oft in ausgedehntester Weise, eintretende Einheilung der Iris, die nachträglich Sekundärglaukom verursachen kann, nicht verschwiegen werden. In bösartigen Fällen und da, wo das Geschwür schon sehr gross ist, versagt auch die Spaltung (v. Tab. 29).

Die Wirkung dieser Operation erklärt sich durch dieselben Momente, die bei der chirurgischen Spaltung einer Phlegmone oder eines Furunkels vom Gesunden bis wieder ins Gesunde tätig sind: Entspannung des Gewebes und nach der Wunde geleiteter Lymphstrom, der dem Vordringen der Mikroorganismen entgegengeht und ihre Toxine entleert, also Selbstdrainage des Gewebes.

Unterstützend wirken bei der bisher geschilderten Behandlung Einspritzungen von 2—5 % Kochsalzlösung (½—1 ccm) unter die Bindehaut, täglich oder alle paar Tage, wie man annimmt durch Anregung der Lymphströmung. Beim Ulcus serpens das von Pneumokokken verursacht ist, kann das Pneumokokken-Serum von Römer gute Dienste leisten.

Vor allem wichtig ist aber die gleichzeitige Behandlung von Dacryostenose oder Konjunktivalkatarrh, letztere durch tägliche Pinselung mit Argent. nitr. 2 %, erstere

Tab. 30a. Trachom-Pannus der Hornhaut. Die 37jährige Italienerin leidet seit Jahren an Entzündung beider Augen und hat bereits beginnendes Narbentrachom mit mässig vielen papillären Rauhigkeiten des oberen Lides dieses Auges, das einen ganz charakteristischen Pannus der oberen Hälfte aufweist. (Leider entzog sich die Patientin der ihr unangenehmen Abmalung, so dass die Innenseite des oberen Lides nicht mehr, wie beabsichtigt, abgebildet werden konnte).

— b. Phthisis bulbi anterior, schwielige Degeneration der Hornhaut. Die jetzt 26jährige Patientin erlitt in ihrem 5. Lebensjahre eine Messerstichverletzung des rechten Auges, dessen schräg zum Kornealrand verlaufende, etwas dunkle Narbe man deutlich sieht. Sie erinnert sich nicht, mit diesem Auge gesehen zu haben. Die vorhandene Schrumpfung der vorderen Augapfelhälfte lässt auf damalige traumatische Cyclitis schliessen. Da am anderen Auge Reste von Iritis vorhanden sind, lässt sich vermuten, es habe damals sogar sympathische Iritis bestanden, die ganz ausnahmsweise spontan zurückging. Denn Patientin erinnerte sich nicht, am linken Auge eine Entzündung später gehabt zu haben. Die verkleinerte r. Cornea ist durch weissliche Epithelschwielen stark entstellt, so dass ich vermittelst Tätowierung mit Tusche die Verunstaltung, ohne Schaden, erheblich verminderte.

— c. Keratitis parenchymatosa. Die Entzündung besteht hier seit 3 Wochen, so dass wir es mit schon ziemlich vorgeschrittener, wolkiger Trübung zu tun haben, die sich vom oberen und äusseren Rand aus langsam in die Hornhaut vorschob. Ihr folgte starke Gefässneubildung nach. Der diffuse Charakter der Keratitis wird durch die unscharfe Begrenzung der Infiltration gekennzeichnet. Ursache: hereditäre Syphilis.

---

durch tägliche Ausspritzung des Tränensackes, vermittelst Protargol zu 10 %, Sublimat 1 : 1000, eventuell Sondierung oder Exstirpation des Tränensackes. Wegen der in Regel vorhandenen Iritis ist so bald und so kräftig als möglich die Atropinanwendung angezeigt.

5. Das katarrhalische Geschwür

bildet einen Hauptvertreter der nichteiterigen Geschwüre und ist wegen seiner ziemlichen Häufigkeit von Interesse. Wie sein Name andeutet, tritt es im Gefolge des Bindehautkatarrhes auf und zwar gewöhnlich bei älteren Leuten. Es befällt die Randpartie der Hornhaut und bildet dort einen mehr oder weniger langen, seichten, dem Korneal-

a

b

rand entlang laufenden Graben, der gewöhnlich nur wenig infiltrierten Grund und Ränder hat, so dass er oft schwer und nur mit Zuhilfenahme der Spiegelungsverhältnisse der Hornhautoberfläche oder der Fluoresceïnfärbung zu erkennen und in seiner Ausdehnung festzustellen ist. Schmerz, Tränen und perikorneale Rötung pflegen dabei nur mässig zu sein und im ganzen hat dieses Geschwür grosse Neigung zur Heilung, wenn die Behandlung ihm einigermassen zu Hilfe kommt. Anderseits kann es durch Vernachlässigung, namentlich bei starker eiteriger Sekretion, auch bösartig werden und mit Perforation drohen, namentlich wenn es eiterig infiltriert wird. Der Durchbruch wäre um so schlimmer, als wegen seiner gewöhnlich erheblichen Länge und wegen seiner peripheren Lage ein grosser Irisprolaps sehr leicht sich bilden würde.

Zur Diagnose leitet den aufmerksamen Untersucher die ciliare Rötung. Sobald bei Katarrh dieser Rötungstypus sich zeigt, ist es geboten, die Hornhaut genau auf solche katarrhalische Geschwüre abzusuchen, wobei in erster Linie die Spiegelung verwertet werden muss, sowie die seitliche Beleuchtung, welche namentlich in der Anfangszeit etwas grauliche Trübung des erkrankten Hornhautteiles erkennen lässt.

Die Prognose ist gut, da bei richtiger Behandlung des Katarrhes das Geschwür sich rasch zur Heilung anschickt und wegen seiner peripheren Lage, auch wenn eine Trübung zurückbleibt, das Sehen nicht beeinträchtigt.

Die Behandlung kann sich in der Regel auf die Bindehaut beschränken. Je stärker sich Infiltrationserscheinungen geltend machen, um so mehr tritt die Indikation der lokalen desinfizierenden Behandlung in den Vordergrund, wobei oft schon eine Ausreibung mit Sublimat genügt.

II. Die Verletzungen der Hornhaut

sind von grosser Bedeutung, nicht nur ihrer Häufigkeit, sondern auch ihrer Wichtigkeit wegen. Auch die ge-

Tab. 31 a und b. Keratokonus. In beiden Fällen liegt die Kuppe des Kegels, welchen hier die Hornhaut in abnormer Weise bildet, etwas unterhalb der Blicklinie. Das Hornhautgewebe ist gut durchsichtig. Es handelt sich bei beiden Kranken um einen schon beträchtlichen Grad des Leidens.

Die beiden Bilder verdanke ich Herrn Professor v. Michel.

---

ringfügigste, oberflächliche Verletzung kann zu Infektion Veranlassung geben und damit zu einem Prozess, welchen dann der Arzt oft schwer mehr zu beherrschen imstande ist. Sehr oft bleiben Fremdkörper in der Hornhautoberfläche stecken. Sie verursachen, auch wenn sie so klein sind, dass man sie nur mit Mühe wahrnimmt, doch nach und nach Entzündung, wobei dann die Stelle deutlicher wird, indem ein graulicher Hof sich um den Fremdkörper bildet. Dieser hat, wenn er von Eisen abspritzte, oft braune oder braunschwarze Färbung (v. Tab. 21). Ist die Iris braun, so hebt er sich frisch wenig von ihr ab, später verrät ihn der besagte Hof. Auch weissliche Fremdkörper (Sandkörnchen etc.) vor heller Iris können im Anfang hauptsächlich nur vermittelst der Berücksichtigung des Hornhautreflexes oder dann mit Hilfe der seitlichen Beleuchtung aufgefunden werden.

Einheilung von Fremdkörpern in die Hornhaut findet selten und meist nur dann statt, wenn sie ziemlich tief eingedrungen sind und nicht entzündliche Eigenschaften haben, z. B. Pulverkörner.

Die tiefer gehenden Stich- und Schnittsverletzungen können leicht perforieren und zu Irisvorfall Veranlassung geben oder wenigstens zur Einheilung der Iris in die Narbe.

Grosse Verwüstungen können die Verätzungen und Verbrennungen der Hornhaut anrichten, namentlich die Verätzungen mit Kalk und Salmiakgeist. Erstere sind ganz besonders gefährlich (v. Tab. 19 und die Bemerkungen bei den Konjunktivalverletzungen).

Die Behandlung aller Verletzungen der Hornhaut hat sofortige Fernhaltung jeglicher Infektion zum Ziel und zwar vermittelst Schlussverbandes. Die Fremd-

a

b

körper werden vorher sauber entfernt, indem sie vermittelst eines spitzen Instrumentes, Messer, Starnadel etc. herausgekrazt oder, wenn sie oberflächlich sitzen, so entfernt werden, dass um eine spitze Sonde etwas Watte gewickelt, in Sublimatlösung getaucht und nun damit der Eindringling weggerieben wird.

Stets muss man nach der Fremdkörperentfernung vermittelst seitlichen Lichtes und der Lupe nachsehen, ob nicht ein kleiner Rest zurückgeblieben sei. Namentlich ist darauf zu achten, dass der braune oder braunrote Hof, welche glühend angespritzte Eisensplitter oft um sich haben (v. Tab. 21), völlig entfernt wird. Er muss oft mühsam herausgekratzt werden, zumal in den ersten Tagen, wo er recht fest haftet. Atropin ist in frischen, noch nicht entzündeten Fällen unnötig. Immer aber ist sofort ein Schlussverband anzulegen und so lange weiter anzuwenden, bis die Verletzungsstelle wieder normal spiegelt oder sich wenigstens mit Fluoresceïn infolge Epithelbedeckung nicht mehr färbt. Vernachlässigung solcher Auskratzungsstellen kann zu langwieriger diffuser oder zu eiteriger Keratitis führen.

Auch bei grossen Wunden der Hornhaut, namentlich wenn sie perforiert haben, ist sorgfältiger Schlussverband durchzuführen. Während bei den vorgenannten Verletzungen die Behandlung ambulant geschehen kann, ist bei diesen Zimmer- oder Bettruhe angezeigt. Nur bei ganz frischem Irisprolaps darf man den Versuch machen, die Iris, nachdem man sie mit Sublimat 1 : 5000 gut abgespült hat, mit einem geeigneten Instrument (Spatel) zu reponieren, was übrigens häufig misslingt. Ist der Prolaps schon 1 bis 2 Tage alt und anzunehmen, dass er sich mittlerweile verunreinigt hat, würde die Reposition eine gefährliche Iritis zur Folge haben können mit Gefahr für das andere Auge. Die vorgefallene Iris wird daher besser abgetragen und es werden bloss die Irisschenkel so gut wie möglich reponiert, damit möglichst wenig Irisgewebe in der Wunde liegen bleibt und die Pupille einigermassen entspannt wird.

Tab. 32a. Staphyloma corneae, fast total. Die kegelförmige Vorbauchung besteht hier aus Iris- und Narben-Gewebe, ist daher gänzlich undurchsichtig und von blaugrauer Färbung. — b. Staphyloma racemosum corneae. Die Vortreibung ist hier eine mehrfache, bedingt durch multiple Geschwürsbildung und nachherige Steigerung des intraokularen Druckes durch Sekundär-Glaukom. — c. Staphyloma corneae et corporis ciliaris infolge von Skleritis. —

Diese 3 Bilder verdanke ich Herrn Prof. von Michel.

III. Die Formfehler der Hornhaut

sind sehr wichtig, weil sie das Sehen stark stören. Der häufigste Formfehler ist ungleiche Krümmung in horizontaler und vertikaler Richtung und bildet die Hauptursache des Astigmatismus (v. Bd. VII dieses Atlanten 5. Aufl. p. 28).

Abnorme Grösse der Cornea kommt angeboren, manchmal familiär, vor und kann bei guter Durchsichtigkeit der Hornhaut das ganze Leben lang so bleiben, wobei der Bulbus normale Grösse hat: Megalocornea oder Cornea globosa. Dieser Anomalie ähnlich ist die durch Glaukoma infantile verursachte, letztere unterscheidet sich aber sehr deutlich dadurch, dass die Hornhaut zuerst die für Glaukom charakteristische Mattheit der Oberfläche und später unregelmässige Trübungen ihres Gewebes zeigt, so dass sie die Durchsichtigkeit mehr oder weniger einbüsst. Zugleich wird der jugendliche Bulbus durch die Drucksteigerung, wenn sie nicht behoben wird, allmählich grösser und blind (s. Abschnitt „Glaukom").

Zu den erworbenen Formfehlern gehört der Keratokonus (v. Tab. 31 a und b), welcher sich dadurch kennzeichnet, dass die Hornhaut eine kegelförmige Wölbung bekommt und zwar infolge davon, dass sie in der Mitte dünner ist und infolgedessen vom intraokularen Druck dort allmählich vorgetrieben wird. Stärkere Grade des Keratokonus verraten sich durch den abnormen Kornealreflex, der den Augen etwas Funkelndes gibt. Er ist nämlich von der Spitze des Kegels zurückgeworfen, viel kleiner und dabei lebhafter als beim

a

b

c

normalen Auge, während die seitlichen Partien des Kegels einen abnorm in die Länge gestreckten Reflex hervorrufen. Man untersucht die schwerer zu erkennenden, weniger ausgesprochenen Fälle am besten mit der Placidoschen Scheibe, deren weisse und schwarze konzentrische Ringe gespiegelt werden und dabei eigentümlich verzerrt erscheinen. Auch das ophthalmoskopische Bild zeigt Verzerrungen und eigentümliche Scheinbewegungen. Bei hohen Graden der Kegelbildung trübt sich die Spitze, was die Sehstörung noch vermehrt, die durch die Verbiegung allein schon beträchtlich zu sein pflegt. Das Uebel befällt meist beide Augen und mit Vorliebe weibliche Individuen. Der optische Fehler lässt sich durch Gläser schwer korrigieren. Stillstand des Leidens sah ich durch konsequente Sklerotomiebehandlung eintreten, zugleich mit Massnahmen, welche das Allgemeinbefinden kräftigen.

Noch bedenklichere Folgen für das Sehen hat die Staphylombildung, wie sie sich nach grossen geschwürigen Zerstörungen der Hornhaut entwickeln kann (Tab. 32 a—c). Da diese auf Ektasie der Geschwürsnarbe beruhende schwere Affektion fast ausnahmslos mit Drucksteigerung — Sekundär-Glaukom — verbunden ist, kann sie bald unheilbare Erblindung verursachen. Die Behandlung ist im wesentlichen eine operative.

Die Krankheiten der Sklera.

1. Entzündung.

Die Sklera entzündet sich viel weniger häufig als die Cornea und meist nur im vorderen Teil. Man unterscheidet zwischen oberflächlicher und tiefer Skleritis. Erstere wird auch Episkleritis genannt. Es ist aber oft schwer, zu sagen, wie tief die Entzündung in die Sklera eingedrungen ist und zwischen beiden Formen gibt es auch Uebergänge. Bei beiden treten rundliche, herdförmige Verdickungen, Knoten (Tab. 33 a) auf, bei der tiefen Form breitet sich aber die Entzündung ausserdem gern diffus über grössere Strecken rings um die Hornhaut herum aus und ruft eine bläulichrote, ausgebreitete Injektion hervor, die dann nach längerer Zeit einer blassvioletten, porzellanartigen Platz macht (v. Tab. 33 b). Die tiefe Skleritis ergreift auch gern die benachbarte Cornea, in welcher tiefe Infiltrate auftreten, die nicht zerfallen, sondern grösstenteils bleibende Trübung zurücklassen (sklerosierende Keratitis). Ferner wird leicht die Iris mitergriffen, ja auch die Chorioidea, so dass dann Glaskörpertrübungen auftreten, welche für das Sehen verhängnisvoll werden können. Abgesehen davon, dass auch iritische Exsudation: Ringförmige Synechie oder Pupillarmembran den Prozess komplizieren können, kann endlich auch noch Star hinzutreten und Ektasie der durch die lange Erkrankung verdünnten und erweichten Sklera. Es können so Skleralstaphylome (v. Tab. 32 c) sich bilden. Diese Form der Skleritis befällt meist beide Augen mehr jüngerer Individuen, mit Vorliebe solche weiblichen Geschlechts. Manchmal sind diese Patienten tuberkulös belastet oder leiden an ererbter oder erworbener Syphilis. Die Erkrankung zieht sich meist jahrelang hin und ist der erfolgreichen Behandlung schwer zugänglich.

Die häufiger als die tiefe Form vorkommende oberflächliche Entzündung charakterisiert sich durch den skleritischen Buckel (Tab. 33 a), dessen blaurote, tiefe

Injektion den Sitz anzeigt, abgesehen davon, dass der Entzündungsherd nicht verschieblich ist und deutlich unter der Bindehaut liegt. Diese Entzündungsherde zerfallen nie geschwürig, sondern verschwinden nach 10—15 Wochen oder länger allmählich, wobei leicht an deren Stelle ein graulicher Fleck infolge der Verdünnung der Sklera zurückbleibt. Auch diese Form ist hartnäckig und zieht sich namentlich dann sehr in die Länge, wenn sie wandernd die Hornhaut ganz oder teilweise umkreist: Skleritis migrans. Die durch Einlagerung von Rundzellen, also entzündliche Infiltration, bedingten Erhöhungen der Sklera haben verschiedene Grösse von 3—8 mm und können auch mehrfach am selben Auge vorhanden sein. Sie sind in der Regel auf Druck erheblich empfindlich, spontan machen sie manchmal wenig Schmerz, in andern Fällen verursachen sie solchen in unangenehmster Weise. Es rezidiviert der Prozess gern und befällt auch oft im Laufe der Zeit beide Augen. Doch schädigt er das Auge bleibend weniger als die tiefe Form, da er auch weniger Komplikationen veranlasst.

Auch diese Form kann mit Tuberkulose und Syphilis im Zusammenhang stehen, namentlich aber mit rheumatischer Infektion des Organismus, so dass die Behandlung eine antirheumatische mit Schwitzkur und sehr langer Anwendung von Natr. salicyl., Aspirin etc. sein muss.

II. Die Verletzungen der Sklera.

Stich und Schnittwunden der Sklera bekommt man ziemlich häufig zu sehen und besonders unheilvoll sind die nicht seltenen Berstungen durch starke stumpfe Gewalteinwirkung: Faust oder Stockschlag, Kuhhornstoss, Anstossen gegen ein stumpf-spitzes Objekt etc. Denn da die Skleralruptur fast immer eine perforierende Wunde setzt, gerät dabei der Bulbusinhalt in grosse Gefahr. Uebrigens sind auch die Schnitt- und Stichwunden meist perforierend.

Tab. 33a. Skleritis, frisch, d. h. seit 3 Wochen bestehend. Der deutlich prominente Herd temporal von der Hornhaut ist auf Druck stark empfindlich. Die Heilung der sehr wahrscheinlich rheumatischen Affektion nahm 2 Monate in Anspruch und hinterliess an der Stelle des Buckels eine schiefrige Verfärbung, wie sie in der folgenden Figur oberhalb der Hornhaut sichtbar ist.

— b. Skleritis-Folgen und sklerosierende Keratitis. Dass diese 37jährige Patientin seit vielen Jahren an Skleritis dieses Auges gelitten hat, ergibt sich aus der starken schiefrigen Verfärbung resp. Verdünnung der Sklera oberhalb der Cornea. Dass dort und temporal von der Hornhaut abermals etwas Skleritis tätig ist, ersieht man aus der von dieser in der Hornhaut oben und temporal verursachten entzündlichen Trübung, die entsprechende ciliare Rötung zur Folge hat. Dass früher schon mehrfach diese Keratitis von der Skleritis angefacht wurde, ergibt sich aus der unregelmässigen Begrenzung der Hornhaut, welche dadurch zustande kommt, dass die Randpartien durch die Keratitis skleraähnlich (sklerosiert) wurden. Dass auch schon starke plastische Iritis tätig war, erkennt man aus der unregelmässigen, d. h. durch Synechien grossenteils mit der Linse verlöteten Pupille. Am anderen Auge findet sich eine breite Synechie nach innen-unten, sonst nichts Abnormes. Ursache des Prozesses unklar. Die Augenentzündungen begannen im 14. Lebensjahr. Die Frau hat 8 gesunde Kinder, zwei ihrer Brüder starben an Lungenschwindsucht. Vor 11 Jahren hatte sie kurze Zeit fieberlosen Gelenkrheumatismus. Die letzten 3 Jahre litt sie nicht an den Augen, die jetzige Entzündung begann vor 6 Wochen im Anschluss an eine Niederkunft. Im Urin eine Spur Eiweiss. Iridektomie, Entlassung mit S. = 3/60 links.

Nicht nur führt jede perforierende Wunde derart leicht zu verderblichem Glaskörperausfluss, sondern sie öffnet auch der Infektion das Tor zum Bulbusinnern und zum Glaskörper, der, wenn er einmal infiziert ist, einen guten Nährboden bildet, von dem sich die eiterige Entzündung leicht und rasch auf die Retina und Uvea ausbreitet. Bei der Skleralruptur kommt es allerdings ausnahmsweise vor, dass die Bindehaut über der Rissstelle unverletzt bleibt und einen Abschluss gegen aussen bildet. So kann denn der Fall eintreten, dass die Linse, welche bei solchen rupturierenden Gewalteinwirkungen sonst leicht aus der Rissstelle gänzlich herausgeschleudert wird, nun bloss unter die Bindehaut tritt (Tab. 39c). Am häufigsten liegen diese Rupturstellen nahe oberhalb

a

b

der Hornhaut und parallel zu ihr, gelegentlich aber auch seitlich (Tab. 39 c). Sehr oft tritt bei der Berstung der Sklera eine grosse Blutung ins Innere des Auges speziell in den Glaskörper ein — Hämophthalmus — und infolgedessen ganze oder teilweise Erblindung, da sekundär dabei die Retina stark affiziert wird (sog. Retinitis proliferans). Infolge starken Glaskörperausflusses allein schon, ganz besonders aber, wenn dazu noch starke Durchblutung desselben stattfindet, tritt nach kürzerer oder längerer Zeit Netzhautablösung und damit Erblindung auf.

Stich- und Schnittwunden durch Messer, Scheren, Glassplitter können, wenn keine Infektion hinzutritt, befriedigend heilen. Denn sie haben meistens weniger grossen Glaskörperverlust zur Folge, als die durch Kompression des Bulbus entstandenen Rupturen.

Fremdkörper bleiben weniger häufig in der Sklera stecken als in der Cornea, dagegen durchschlagen sie dieselbe nicht selten, um im Glaskörper, der Retina etc. liegen zu bleiben. Namentlich tun dies oft Eisensplitter, da diese genügende Flugkraft erlangen, um die zähe Lederhaut durchdringen zu können. Aber auch Kupfersplitter, die durch die Explosion von Dynamit- und kleinen Zünd-Kapseln herumgeschleudert werden, oder Steinsplitter, die beim Sprengen mit Pulver oder Dynamit herumspritzen, desgleichen durch Explosion von Glasgefässen in Laboratorien etc. herumgeworfene Glassplitter können gelegentlich die Sklera durchschlagen. Grosse Splitter der Art können auch bloss eine Anspiessung verursachen, d. h. eine oft erhebliche Wunde, ohne dass der Splitter im Bulbus bleibt. Diese Anspiessungeu sind aber seltener als die Wunden, bei denen der Splitter im Bulbusinnern sich befindet, so dass man immer gut tut, das letztere als wahrscheinlicher in diagnostische Ueberlegung zu ziehen.

Die perforierende Wunde der Sklera verrät sich, solange sie noch frisch, also nicht verklebt ist und wenn sie wenigstens eine gewisse Länge hat, durch die Herabsetzung des intraokularen Druckes. Ferner sieht

Tab. 34a. Sarkom der Iris. Dieses Bild wurde mir von Herrn Kollegen Mayweg in Hagen freundlichst überlassen, der an der Heidelberger Versammlung der Ophth. Gesellschaft vom Jahre 1897 darüber folgende Mitteilung machte. Der 53jährige Fabrikarbeiter war schon 1870 von seiner Umgebung auf eine kleine gelbbraune Erhöhung von Stecknadelkopfgrösse in der Nähe des äusseren Randes der Iris in ihrem temporalen Drittel aufmerksam gemacht worden. Nach einem Jahr bemerkte er eine Veränderung im Fleck und dieser wurde nun allmählich grösser, ohne dass er das Sehen beeinträchtigte, das bei der Aufnahme im Mai 1897 noch völlig normal war. Der Geschwulstknoten wurde in zwei Sitzungen vollständig entfernt. Heilung nach 3 Wochen. Die Untersuchung der Geschwulst ergab, dass es sich um ein mässig stark pigmentiertes Spindelzellensarkom handelte. Die Pigmentfleckchen auf dem unteren Teil der Iris sind nicht pathologisch, sondern entsprechen jenen Fleckchen, die man hie und da auf der normalen Iris wahrnimmt. Doch sieht man gelegentlich aus solchen Sarkome sich entwickeln.

— b. Iritis syphilitica. Es besteht ausgeprägte ciliare Rötung, Verfärbung der Iris durch Hyperämie, so dass die bläulich-graue Färbung (wie sie Fig. c vom anderen Auge zeigt) ins Grünliche verändert ist. Die unter dem Einfluss von Atropin befindliche Pupille zeigt die vorspringenden Zacken der Synechien. Es besteht Schmerz und ziemliche Lichtscheu. Patient ist seit einigen Jahren syphilitisch.

---

man mit dem Augenspiegel gewöhnlich mehr oder weniger Blutung oder bald darauf entzündliche Trübung im Glaskörper. Bei peripher, also am Aequator bulbi, liegenden perforierenden Wunden kann man auch ophthalmoskopisch als hellen Streifen die Chorioidalwunde sehen. Die Anwesenheit eines Fremdkörpers im Bulbusinnern erfordert gründliche Untersuchung mit dem Augenspiegel. Diagnostisch ist ferner für den Nachweis von Eisensplittern die Anwendung des Sideroskops, einer sehr empfindlichen Magnetnadel, deren Ablenkungen mit einem Fernrohr abgelesen werden, zweckdienlich oder man nähert das Auge dem von mir angegebenen Riesenmagnet, der entweder den Splitter gleich nach vorn hinter die Iris zieht oder wenigstens zunächst durch Schmerzreaktion die Anwesenheit eines Splitters im Bulbus anzeigt. In manchen Fällen ist es nötig, die Frage, ob ein Metallsplitter sich im Auge befindet, vermittelst Röntgenstrahlen zu lösen, wozu aber eine

a

b

gute Installation erforderlich ist, namentlich bei Splittern von bloss 1—2 mm Durchmesser.

Nie soll man eine Skleralwunde sondieren, um die allfällige Anwesenheit eines Fremdkörpers in oder hinter derselben nachzuweisen oder um nachzusehen, ob die Wunde wirklich perforierend ist. Denn man schiebt dabei zu leicht pathogene Mikroorganismen, welche vielleicht bereits auf der Aussenfläche der Wunde sich abgelagert haben, in diese und in den Glaskörper hinein und schafft so eine Infektion des Bulbusinnern, die zum Untergang des Auges führt.

Die Behandlung der Skleralwunden erfordert grösste Ruhe des Patienten, am besten für einige Zeit im Bett und bei grossen Wunden der Art ist Verband auch des zweiten Auges (Binoculus) angezeigt. Schon verklebte Skleralwunden lässt man am besten in Ruhe, d. h. ohne Sutur, bei noch nicht verklebten, namentlich wenn sie klaffen, kann man sorgfältig in der Weise nähen, dass man die Conjunctiva und allenfalls etwas episklerales Gewebe in die Naht fasst. Die Sklera selbst zu nähen empfiehlt sich meistens nicht.

Nur bei ganz grossen, durch die Sklera ins Auge gedrungenen Eisensplittern ist es angezeigt, sie durch die Skleralwunde mit dem Riesenmagnet auszuziehen, kleinere zieht man besser in die Vorderkammer und durch eine kleine Incision der Cornea vollends heraus. Befindet sich ein solcher auch nur wenige Millimeter grosse Splitter frei irgendwo im Glaskörper, so wird er bei Annäherung des Auges an den grossen Magnet bald um die Linse herum hinter die Iris gezogen und wölbt diese etwas vor. Nun schiebt man den Kopf des Patienten sofort zurück oder unterbricht den Strom, damit der Splitter sich nicht in die Hinterseite der Iris einbohrt. Dann lässt man das Auge nach der Richtung drehen, in welcher der Splitter hinter der Iris liegt und zieht ihn durch die Pupille in die Vorderkammer, was meist gelingt, namentlich wenn man vor der Operation die Pupille noch etwas erweitern kann. Splitter, die in der Retina und Chorioidea fest-

stecken, folgen dem Zug des grossen Magnets manchmal etwas langsam, so dass man gut tut, die Anziehung nicht zu früh abzubrechen und mehrmals zu wiederholen. Je kleiner der Splitter, um so weniger kräftig wird er angezogen, um so kräftiger muss also der Magnet sein und umgekehrt. Hat man keinen grossen Magnet zur Verfügung, so muss man den Versuch machen, mit der kleinen magnetischen Sonde den Fremdkörper aufzusuchen und zu fassen, indem man damit entweder durch die Skleralwunde eingeht oder indem man eine geeignete Schnittwunde anlegt. Weiters bezüglich der Magnetoperation findet sich in meinem Atlas und Grundriss der Lehre von den Augenoperationen.

Die Krankheiten der Iris und des Ciliarkörpers.

I. Entzündungen.

Der vordere Abschnitt der Uvea, Regenbogenhaut und Ciliarkörper wird meist gleichzeitig von Entzündung befallen, so dass gesonderte Entzündung der Iris (Iritis) oder des Corpus ciliare (Cyclitis) weniger häufig ist, ja bei heftiger Entzündung dieser Teile macht gewöhnlich auch die Chorioidea mit, so dass von Uveitis gesprochen werden kann.

Die Erscheinungen der akuten Iritis sind sehr charakteristisch. Indem das Auge sich pericorneal s. ciliar rötet, treten Schmerz, Tränen und Lichtscheu auf, die es dem Kranken bald schwer oder unmöglich machen, bei hellem Licht das Auge frei zu öffnen. Untersuchen wir es, so fällt uns bei nichtbrauner Iris eine Verfärbung derselben im Sinne der Hyperämie, die blaue Iris ist grünlich (Tab, 34 b), die graue etwas rötlich, die hellbraun-grünliche etwas schmutzig-dunkler als die des normalen anderen Auges. Zugleich fällt auf, dass die Zeichnung der Iris etwas undeutlich, ihr

Gewebe trüb und etwas aufgelockert resp. durch entzündliche Infiltration verdickt ist. Schon diese Veränderung hat zur Folge, dass die Pupille infolge der Volumszunahme der Iris verengt und weniger beweglich ist. Die Verengerung und Unbeweglichkeit der Pupille wird ferner durch die entzündliche Reizung des Sphinkters begünstigt und bald wird die Beweglichkeit auf Lichteinfall noch beeinträchtigt durch Verlötung des Pupillarrandes mit der Linsenkapsel. Zuerst geschieht dies nur an einzelnen Stellen, die, wenn man die Pupille durch ein Mydriaticum (Atropin, Hyoscin, Kokain, Homatropin) erweitert, als schmalere oder breitere Zacken vorspringen (Tab. 34b) und der Pupille ihre Rundung rauben. Diese Zacken nennt man hintere Synechien im Gegensatz zu den vorderen Synechien der Iris mit der Cornea, die dann eintreten, wenn diese perforiert.

Kommt man erst später zur Untersuchung, so kann schon der ganze Pupillarrand ringsum verlötet sein, so dass die Pupille nun auch durch die genannten Mittel sich nicht mehr erweitern lässt. Oder es erweitert sich erst nach längerer Anwendung der Mydriatica die Pupille an einigen Stellen, indem die frischeren Verklebungen reissen und manchmal gelingt es, wenn die Verwachsungen noch nicht zu alt sind, sie alle nach und nach zu dehnen und schliesslich zu trennen, so dass die Pupille wieder rund wird. Verwachsung der Pupille ringsherum durch zirkuläre Synechie wird Pupillarabschluss, seclusio pupillae, genannt, weil dadurch der Raum hinter der Iris, die hintere Kammer, von der Vorderkammer abgeschlossen wird.

Wo zahlreiche Synechien sich bilden, kommt es in der Regel auch zu Exsudation ins Pupillargebiet und damit zu einer Exsudatmembran, welche die Pupille verschliesst. Dies nennt man Pupillarverschluss, occlusio pupillae. Je dicker diese Membran, um so stärker und bedenklicher ist die Sehstörung. Zugleich mit der entzündlichen Exsudation im Pupillargebiet geht Hand in Hand solche ins Kammerwasser, das sich durch Leukocyten und Fibrin trübt, wodurch die Iris und

Pupille weiter getrübt und verschleiert erscheint. Es können sich bei lebhafter Exsudation die Leukocyten im Kammerwasser senken und ein Hypopyon bilden, das dann den eiterigen Charakter der Iritis kundgibt. Ist die Exsudation mehr fibrinös, so kann in der Vorderkammer ein halbdurchsichtiges, eine graue Wolke bildendes Fibrin-Gerinnsel sichtbar werden. Bei heftiger Iritis sieht man ferner in der Regel auch eine leichte, diffuse Trübung der Hornhaut auftreten, bedingt teils durch Auflagerung feiner Exsudatmassen auf der Hinterfläche, teils durch Mitbeteiligung an der Entzündung in Form leichter Infiltration mit Wanderzellen.

Bei starker Iritis können die Schmerzen äusserst heftig werden und neuralgieartig sich über das Auge hinaus in Stirn, Schläfe und Kopf ausbreiten. Sie werden dann durch den geringsten Lichteinfall ins Auge bis zur Unerträglichkeit gesteigert, manchmal treten sie aber auch in der Nacht in heftigster Weise auf, wobei das Auge lebhaft tränt.

Anderseits gibt es Fälle schleichender Iritis, bei denen der Kranke von der Entzündung wenig merkt, so dass man gelegentlich Leute mit Synechien findet, die sich nicht erinnern können, eine Augenentzündung gehabt zu haben.

Die Iritis tritt oft nur einseitig auf und die Rückfälle, die nicht selten sind, befallen wieder dasselbe Auge. In anderen Fällen besteht die Neigung zur Erkrankung beiderseits, so dass über kurz oder lang auch das andere Auge Iritis bekommt.

Die Cyclitis kennzeichnet sich durch andere Erscheinungen der entzündlichen Exsudation. Man beobachtet dabei 1. Beschläge (Präcipitate) auf der Hinterwand der Hornhaut, punktförmige bis 2 mm grosse, runde, hauptsächlich auf dem unteren Teil der Hornhaut verstreute Häufchen von Rundzellen, mit Pigmentkörnern und Fibrin durchsetzt und je nach dem Pigmentgehalt grau oder bräunlich. Oft sind sie so klein, dass sie nur vermittelst der Lupe bei seitlichem Licht oder mit dem Lupenspiegel im durchfallenden wahrgenommen werden

können. Sie finden sich oft nur im Bereich des unteren Quadranten der Hornhaut, also in einem dreieckigen Bezirk, dessen Spitze vor der Pupille liegt. Es kann aber bei Cyclitis auch die Exsudation in die Vorderkammer in Form eines Hypopyon stattfinden oder in Form grauweisser Massen, die im Kammerwinkel unten oder seitlich auftauchen. 2. Es kann die Hauptexsudation in die hintere Kammer stattfinden und zu einer flächenhaften Verlötung und Verwachsung der Iris mit der Linse, einer totalen hinteren Synechie führen. Man erkennt dieses daran, dass nach und nach, indem die Iris ciliarwärts durch das schrumpfende Exsudat gegen den Linsenrand gezogen wird, die Vorderkammer sich peripher ringsherum vertieft. Bei dieser Irisverlötung gelingt es nicht oder nur unvollkommen, die Pupille zu erweitern. 3. Die Exsudation findet auch in den Glaskörperraum hinein statt, namentlich in dessen vorderen Teil, manchmal massenhaft, und es tritt infolge dessen mehr oder weniger starke Sehstörung auf. Ist die Exsudation hinter der Linse stark, so bilden sich dort mit der Zeit eigentliche entzündliche Schwarten, deren Schrumpfung unter beständiger weiterer Reizung des Ciliarkörpers und fortschreitender Trübung des ganzen Glaskörpers zu Atrophie des ganzen Auges führt.

Es können bei starker Cyclitis alle drei Exsudationsformen sich kombinieren, wobei lebhafte weitere entzündliche Symptome, namentlich Rötung und Schmerz, nicht fehlen. Doch kann die reine Cyclitis auch ganz schmerz- und injektionslos verlaufen und sich nur durch die Präcipitate und mehr oder weniger Sehstörung, die durch dieses und durch Glaskörpertrübung bedingt wird, verraten. Diese Form der Cyclitis wurde bisher Iritis serosa genannt, ein unrichtiger, alter Name.

Ein wichtiges Symptom der Cyclitis ist die Aenderung des intraokularen Druckes. Er kann abnorm hoch werden, und zwar namentlich bei der Form mit Beschlägen, aber auch unter die Norm sinken, letzteres mehr bei stärker ausgeprägter Erkrankung, somit namentlich im späteren Stadium. Diese abnorme Weich-

Tab 35a. Iritis syphilitica condylomatosa (aus Mracek, Lehmanns Atlanten, Bd. VI, Tab. 43a). Der 23jährige Hausknecht hat seit 5 Tagen Schmerz in der rechten Schläfe und im rechten Auge, ciliare Rötung, Cornea und Kammerwasser rein. Die Pupille wird auf Atropin nierenförmig erweitert, da aussen-unten eine Synechie. Dort ragt ferner eine rötlich gefärbte, über hirsekorngrosse Geschwulst in die Pupille vor. Eine livide, pigmentierte, ins Kupferfarbige spielende, etwa bohnengrosse, mässig infiltrierte Narbe an der Raphe des Penis in der Mitte des Pars pendula. Inguinale, cervicale und axillare Drüsen geschwellt. Universelles, pustulöses Syphilid. Heilung nach Schmierkur und subkonjunktivalen Sublimatinjektionen.

— b. Chronische Tuberkulose der Chorioidea mit starker Exsudation in den Glaskörper (Pseudogliom), Iritis.

---

heit des Bulbus ist ganz besonders oft mit der wichtigen Erscheinung verknüpft, dass der leichteste Druck aufs Auge, namentlich auf die Gegend des Corpus ciliare, starken Schmerz hervorruft, so dass der Patient bei Berührung dieser Region sofort mit dem Kopf zurückfährt. Ein weiteres ominöses Symptom der Cyclitis ist Oedem des oberen Lides.

Je mehr die Iritis sich mit Cyclitis kombiniert und zur Iridocyclitis wird, umso hartnäckiger und gefährlicher pflegt die Erkrankung zu sein, weil die cyclitische Exsudation in Hinterkammer und Glaskörper das Auge bedeutend schädigt, und zwar bleibend, indem diese Entzündungsprodukte schwer resorbiert werden und operativ unangreifbar sind. Auch hat die Cyclitis sehr geringe Tendenz zu heilen. Sie kann monate- ja jahrelang den Kranken quälen. Aber auch die reine chronische Cyclitis mit blossen Beschlagpunkten auf der Hinterwand der Hornhaut und mehr oder weniger Glaskörpertrübung kann ebenso lang sich hinziehen. Sie befällt, wenn sie spontan auftritt, zudem oft beide Augen. Bei längerer Dauer zieht sie auch gewöhnlich die Aderhaut in Mitleidenschaft.

Wenn also schon die akute Iridocyclitis und Iritis in der Regel Wochen zur Heilung braucht, bemisst sich die Dauer bei der chronischen Form dieser Entzündungen nach Monaten und Jahren und endet nicht selten allmählich mit Erblindung oder ihr nahe kom-

mender Amblyopie, um so eher, je mehr die Neigung zu Rezidiven, was oft der Fall, sich ausprägt. Dabei führt dann die chronische Iritis und Iridocyclitis zu Atrophie der Iris, Katarakt, Atrophie des Bulbus, entweder nur im vorderen Teile: Phthisis anterior oder total: Phthisis bulbi.

Die ursächlichen Verhältnisse der Iritis und Iridocyclitis sind sehr vielgestaltig. Zunächst können wir zwischen primärer und sekundärer Iritis unterscheiden. Die letztere tritt bei Keratitis auf, namentlich bei der eiterigen Form, ferner im Gefolge der Skleritis, gelegentlich auch der Chorioiditis und der Netzhautablösung, sowie der intraokularen Tumoren etc.

Die primäre Form kann infolge verschiedener Allgemeinerkrankungen auftreten oder als lokale Erkrankung (bei Trauma etc.). Was diese Allgemeinerkrankungen betrifft, so ist Syphilis bei weitem die häufigste Ursache der Iritis und Iridocyclitis (in zirka der Hälfte aller Fälle).

Die syphilitische Iritis kann unter dem Bilde der gewöhnlichen Iritis mit Synechien auftreten (Tab. 34 b) oder aber mit mehr oder weniger Beschlägen einhergehen oder beides zusammen zeigen. Nicht selten aber schafft sie ein charakteristisches Bild dadurch, dass Knötchenbildung im Irisgewebe auftritt (Tab. 35 a). Sie sind, wenn klein (1 mm) graurot, wenn grösser (bis 3 und 4 mm) mehr gelbrot und die Iris ist in ihrer Umgebung gewöhnlich gerötet. Sie sitzen mit Vorliebe am Pupillarrand, gelegentlich einmal auch auf dem übrigen Teil der Iris und wachsen ziemlich rasch. Sie können auch mehrfach auftreten und konfluierend eine längere Strecke des Pupillarrandes in einen dicken Wulst verwandeln. Immer bildet sich da, wo solche Syphilome sitzen, eine Synechie, die gewöhnlich nicht mehr schwindet, auch nachdem die Knötchen sich durch Resorption wieder verloren haben. Schon starke Verdickung des Pupillarrandes mit breiter Synechie muss, wenn auch keine deutlichen Knoten vorhanden sind (sie sind oft bloss mikroskopisch nachweisbar) den Verdacht der spezifischen Natur der Entzündung erwecken. Die Iritis mit und ohne

Knötchen tritt gewöhnlich im sekundären Stadium der Syphilis auf, so dass man die Syphilome als Papeln bezeichnen kann. Tritt sie (weniger häufig) nach dem ersten Jahre der Erkrankung auf, so können die Knötchen fehlen oder es kann im tertiären Stadium wieder zu Knötchenbildung kommen, die dann als Gummata zu bezeichnen sind. Diese können ziemlich gross werden und auch den Ciliarkörper in Mitleidenschaft ziehen. — Es tritt im Verlauf der Syphilis die Iritis leicht an beiden Augen auf, rezidiviert gern und wird oft von Erkrankung der Aderhaut, der Netzhaut und des Opticus begleitet.

Auch die hereditäre Lues kann Iritis veranlassen. Wenn im Kindesalter Iritis, namentlich chronischer Natur und beiderseits auftritt, muss man in erster Linie an hereditäre Syphilis denken.

Ist die Natur der Iritis in bezug auf Syphilis zweifelhaft, so empfiehlt sich die Vornahme der Wassermannschen Blutuntersuchung.

Die rheumatische Iritis, in gewissen Gegenden recht häufig, hat nichts Charakteristisches und muss als solche aus rheumatischen Begleiterscheinungen resp. der Anamnese und aus der Wirkung bezüglicher Medikamente erschlossen werden. Sie rezidiviert sehr gern, manchmal zusammen mit Rezidiven von Gelenkrheumatismus.

Von dieser Form ist manchmal schwer zu unterscheiden die gonorrhoische Iritis, da diese bei solchen Gonorrhoe-Durchseuchten auftritt, welche am sog. Tripperrheumatismus leiden. Auch hier tritt oft die Iritis zugleich mit Gelenkentzündungen auf. Sie rezidiviert auch leicht und kann sehr hartnäckig sein.

Als weitere Formen der Iritis sind zu nennen die Iritis tuberculosa und scrophulosa, die einerseits unter dem Bild einer gewöhnlichen, namentlich mit Beschlägen verlaufenden Iritis bei Tuberkulösen oder mit Tuberkulose Belasteten sich einstellt, anderseits zu chronisch-tuberkulösen Knotenbildungen in der Iris führt. Letztere ähneln den Syphilomen, sitzen aber fast nie am Pupillarrand, sondern peripher und haben mehr graue bis graurote Färbung. Sie wachsen auch meist lang-

samer und unter weniger entzündlichen Erscheinungen als die Syphilome, in der Regel zugleich mit Bildung von oft grossen Beschlägen an der Hinterwand der Hornhaut. Häufig entwickelt sich aus einem oder mehreren beisammen oder getrennt sitzenden kleinen Knötchen durch Hinzuwachsen weiterer solcher und Konfluenz eine höckerige, unregelmässige Wucherung, die einen Teil der Vorderkammer ausfüllt. Mit Vorliebe beginnt der Prozess im unteren Teil der Vorderkammer. Manchmal sieht man neben grösseren konglobierten Wucherungen auf der Iris miliare Tuberkelknötchen, welche die Diagnose erleichtern.

Zur genaueren Feststellung der tuberkulösen Natur einer Iritis oder Iridocyclitis, namentlich wenn sie mit blossen Beschlägen auftritt, empfiehlt sich die Tuberkulin-Reaktion (mit Alt-Tuberkulin).

Tuberkelähnliche Knötchen können (selten) auch durch das Eindringen von Raupenhaaren oder auch gröberer Fremdkörper in die Vorderkammer und Iris, ferner durch Leukämie und Pseudoleukämie verursacht werden.

Gelegentlich sieht man auch Iritis bei Diabetikern (und Albuminurikern) auftreten oder bei Febris recurrens.

Iritis idiopathica nennt man die Iritis, bei der keine Grundkrankheit auffindbar ist. Sie tritt namentlich oft ohne starke Entzündungserscheinungen unter dem Bilde der chronischen Iridochorioiditis mit Synechien, Beschlägen und namentlich tiefer Erkrankung des Glaskörpers auf, der immer trüber wird. Es gesellt sich Linsentrübung, Atrophie der Chorioidea und der Retina hinzu und im Laufe der Jahre kann vollständige Erblindung eintreten. Dieser bösartige Prozess befällt meist beide Augen, wenn auch manchmal in anfänglich ungleicher Stärke.

Die wichtigste Form der nicht mit Allgemeinerkrankung in Verbindung stehenden Iridocyclitis ist die traumatische, namentlich auch deshalb, weil sie die deletäre sympathische Ophthalmie des anderen

Auges verursachen kann. Zum mindesten kann das verletzte Auge in Bälde durch den Prozess zugrunde gerichtet werden. Verursacht wird sie durch perforierende Wunden, und zwar solche, die mit Infektion verbunden sind, während aseptisch bleibende Verwundungen der Iris und des Ciliarkörpers ohne Entzündung heilen. Nicht nur akzidentelle Verletzungen können diesen fatalen Prozess heraufbeschwören, sondern namentlich auch operative Eingriffe in der Nähe des Ciliarkörpers, z. B. die Staroperation. Sobald eine Wunde bis ins Corpus ciliare sich erstreckt, ist die Gefahr der Iridocyclitis und damit der Entzündung des anderen Auges gegeben, ebenso dann, wenn ein nicht aseptischer Fremdkörper im Auge zurückbleibt.

Die sympathische Ophthalmie wird weniger durch eiterige, akute bald zu Panophthalmie führende Iridocyclitis verursacht, als vielmehr durch die schleichende, chronische Form, bei der manchmal die Situation gar nicht so gefährlich zu sein scheint. Das verletzte Auge zeigt vielleicht bloss etwas Rötung, abnorme Weichheit, einige Beschlagspunkte und unter Umständen noch ganz gutes Sehen. Es sind oft Augen, die man nicht gern opfert, weil man immer noch hofft, sie heilen zu können. Anderseits sind auch schrumpfende phthisische Bulbi, bei denen die primäre Entzündung schon abgelaufen, imstande, eine sympathische Erkrankung hervorzurufen, wenn sie spontan oder durch erneutes Trauma (Stoss, Schlag etc.) sich wieder entzünden, während schmerz- und entzündungslosen atrophischen Augen diese Eigenschaft abgeht. Am häufigsten aber tritt die sympathische Entzündung zur Zeit der noch tätigen Iridocyclitis, zirka 4—8 Wochen nach der Verletzung auf. Sie kündigt sich durch Prodrome an, die man als sympathische Reizung bezeichnet, weil sie noch nicht eigentlich entzündlicher Natur sind: Accomodationsschwäche, Empfindlichkeit gegen Licht, etwas vermehrte Füllung der gröberen Gefässe um die Hornhaut. Ihnen folgen dann rasch oder langsam die eigentlichen entzündlichen objektiven Symptome: ciliare Rötung, Verengerung der Pupille,

die bald Synechien zeigt. Namentlich treten aber bald Präcipitate an der Hornhaut und alle übrigen Erscheinungen der Iridocyclitis auf. Die sympathische Iritis ist eine der bösartigsten Entzündungen des Auges und führt oft, trotz aller Behandlung zur Erblindung. Der Weg zur Ueberwanderung aufs zweite Auge ist noch nicht genau bekannt.

Diagnostisch kommt bei der Iritis und Iridocyclitis weiter noch folgendes in Betracht. Man hat sich vor allem davor zu hüten, Glaukom mit Iritis zu verwechseln, weil dies leicht Erblindung zur Folge hat, indem die Iritis-Behandlung mit Atropin in unheilvollster Weise das Glaukom verschlimmert. Bei Iritis ist die Pupille eng, bei Glaukom weit. Die Druckprüfung gibt weitere Auskunft, darf also in keinem Fall, der für Iritis erklärt wird, vergessen werden.

Wichtig ist oft die Diagnose der abgelaufenen Iritis, weil sie bei der Diskussion der Frage, ob jemand syphilitisch sei, in die Wagschale fällt. Da darf man dann Reste der fötalen Pupillarmembran, welche nicht selten als grauliche oder bräunliche Punkte und feine Faden im Pupillargebiet zu sehen sind, nicht für Synechienreste halten. Diese Faden, die sich synechieähnlich von der Iris zur Linsenkapsel hinüberziehen, entspringen nicht wie die Synechien vom Pupillarrand, sondern von der Irisfläche, von den Leisten des kleinen Iriskreises und die Pupillarmembranpunkte bilden nicht wie die Reste von Synechien einen Kranz oder Teile eines solchen, sondern unregelmässige Gruppen im mittleren Bezirk der Pupille.

Die Behandlung der Iridocyclitis muss eine lokale und eine dem Grundleiden entsprechende allgemeine sein. Die erstere besteht bei allen Fällen in Erweiterung der Pupille durch Altropin oder Hyoscin. Erweitert sich die Pupille schwer, so kann zur Unterstützung der Mydriasis noch zwischen hinein Kokain eingetropft werden. Wo die Entzündung Drucksteigerung zur Folge hat, muss Atropin zeitweise ausgesetzt werden. Je stärker die Iridocyclitis ist, um so mehr muss das Licht

von den Augen ferngehalten werden, entweder bloss vermittelst einer Dunkelbrille oder durch Aufenthalt im Dunkelzimmer. Es werden vermittelst Atropin und Dunkelheit nicht nur die Beschwerden des Patienten durch Ruhigstellung der Iris vermindert, sondern es wird auch der Entzündung entgegengearbeitet, weil bei erweiterter Pupille in die verschmälerte Iris weniger Blut einströmen kann. Zugleich wird durch die Mydriasis die Synechienbildung erschwert. Während bei der Iritis mit blossen Beschlagpunkten meist 1—2 Tropfen einer 1 % Lösung genügen, sind bei akuter Iritis 5—8 Tropfen p. d. notwendig, wozu, wenn nötig, noch die gleiche Zahl Tropfen einer 2 % Kokain-Lösung gefügt werden können. Wenn bei heftiger und hartnäckiger Iritis lange Zeit eine beträchtliche Menge eines Mydriaticums eingetropft werden muss, empfiehlt es sich, das weniger giftige Eumydrin zu verwenden.

Absolute Untätigkeit der Augen und Vermeidung alles Alkoholes sind bei akuter Iritis unentbehrlich.

Die syphilitische Iritis erfordert energische antispezifische Behandlung mit Einreibungskur (1—4 gr. p. d.) und Jodkali (2—5 gr. p. d.). Bei hartnäckiger Entzündung ist daneben noch Schwitzkur empfehlenswert. Diese ist namentlich auch bei der rheumatischen Form angezeigt nebst Natr. salicylicum oder Aspirin.

Die tuberkulöse Iritis erfordert kräftige Allgemeinbehandlung. Die Excision der Wucherungen nützt nicht viel. Dagegen sah ich von Einbringung sterilisierten Jodoforms in die Vorderkammer schon mehrfach gute Wirkung. Noch mehr aber empfiehlt sich die Anwendung von Tuberkulin-Einspritzungen (TR).

Gegen die Iritis traumatica ist vor allem prophylaktisch zu verfahren in dem Sinne, dass bei allen die Bulbuskapsel perforierenden Operationen strengste Antisepsis resp. Asepsis angewendet wird. Infizierte Wunden müssen, so gut es geht, desinfiziert werden (Karbol, Glühschlinge etc.). Auch hier sah ich durch gleichzeitige Einbringung von Jodoform in die Wunde und in die Vorderkammer z. B. bei beginnender Wundrand-

eiterung nach Staroperation und namentlich nach der Ausziehung von Fremdkörpern aus dem Augeninneren, auffallend günstige Wirkung und Erhaltung des schon verloren geglaubten Auges. Die so beliebten, populären, kalten Umschläge sind bei allen Bulbuswunden vollständig zu verwerfen, weil sie in hohem Masse geeignet sind, Infektion zu veranlassen. Ist schon infektiöse Entzündung der Verletzung gefolgt, so helfen sie nebst den ebenfalls beliebten Blutegeln ebensowenig wie „Choralsingen bei einer Feuersbrunst". Ganz besonders wichtig ist die Prophylaxe der so gefährlichen Iritis sympathica. Hiezu gehört sorgfältigste Ueberwachung und gründliche Ausbehandlung aller Verletzungen, welche geeignet sind, sie hervorzurufen, ferner die Enukleation aller Augen, welche mit sympathischer Iritis drohen, also namentlich solcher, welche schlecht heilende Wunden in der Ciliarregion haben. Wenn die Narben solcher sich einziehen, so ist das Auge gewöhnlich für die Enukleation reif, namentlich wenn es noch dazu abnorme Weichheit und nicht enden wollende, auch nur leichte Rötung nebst Druckempfindlichkeit zeigt. Ist ferner schon zur Verhütung und Heilung der traumatischen Iritis die Entfernung jedes Fremdkörpers aus dem Bulbus angezeigt, so ist sie es noch viel mehr da, wo sympathische Iritis droht.

Bei schon ausgebrochener sympathischer Entzündung ist in den meisten Fällen die sofortige Enukleation des ersterkrankten Auges angezeigt. Dieser muss kräftige, andauernde Atropinisierung im Dunkelzimmer und energische Einreibungskur mit grauer Salbe folgen.

Der traumatischen und namentlich der sympathischen Iritis geht man am besten auch dadurch aus dem Wege, dass man nie an einem traumatisch entzündeten Auge ohne zwingenden Grund operiert (ausser es handle sich um Entfernung von Fremdkörpern). Noch weniger darf ein bereits sympathisch erkranktes Auge operiert werden, bevor alle Entzündungserscheinungen längere Zeit schon geschwunden sind. Erst

Tab. 36. Siderosis (Verrostung) des rechten Auges bei einem Eisendreher, der sich jedoch nicht erinnert, eine Fremdkörperverletzung erlitten zu haben. Das dreieckige Loch oben in der Iris ist jedoch als Durchschlagsstelle eines Eisensplitters zu betrachten. Da die Cornea von diesem Loch keine Narbe zeigt, ist anzunehmen, der Splitter sei durch den Skleralrand der Vorderkammer eingedrungen. Dass der Fremdkörper aus Eisen bestand, ergibt sich aus der Verrostung des Auges und dem Umstand, dass das Sideroskop einen wenn auch schwachen Ausschlag der Magnetnadel erkennen liess. Die Siderosis ist durch die Verfärbung der Iris gekennzeichnet, sowie durch die Rostfarbe der Exsudatspuren im Pupillargebiet auf der Linsenkapsel und auf einer dünnen Exsudatmembran, welche die Pupille überzieht. Immerhin ist noch die Linse als getrübt zu erkennen. Amaurose. (Das Bild verdanke ich Herrn Dr. S. Neuburger, Nürnberg.[1])

---

dann darf allenfalls durch Pupillenbildung (Iridektomie) eine Besserung des Sehens versucht werden.

Von den Folgezuständen der Iritis erfordert namentlich der Pupillarabschluss operative Hilfe, weil er sonst Glaukom verursacht. Es muss beizeiten die Iridektomie angelegt werden.

Die Verletzungen der Iris.

Infolge starker Gewalteinwirkung auf das Auge sehen wir an der Iris hie und da Verletzungen, die namentlich auch oft forensisches Interesse haben. Es sind da zu nennen die Einrisse im Pupillarrand, Sphinkterrisse, welche der Pupille nicht nur eine unregelmässige Form geben, sondern sie auch ganz oder zum Teil lähmen, so dass Mydriasis traumatica die Folge ist, die aber auch durch blosse Quetschung der Iris-Nerven zustande kommen kann. Ferner kann die Iris an ihrem ciliaren Ansatz eine mehr oder weniger lange Strecke abreissen, was Iridodialyse genannt wird. Es ist dann in der Peripherie der Vorderkammer eine schwarze Lücke von der Form eines Kreissegmentes sichtbar und der dieser zunächst liegende Pupillarrand nicht rund,

[1]) „Kasuistischer Beitrag zur Siderosis bulbi". Monatsbl. f. A. 1903.

sondern gerade und reaktionslos. Es kann, namentlich bei Skleralrupturen, auch zu gänzlicher oder teilweiser Herausreissung der Iris kommen: Irideremie oder Aniridia traumatica. Bei derselben Gelegenheit kann auch die Iris nach hinten umgeschlagen werden (Tab. 39c). Bei allen diesen Irisverletzungen kann Blutung in die Vorderkammer vorkommen, sowie Verschiebung der Linse.

Die Verrostung (Siderosis) des Auges infolge Eindringens eines eisernen Fremdkörpers ins Augeninnere, tritt durch rostige Färbung der Iris und allfälliger Pupillarexsudation zutage (Tab. 36) und zwar erst längere Zeit nach der Verletzung. Bei Splittern in der Linse kann diese durch Oxyd sich braun färben, und es lagern sich oft braunrote oder orangenfarbige Fleckchen unter ihrer vorderen Kapsel ab, die einen Kranz im Umfang einer weiten Pupille bilden. Die Eisenimprägnation kann auch an der Retina stattfinden, wodurch diese atrophisch wird und das Auge erblindet.

III. Die Geschwülste der Iris und des Ciliarkörpers.

Einigermassen gutartig, wenn auch oft nicht ganz leicht zu beseitigen sind die Iriscysten, welche in der Regel die Folge einer perforierenden Verletzung der Vorderkammer sind. Sie können durch Glaukom zur Erblindung führen und müssen rechtzeitig entfernt werden.

Das sehr bösartige Sarkom kommt an der Iris und dem Ciliarkörper hie und da vor, meist pigmentiert, graubraun, braun bis schwarz. Es entwickelt sich in der Iris hie und da aus schon lange vorhandenen Pigmentfleckchen der Iris, wächst zuerst langsam, um dann allmählich grosse Knoten zu bilden (Tab. 34a), die, wenn man sie sich selbst überlässt, bald nach aussen durchwuchern. Das Sarkom des Ciliarkörpers kann längere Zeit unbemerkt wachsen, bis es in der Peripherie der Vorderkammer erscheint. Nur kleine Irissarkome können isoliert exstirpiert werden, bei grösseren oder

Tab. 37a. Cataracta senilis matura, d. h. es reicht die Startrübung vorn bis ganz an die Linsenkapsel, also auch bis an den Pupillarrand heran. Die 72jährige Frau ist im übrigen ganz gesund.

— b. Cataracta traumatica. Der 14jährige Patient trat gestern mit dem einen Fuss in eine grosse Kiste, so dass diese mit dem oberen Rand gegen ihn stiess und sein bisher gut sehendes linkes Auge sehr wahrscheinlich durch einen dort steckenden Nagel oder spitzen Span verletzte. Denn das Auge zeigt unzweideutig eine Stichverletzung, indem etwas nach innen-unten von der Mitte in der Hornhaut eine bereits geschlossene 2 mm lange, als grauliches Streifchen sichtbare Wunde zu sehen ist, der nasalwärts eine Wunde der Iris und eine Verletzung der vorderen Linsenkapsel entspricht, welch letztere bereits eine Trübung der Linse zur Folge hatte, welche einerseits im nasalen Teil der vorderen Corticalis um die Kapselwunde herum, anderseits in der hinteren Corticalis sich ausbreitet, in letzterer eine zierliche, nur im durchfallenden Licht deutliche Rosette bildend. Etwas ciliare Rötung. Sehschärfe 6/36. Nach 14 Tagen ist die hintere Corticalistrübung etwas geringer, die vordere stärker, verbunden mit Linsenquellung. Nach weiteren 14 Tagen ist die Linse fast ganz trüb. Es wird dann durch mehrfache Discission der noch nicht resorbierte Teil des Stars beseitigt, so dass nach einigen Monaten Sehschärfe 6/6 vorhanden ist, bei Hypermetropie von 12 D.

---

bei solchen, welche das corpus ciliare in Mitleidenschaft ziehen, ist die Enukleation dss Bulbus nötig, da sonst Lebensgefahr entsteht.

Von den tuberkulösen Geschwülsten der Iris war bei der Iritis die Rede.

Die Krankheiten der Linse.

Da die Linse gefässlos ist, kommt in ihr Entzündung nicht vor, es können höchstens, nachdem die Linsenkapsel durch Trauma oder intensive Eiterung durchbrochen ist, Eiterkörperchen sekundär einwandern.

Die spontane Erkrankung der Linse äussert sich daher hauptsächlich bloss in der Form von Trübung, s. Starbildung auch Katarakt genannt, und auch die sekundär durch anderweitige Erkrankungen des Auges

a

b

oder durch Verletzungen bedingten Störungen in der Linse äussern sich durch Starbildung.

Diese Trübungen erscheinen bei auffallendem Lichte grau, graublau oder weisslich, im durchfallenden Lichte dagegen schwarz auf rotem Grund (Tab. 37 und 38). Zur deutlichen Wahrnehmung der oft in der Peripherie der Linse vorhandenen Trübung bedarf es der Erweiterung der Pupille. Dabei zeigt die Untersuchung im seitlichen Licht deutlich die Lagerung der partiellen Trübungen der Linse, welche oft, gemäss der Struktur der Linsenfaserung, radiäre Linien, Streifen und Keile bilden (Tab. 38 b und c), die sich vom Linsenrand in der vorderen oder hinteren Rindenschicht (Corticalis) gegen den vorderen oder hinteren Linsenpol hinziehen und somit, wenn sie lang sind, bis ins Pupillargebiet reichen. Dazwischen sieht man oft noch punktförmige Trübungen in mehr oder weniger grosser Menge.

Die Linsentrübungen liegen immer im Bereich der Linsenfasern oder des die vordere Linsenkapsel auf ihrer Rückseite überziehenden Kapselepithels, nicht aber in der Kapsel selbst. Gleichwohl spricht man von Kapselstaar, man meint aber damit die Trübungen, welche durch Wucherung des Kapselepithels entstehen. Sie befinden sich ausschliesslich in den mittleren Partien der vorderen Linsenkapsel, sind manchmal grellweis, namentlich wenn sie schon alt sind (v. Tab. 39 a) scharf begrenzt und hie und da prominent (Tab. 39 b). Während diese Trübung auf einer dichten Anhäufung von Kapselzellen besteht, werden die übrigen Linsentrübungen durch degenerative Veränderungen verursacht und dadurch gebildet, dass die Linsenfasern, namentlich zunächst zwischen Kern und Rinde in der Gegend des Aequators des Kernes, auseinander weichen, so dass Spalträume entstehen, in welchen durchsichtige oder körnige Massen sich ansammeln. Die Linsenfasern, ebenfalls zunächst mit Vorliebe die der Aequatorgegend, quellen auf, trüben sich molekulär, können zerfallen und einen Brei bilden, der aus Fettkörnchen, Myelintropfen, Cholesterinkristallen und Faserresten besteht. Da zur

Tab. 38a. Cataracta zonularis. Der Schichtstar ist bei dem 7jährigen Jungen an beiden Augen seit früher Jugend vorhanden, so dass er nie ganz scharf sah. Jetzt beträgt die Sehschärfe, deren Defekt durch den beginnenden Schulbesuch fühlbarer wird, an dem abgebildeten Auge 1/4, so dass dann die operative Beseitigung der Linse durchgeführt wird, da die Augen im übrigen normal sind.

— b. Dasselbe Auge im durchfallenden Licht. Man sieht so (bei erweiterter Pupille), dass (ausnahmsweise) auch ausserhalb der das Zentrum umgebenden Trübungs-Schicht noch feine radiäre Trübungen vorhanden sind.

— c. Cataracta senilis incipiens im durchfallenden Licht, das (bei erweiterter Pupille) die grösstenteils radiär stehenden Trübungsstreifen am deutlichsten wahrnehmen lässt. Im übrigen ist das Auge normal. Die Spur ciliarer Rötung rührt von einer ganz leichten, im Bild nicht sichtbaren Schürfung der Hornhaut her.

Zeit stärkerer Starbildung der Linse deutlich aufquillt, so ist der Degenerationsprozess offenbar mit einer vermehrten Aufnahme von Flüssigkeit in die Linsensubstanz verbunden. Das Aufquellen bei der sich bildenden Totalkatarakt kann man daran erkennen, dass die Vorderkammer durch Vortreten der Iris seichter wird. Zu Quellung und Trübung führt auch jedes Eindringen von Humor aqueus in die Linse, wie es durch Verletzung der Vorderkapsel so häufig veranlasst wird. Dadurch entsteht dann der Wundstar (Tab. 37 b).

Diesen objektiven Symptomen der Starbildung entsprechen subjektive Symptome, d. h. Sehstörung, nur dann, wenn die Trübungen im axialen Teil der Linse liegen, während periphere Trübungen die längste Zeit vorhanden sein können, ohne dass sie bemerkt werden. Zentrale Starbildung macht sich aber bald durch das Auftreten von dunkeln Flecken, Mücken, Streifen etc. geltend und namentlich durch Vielfachsehen, das sich besonders beim Betrachten eines Lichtes (Strassenlaternen) oder des Mondes etc. einstellt. Tritt die Trübung in der Linse ganz diffus auf, so wird die Sehstörung stärker, als wenn bloss trübe Streifen vorhanden sind, zwischen denen die Lichtstrahlen noch hindurch können. Bei zunehmender Starbildung nimmt

a



b

c

das Sehen immer mehr ab, immer aber bleibt bei blossem Star in sonst gesundem Auge ein gewisses Sehen erhalten, das wenigstens noch Handbewegungen in 20 bis 30 cm wahrnehmen lässt und eine Kerzenflamme im Dunkeln nach allen Richtungen richtig lokalisiert (v. pag. 49). Auch wird der Schein einer Kerze im Dunkelzimmer noch bis auf 3 Meter erkannt. Leistet das Auge dies nicht mehr, so muss man annehmen, es seien krankhafte Veränderungen in der Tiefe des Auges vorhanden (Netzhautablösung, Opticusatrophie, ausgebreitete Chorioiditis etc.). Manchmal kann man den Beginn des Altersstares daran schon aus den Angaben der Patienten erschliessen, dass diese Kurzsichtigkeit angeben oder Zunahme solcher, die schon bestanden hat. Es ist dieses Symptom die Folge der Quellung der Linse, wodurch sie stärkere brechende Kraft bekommt.

Klinisch lassen sich verschiedene Formen von Star unterscheiden:

a) Partielle stationäre Stare.

Zu diesen gehören 1. die Cat. polaris anterior. Sie bildet am vorderen Linsenpol ein kleines, weisses Pünktchen, Fleckchen oder Kegelchen, das hie und da spitz angezogen ist (Tab. 39 b). Hiebei handelt es sich um sog. Kapselstar, d. h. die Trübung wird durch eine Wucherung der Kapselzellen gebildet. Sie kann angeboren sein und ist dann meist beiderseits vorhanden oder dadurch erworben, dass nach Perforierung eines zentralen Hornhautgeschwüres und Abfluss des Kammerwassers sich die Linse an die Geschwürstelle anlegt, wodurch die Kapselzellen zur Wucherung gebracht werden. Man sieht daher in diesen Fällen immer auch eine kleinere oder grössere Macula zentral in der Hornhaut. Dieser Vorgang führt aber nur bei kleinen Kindern zur Linsentrübung, später im Leben nicht mehr. Meist ist es die Ophthalmogonorrhoe der Neugeborenen, welche diese weitere bleibende Schädigung zur Folge hat. Die Cat. polaris anterior befindet sich also immer unter der Linsenkapsel und kann nicht etwa von der Linse abge-

Tab. 39a. Cataracta congenita siliquata, bei erweiterter Pupille. — In dieser angeborenen Cataract hat sich nach längerem Bestehen Schrumpfung und Verkalkung eingestellt. Letztere prägt sich namentlich im Bereich einer Kapselcataract, welche einen grell weissen Fleck in der Mitte der Vorderfläche bildet, stark aus.

Dieses Bild verdanke ich Herrn Prof. v. Michel.

— b. Vordere Polarcataract in Form einer sogenannten Cataracta pyramidalis, bei erweiterter Pupille. Der 15jährige Junge hat als Neugeborener keinen Eiterfluss gehabt, aber 1/2 Jahr nach der Geburt bekam er Convulsionen. Der gerufene Arzt habe dann einen Fleck auf dem Auge bemerkt. Es besteht Verdacht auf hereditäre Lues, da 2 Frühgeburten vorkamen und 8 Kinder 10—14 Wochen nach der Geburt starben. Es leben bloss 3 Kinder. Im übrigen ist nichts von Lues zu finden, die Corneae sind vollkommen klar, der Augengrund des Patienten ist beiderseits normal. Die Sehschärfe beträgt beiderseits bloss fast 1/4, da die zentrale Linsentrübung natürlich erheblich stört, namentlich bei enger Pupille. Auf einer 2,5 mm grossen runden, grauweissen Scheibe erhebt sich beiderseits ein kleiner spitzer Kegel, der in die Vorderkammer hineinragt. Im übrigen ist die Linse klar. Bei der Discission wird die Poltrübung umschnitten und herausgeholt. Die mikroskopische Untersuchung ergibt, dass es ein unter der Kapsel liegender sogenannter Kapselstar ist. Die operative Beseitigung der Linsen ging in normaler Weise vor sich und hatte beiderseits S. = 1/2 zur Folge mit Hyp. 13,0 D.

— c. Austritt der Linse unter die Bindehaut. Vor 3 1/2 Monaten stiess der 56jährige Mann im Walde mit dem Auge gegen einen Ast. Das Sehen wurde sofort ganz schlecht, es beträgt jetzt Fingerzählen in 2 1/2 Meter ohne Besserung durch ein Konvexglas, links ist es normal. Der Skleralriss, durch den die Linse austrat, resp. dessen Narbe, ist temporal von der Hornhaut deutlich zu sehen. Temporalwärts ist auch die Pupille verzogen, indem dort die Iris offenbar nach hinten umgeschlagen wurde. Gegen die Rupturstelle hin zieht ferner der blutig durchtränkte Glaskörper in deutlichen Streifen. Er ist weiter rückwärts so durch Blutungen getrübt, dass der Augengrund nur unvollkommen sichtbar wird, doch kann man temporalwärts einen Chorioidalriss wahrnehmen. Nach Spaltung der Bindehaut wurde die schon stark eingeheilte Linse, die den Mann belästigte, ausgeräumt, ohne dass dabei die Rupturstelle irgendwie lädiert wurde, so dass auch kein Glaskörper austrat. Heilung in 10 Tagen.

schabt werden, ohne dass die Kapsel eröffnet und Wundstar erzeugt würde. Wenn sie ganz klein ist, so stört sie übrigens das Sehen in nur mässigem Grad, aber um so mehr, je enger die Pupille wird, also im hellen Licht.

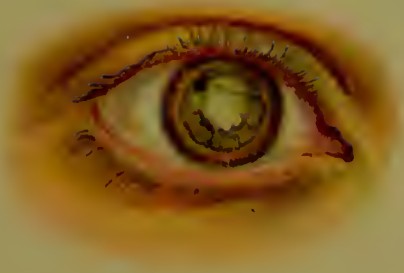

2. Die Cat. polaris posterior, welche am hinteren Pol eine kleinere oder grössere Trübung bildet, kann (selten) angeboren als Rest der fötalen Tunica vasculosa lentis beobachtet werden, hie und da zugleich mit einem Rest der Arteria hyaloidea oder aber sie entwickelt sich infolge von Pigmentdegeneration der Netzhaut, von Chorioiditis oder von Glaskörperdegeneration. Die beiden letztgenannten Affektionen haben gewöhnlich etwas grössere, in der hinteren Corticalis sich ausbreitende Trübung zur Folge und mit Ausnahme der angeborenen Form hat diese hintere Polarcataract Neigung, sich früher oder später weiter auszubreiten. Die bei Pigmentdegeneration bleibt dagegen oft sehr lange stationär. Man muss sie im durchfallenden Licht mit dem Augenspiegel aufsuchen. Sie bildet eines der Merkmale dieser Retinalerkrankung.

3. Die Cat. perinuclearis s. zonularis, Schichtstar, bildet die häufigste Starform im Kindesalter und hängt vielleicht mit Rhachitis zusammen (Horner). Sie wird durch zwei schalenförmige Trübungen gebildet, welche mit ihren Rändern aufeinanderliegend den durchsichtigen Kern umschliessen. Dieser Kern und die Schalen können verschieden gross sein. Tab. 38a zeigt z. B. einen kleinen Schichtstar. Häufig ist er grösser und bildet dann bei der Betrachtung im seitlichen und durchfallenden Licht eine runde Scheibe, die aber bei der ersten Untersuchungsmethode deutlich eine Wölbung nach vorn erkennen lässt und richtet man die Spitze des Lichtkegels bei seitlicher Beleuchtung etwas tiefer auf die hintere Hälfte der Linse, so sieht man dort die hintere, nach vorn konkave Schale der Trübung. Im durchfallenden Licht bemerkt man oft Zacken an der Begrenzung des Schichtstares. Sie entsprechen kleinen Trübungsstreifchen, welche den Rand des Schichtstares umfassen und deshalb auch Reiterchen genannt werden. In anderen Fällen sieht man auch noch weiter peripher kurze Trübungslinien (Tab. 38b). Hie und da ist der Schichtstar nur rudimentär vorhanden, so dass den beiden Trübungsschichten nur disseminierte

feine Punkte entsprechen. In diesem Fall ist die Sehstörung nur unbedeutend, während bei stärkerer Trübung dieser entsprechend die Störung erheblich ist, namentlich bei enger Pupille, so dass neben dem Schichtstar vorbei keine Lichtstrahlen mehr nach der Retina gelangen können. Der Schichtstar ist in der Regel beiderseits vorhanden und die längste Zeit stationär, kann aber später im Leben zur vollständigen Startrübung führen.

Während bei den vorbenannten Starformen die operative Behandlung nur nötig wird, wenn die betreffende Trübung gross ist, führt der Schichtstar in der Regel früher oder später zur Operation. Die blosse optische Iridektomie bei kleinerem Schichtstar (nach innen-unten), die das Sehen neben dem Schichtstar vorbei ermöglicht, gibt unbefriedigende Resultate. Es ist vielmehr die Entfernung der Linse durch Discission angezeigt.

b) Progressive Stare.

Hierher gehören die häufigeren Starformen, vor allem

1. die Cataracta senilis, der Altersstar. Er beginnt als Cat. incipiens mit speichenartigen Linien und Streifen oder Keilen, die ihre Spitze gegen die Linsenpole richten, entwickelt sich als Cat. intumescens weiter und wird zur Cat. matura, wenn die Trübung vorn bis an die Kapsel reicht, so dass die Iris bei seitlicher Beleuchtung keinen Schatten mehr auf die Trübung wirft (Tab. 37 a). Sie wird deshalb reif genannt, weil sie sich in diesem Stadium am leichtesten operativ entfernen lässt, indem sie sich nun infolge der breiartigen Konsistenz der Corticalis vollständig aus der Kapsel löst. Durch die grauweisse Rindenschicht hindurch schimmert bei stärkerer Belichtung oft der gelbliche Kern. Dieser kann aber auch farblos sein. Er entsteht durch die normale Altersskerose der Linse, welche auch die früher (pag. 46) erwähnte Abnahme der Akkomodationsbreite verursacht und welche ferner den Kern vor dem cataractösen Zerfall schützt, so dass er innerhalb der trüben Rinde noch mehr oder weniger durchsichtigt bleibt, da-

bei aber gelbe Färbung annehmen kann. Da nach dem 70. Jahr die Sklerose fast bis an die Kapsel reicht, so entwickelt sich in diesem hohen Alter manchmal nur wenig graue Trübung, und es kann vorkommen, dass die Linse halb durchsichtig bleibt, aber infolge der mangelnden Corticalis und der stark gelbbraunen Färbung des Kernes einen dunklen Reflex schafft: Cat. nigra.

Dem Stadium der Reife folgt das der Ueberreife. In diesem vermindert sich das Volumen der Linse allmählich mehr und mehr, die Vorderkammer wird abnorm tief, und es bildet sich oft vorderer Kapselstar in Form weisser Punkte und Flecken. Ferner treten Cholesterinkristalle, die man deutlich glänzen sieht, in dem Starbrei auf. Schliesslich tritt auch manchmal Verkalkung in den überreifen Starmassen auf (Cataracta siliquata, v. Tab. 39a). Bei weiterer Schrumpfung des Stares kann Schlottern desselben auftreten, schliesslich kann auch die Zonula einreissen und die Katarakt frei beweglich werden.

2. Die angeborene Katarakt, viel weniger häufig vorkommend als die senile, ist in der Regel doppelseitig und weich, da noch kein Kern besteht. Nur ganz ausnahmsweise ist, aus noch nicht bekannten Gründen, der angeborene Totalstar hart.

3. Der Wundstar, Cat. traumatica, ist fast immer ein progressiver Star. Jede Verletzung, welche die Linsenkapsel eröffnet und damit dem Humor aqueus oder Glaskörper Zutritt zur Linsensubstanz verschafft, hat Katarakt zur Folge. Nicht immer ist die Verletzung eine direkt perforierende vermittelst Messer, Schere, Fremdkörper etc., sondern es kann auch eine stumpfe Gewalteinwirkung auf den ganzen Bulbus vermittelst Quetschung Katarakt verursachen, wahrscheinlich durch Sprengung der Kapsel am Aequator. Ganz selten dürfte blosse Erschütterung der Linse ohne Eröffnung der Kapsel Startrübung hervorrufen.

Während bei umfangreicher Eröffnung der Vorderkapsel schon in 24 Stunden der grösste Teil der Linse

getrübt sein kann, erfolgt die Starbildung bei kleiner Kapselwunde nur langsam. Man sieht dann, wie zuerst die Umgebung dieser grauweiss oder bläulichgrau wird (Tab. 37 b) und dabei quillt, so dass dann bald die getrübte Linsenmasse sich pilzförmig vordrängt und in die Vorderkammer hineinragt. Es fallen von ihr manchmal Teile ab und senken sich als graue Flocken in der Vorderkammer. Bei kleiner Kapselwunde ist die Quellung nicht erheblich und auch die Resorption der Starmassen in der Vorderkammer, die namentlich bei jugendlichen Individuen kräftig zu sein pflegt, infolgedessen verlangsamt. Hat der Humor aqueus fortwährend Zutritt zur Linsensubstanz, so geht die Quellung und Resorption immer weiter, bis alle Linsensubstanz beseitigt und nur noch die Kapsel übrig ist.

Kleine Kapselwunden können durch die Blähung der ihnen benachbarten Starmassen weiterreissen und sich vergrössern, ganz kleine aber können sich auch wieder schliessen, indem die Kapselzellen wuchern und einen Abschluss bilden oder indem die Iris mit der Wunde verklebt. Bei solchen ganz kleinen Verletzungen bildet sich dann oft zunächst eine rosettenartige, manchmal sehr zierlich aussehende Trübung (im durchfallenden Licht zu sehen) in der hinteren Corticalis der Linse. Sie kann eine Zeitlang stationär bleiben, ja sogar sich wieder vermindern, in der Regel entwickelt sich aber dann doch progressiver Star und totale Trübung.

Eine wichtige Komplikation des Wundstares bildet die Drucksteigerung, das Sekundär-Glaukom. Sobald die verletzte Linse stark quillt, tritt das Glaukom sehr leicht auf, auch in jugendlichen Augen, besonders aber in alten. Man erkennt die Drucksteigerung sofort an der matten Hautoberfläche. Wird nicht durch Punktion der Cornea und Ablassen der Starmassen Platz geschaffen, so kann das Sehvermögen allmählich zugrunde gehen.

Manchmal gesellt sich zu der Kataraktbildung noch Entzündung, weil das Trauma zugleich eine Verunreinigung der Vorderkammer zur Folge hatte und damit

Iritis oder Iridocyclitis veranlasste. Es verlötet sich die getrübte Linse mit der Iris, eventuell auch mit dem Ciliarkörper: Cat. accreta, die für die Operation weniger günstig ist.

4. Die Cat. complicata tritt infolge anderweitiger Erkrankungen des Auges auf. Als solche sind zu nennen: heftige Iritis und Iridocyclitis, namentlich eiteriger Natur (Ulcus serpens); chronische Iridochorioiditis. mit Glaskörpertrübungen, Netzhautablösung, Pigmentdegeneration der Netzhaut, Glaukom im letzten Stadium Auch die hochgradige Myopie schafft eine gewisse Disposition zu Star, gewöhnlich immerhin erst in etwas späteren Jahren. Dass eine Katarakt kompliziert ist, erkennt man oft an abnormer, schmutzig-gelblicher oder (durch Verkalkung) kreideweisser Färbung, Verwachsung mit der Iris, Kapselverdickung, Schlottern etc. Namentlich aber fehlt die bei normaler Katarakt noch vorhandene, oben genannte Funktion des Auges, speziell die prompte, richtige Projektion resp. Lokalisierung einer Lichtflamme im Dunkeln (v. pag. 49).

Ausser den in den vorbenannten Benennungen schon ausgedrückten ursächlichen Momenten der Starbildung (Senilität, Trauma etc.) sind noch zu nennen: Diabetes, Albuminurie und familiäre Disposition.

Bei der Diagnose ist folgendes zu berücksichtigen. Nie soll man beginnende Katarakt diagnostizieren, ohne im durchfallenden Lichte untersucht zu haben. Die sklerosierte gealterte Linse verursacht oft einen so starken grauen Reflex in der Pupille, dass man glaubt, die Linse sei trüb. Die Durchleuchtung zeigt aber, dass die Pupille schon rot aufleuchtet und dass jene Streifen etc. fehlen, welche die beginnende Katarakt kennzeichnen. (Tab. 38c.) Bei der traumatischen Katarakt kommt es vor, dass, wenn die Linse sich rasch trübt, in ihren hinteren Lagen ein bei seitlichem Licht metallisch glänzender Reflex entsteht, der nicht für einen Fremdkörper gehalten werden darf. Sitzt ein solcher wirklich in der Linse, was vorkommt, so erscheint er im durchfallenden Licht ganz

schwarz, was bei jenen glänzenden Linsentrübungen nicht der Fall ist.

Die Behandlung der Stare geschieht durch Operation, falls sie nicht inoperabel (kompliziert) sind. Partielle, jugendliche Stare werden discidiert, und dann wird der weiche Brei vermittelst Punktion der Cornea herausgelassen. Weiche Totalstare können gleichfalls vermittelst eines kurzen Schnittes, der Hornhaut und Linsenkapsel eröffnet, entfernt werden. Bei den Altersstaren mit Kern ist ein grosser Bogenschnitt im Cornealrand, der mehr als $^1/_3$ des Hornhautumfanges umfasst, für den ungestörten Austritt des Stares erforderlich. Lässt sich nach dem Austritt des Stares durch die Pupille und die Kornealwunde die Iris nicht leicht reponieren, so wird sie durch Iridektomie ein kurzes Stück weit entfernt. Wird eine Katarakt unreif operiert, was bei langsam reifenden Staren manchmal sich empfiehlt, so iridektomiert man vor der Entbindung des Stares schon, damit die Linsenmassen besser austreten können und die Quellung der zurückbleibenden Corticalisreste weniger Drucksteigerung verursacht.

Bei der traumatischen Katarakt ist der intraokulare Druck gut zu überwachen und, falls er ansteigt, durch Punktion der Cornea ein Teil der Starmassen zu entfernen. Bei starker Blähung des Wundstares muss beizeiten die Pupille gut erweitert werden, damit die vorquellenden Massen Platz haben, in die Vorderkammer zu treten.

Die Lageveränderungen der Linse

sind die Folge von Anomalien der Zonula, indem diese entweder angeborenerweise ungleich entwickelt ist, so dass die Linse nach der Seite der kürzeren Zonula dezentriert ist: Ektopia lentis congenita (Bd. VII dieser Atlanten, 5. Aufl., Fig. 11). Ist die Zonula oben zu kurz, unten zu lang, so liegt die Linse nach oben verschoben und geht noch mehr nach oben, wenn die untere Zonula nach und nach durch Atrophie schwindet.

Diese Verschiebung, z. B. nach oben, hat zur Folge, dass oben die vordere Kammer weniger tief ist als unten, wo zugleich die Iris schlottert, da sie nicht durch die Linse gestützt wird. Dieselbe Erscheinung beobachtet man, wenn die Zonula durch Schlag oder Stoss gegen das Auge reisst, was nicht selten vorkommt. Es kann dann die Linse sich bloss seitlich mehr oder weniger verschieben, so dass unter Umständen in der Pupille ihr Rand als scharfe Kreislinie sichtbar wird: Subluxatio lentis, oder sie wird in den Glaskörper geworfen: Luxatio lentis. In diesem Falle erscheint die Pupille abnorm schwarz, da ihr normaler, leicht graulicher Reflex dort fehlt, es schlottert jetzt die ganze Iris und bei seitlichem Licht oder mit dem Augenspiegel wird die Linse als kugliger beweglicher Körper im Glaskörper wahrgenommen. In günstigen Fällen wird sie nach einiger Zeit dort durch Adhäsion fixiert, kataraktös und durch Schrumpfung verkleinert. Häufiger aber verursacht die bewegliche Linse, wahrscheinlich durch Reizung der den Humor aqueus produzierenden Ciliarfortsätze, glaukomatöse Drucksteigerung, auch dann schon, wenn sie nur subluxiert ist.

Sowohl aus der spontan entstandenen resp. angeborenen, wie aus der traumatischen Subluxation entwickelt sich leicht nach und nach Luxation. Diese kann auch, obschon seltener, in die vordere Kammer stattfinden, so dass man dort gelegentlich entweder eine noch durchsichtige oder aber eine schon geschrumpfte, getrübte Linse vorfinden kann. Im ersteren Fall entsteht, da der Rand einer solchen Linse gelb glänzt, der Eindruck, als ob ein grosser Oeltropfen die vordere Kammer ausfüllen würde. Bei starker Quetschung des Auges mit Ruptur der Sklera kann die Linse auch gänzlich aus dem Auge herausgeworfen werden. Dasselbe kann bei Perforation der Hornhaut durch umfangreiche Geschwürsbildung stattfinden, wenn der Patient bei der Untersuchung oder sonst stark presst.

Die spontane Luxation der Linse in den Glaskörper kann erfolgen durch Atrophie der Zonula infolge

Tab. 40a. Eiterung im Glaskörper, verursacht durch einen Eisensplitter. Die 9jährige Patientin B. H. hackte am 17. April 1897 mit einer kleinen Hacke den Boden auf, wobei ihr plötzlich etwas ins linke Auge spritzte. Sie wurde zum Arzt gebracht, der sagte, es sei nichts. Am 20. April wurde sie dann in die Klinik aufgenommen, da mittlerweile das Auge gerötet und das Sehen schlecht wurde. Im inneren oberen Quadranten der Hornhaut, die diffus leicht trüb war, sah man bei seitlichem Licht als feine, leicht bogenförmige, graue, ca. 1,5 mm lange Linie die Einschlagstelle des Fremdkörpers und hinter ihr die Iris mit einem breiten Zipfel der Linse adhaerent. 2 mm hohes Hypopyon in der Vorderkammer, grosses Pupillarexsudat, so dass der Zustand der Linse nicht deutlich zu sehen. Die Ausziehung des Splitters mit dem grossen Magnet gelingt nicht. Nach 6 Tagen (als das Bild gemalt wurde), war das Oedem der Bindehaut und die Rötung geringer, die vordere Kammer ohne Hypopyon und klar, das Pupillarexsudat zu kleinen Fetzen geschrumpft. Linse nicht deutlich kataraktös, hinter ihr ein gelbgrüner Schimmer, der Eiterung im Glaskörper anzeigt. S. = Lichtschein in 20 cm. 12. Mai Enukleation. Der kleine Hackensplitter sitzt nasal im Corpus ciliare fest, von Eiterung umgeben. Normale Heilung.

— b. Panophthalmie durch Eindringen eines Hackensplitters in den Glaskörperraum. Der 41jährigen Bauersfrau B. M. spritzte am Tage vor der Aufnahme in die Klinik beim Kartoffelhacken etwas ins rechte Auge. Sie fühlte danach bloss etwas Kratzen, aber das Sehen wurde sofort nebelig und in der Nacht darauf bekam sie sehr heftige Schmerzen im Auge und in der rechten Stirne. Am nächsten Tag Lider wenig gerötet, oedematös, Bulbus stark vorgetrieben, seine Beweglichkeit bedeutend vermindert, mässig starke Chemosis. Keine Dacryostenose oder Conjunctivitis. Cornea diffus getrübt, zeigt nach aussen-oben von der Mitte eine 1,5 mm lange, scharfe, lineäre Wunde. Iris nur ganz undeutlich zu sehen. Kleines Hypopyon, Pupillarexsudat. Kein Lichtschein wird wahrgenommen. Bei Annäherung des Auges an den grossen Elektromagnet tritt sofort aus der Einschlagspforte der Hackensplitter heraus. Trotzdem nimmt die Panophthalmie ihren weiteren Verlauf und es entwickelt sich das Bild unserer Figur mit starker Protrusion, Oedem der Bindehaut (Chemosis) und grünlich-grauer Verfärbung der Hornhaut. Aus der Einschlagstelle hängt ein dicht eiterig infiltrierter Gewebsfetzen heraus, offenbar vereiterter Glaskörper, der sich durch den Wundkanal herausdrängte, denn dieser Fetzen liess sich nicht wegwischen. Enukleation 12 Tage nach der Verletzung bei voller Panophthalmie. Der Bulbus ist erfüllt mit gelbbrauner, schmieriger Masse. Die Abimpfung ergibt drei Kolonien mit Streptokokken und eine mit reichlich gegliederten vacuolären Bazillen, dem Wurzelbazillus ähnlich. Normale Heilung.

von Glaskörperverflüssigung bei hochgradiger Myopie, Chorioiditis der vorderen Abschnitte oder Netzhautablösung. Ferner kann bei Schrumpfung einer überreifen Katarakt schliesslich die Zonula atrophisch werden und Luxation des Stares eintreten, wobei wie bei genannter Myopie ein geringer Stoss, ja blosses Bücken, Niesen etc. sie hervorruft.

Die Linsenverschiebung hat um so mehr Sehstörung zur Folge, je stärker die Dislokation ist. Bei Subluxation entsteht Myopie und Astigmatismus, später bringt das Trübwerden der Linse weitere Sehstörung mit sich. Gerät die Linse ganz ausserhalb des Pupillargebiets, so besteht für das Sehen Linsenlosigkeit, s. Aphakie und damit eine Verminderung der brechenden Kraft, die im emetropischen Auge 10 D. beträgt. Fixiert sich die Linse im Glaskörper und macht weiter keine Störung, so kann ein solcher Patient mit einer Starbrille deutlich sehen. Dies sind aber Ausnahmefälle. Meistens tritt Drucksteigerung auf und führt nach und nach unter starken Beschwerden zur Erblindung.

Die Prognose der Linsenverschiebung ist also eine ernste und das Auge dadurch immer stark gefährdet, in vielen Fällen verloren.

Die Behandlung kann bei den wenigsten Patienten durch die Verordnung des passenden, die Aphakie korrigierenden Konvexglases, den Fehler ausgleichen. Bei Subluxation empfiehlt sich, namentlich bei jugendlichen Individuen, die Beseitigung der Linse durch Discission, bei frischer Luxation in den Glaskörper kann man versuchen, durch längere Bettruhe die Linse an ihrem neuen Ort zur Fixation zu bringen, wobei interkurrente Drucksteigerung durch Miotica (Physostigmin, Pilocarpin) zu bekämpfen ist. Auch kann wiederholte Sklerotomie das Glaukom einigermassen bessern. Das Herausholen der Linse führt in der Regel zu starkem, das Auge gefährdendem Glaskörperverlust. Nicht selten muss die Entfernung des Bulbus die Glaukombeschwerden beseitigen.

Die Krankheiten des Glaskörpers

sind der grössten Mehrzahl nach sekundär, bedingt durch Entzündung des Corpus ciliare, der Chorioidea und Retina und äussern sich durch Trübung infolge von Einwanderung entzündlicher Elemente und durch Degeneration, welche zur Verflüssigung oder zu fibrillärer oder durch Blutungen verursachter flockiger Beschaffenheit führen. Die geringe Regenerationsfähigkeit macht den Glaskörper zu einem der schlechtesten aller Gewebe des Körpers, so dass auch jeder Glaskörperaustritt durch Trauma oder Operation oder alle operativen Störungen seines Gefüges durch Eingehen von Instrumenten in denselben deletär zu sein pflegen, indem sie leicht Trübung und Netzhautablösung zur Folge haben.

Speziell zu erwähnen sind hier die Eiterungen im Glaskörper, welche durch Eindringen von Fremdkörpern nicht selten veranlasst werden. Dem, was schon bei den Verletzungen der Sklera in dieser Hinsicht gesagt wurde, ist hier noch folgendes beizufügen: Die Fremdkörper, welche bis in den Glaskörperraum und bis zur Retina vordringen, treten häufiger durch die Cornea ein als durch die Sklera, durchschlagen die Iris und Linse (Tab. 41b) oder auch nur diese und senken sich dann, wenn sie geringe Flugkraft haben, oder sie fahren bis zur Retina und bleiben hier stecken oder prallen ab und finden sich dann irgendwo im vorderen-unteren Teil des Glaskörpers, so dass sie nun auch mit dem Augenspiegel schwer wahrgenommen werden können und eventuell aus einer Anschlagstelle am Augengrund (Bd. VII dieser Atlanten, 5. Aufl. Fig. 58a) erschlossen werden müssen. Haben sie Wundstar zur Folge, so wird ihr Nachweis resp. ihre Lokalisierung dadurch erschwert. Doch lässt sich ihre Flugbahn aus der Lage der Corneal-, Iris- und Linsenwunde einigermassen feststellen. Bleibt die Verletzung aseptisch und entzündungsfrei, so kann die Ausziehung der die grösste Zahl dieser Fremdkörper bildenden Eisensplitter mit Erfolg vermittelst des grossen

Magnets vorgenommen werden (v. pag. 197), der sich auch zur Diagnose der Anwesenheit eines Eisensplitters im Auge sehr eignet. Häufig aber haben diese Splitter, namentlich die von den Hacken bei der Bearbeitung steinigen Bodens abspritzenden, eine mehr oder weniger heftige, eiterige Entzündung zur Folge, die sich entweder hauptsächlich durch Vereiterung des Glaskörpers, einen Glaskörper-Abszess (Tab. 40 a) oder durch baldige Panophthalmie (Tab. 40 b) kundgibt. Eine solche Panophthalmie kann schon in zweimal 24 Stunden im Gang sein.

In den meisten Fällen wird wohl die Infektion durch den Splitter selbst in den Bulbus hineingetragen, dafür spricht, dass die Hackensplitter, die wohl oft mit Erde verunreinigt sind, im ganzen häufiger schwere, eiterige Entzündung namentlich durch Bacillus subtilis verursachen, als die bei der Bearbeitung von Eisen ab- und ins Auge spritzenden oder die Fremdkörper aus Glas, die Pulverkörner etc. In gewissen Fällen dringt vielleicht erst nachträglich die Infektion durch den Wundkanal ein.

Hie und da kommt es nach dem Eindringen eines Fremdkörpers in den Glaskörperraum nicht zu einer vehementen Entzündung mit eiterigem Charakter, sondern zu einer schleichenden Iridocyclitis. Es wird dadurch das Auge nicht weniger gefährdet, denn es muss dann meist wegen grosser Gefahr für das andere Auge enukleiert werden, da gerade solche Verletzungen leicht sympathische Erkrankung verursachen. Tritt nach dem Eindringen eines Eisensplitters gar keine Entzündung auf, so kann das Auge gleichwohl nach und nach durch Siderosis, d. h. chemische allmähliche Lösung des Eisens und nachherigen Niederschlag desselben in der Retina so geschädigt werden, dass das brauchbare Sehen verloren geht. Nur in wenigen Fällen werden Eisensplitter ohne grossen Schaden toleriert. Auch Kupfersplitter, welche aseptisch eingedrungen sind und vom Auge geduldet werden, pflegen die Retina allmählich zu schädigen, es kann aber dabei, wenn letztere Splitter im vorderen Teil des Glaskörperraumes sich

einkapseln, lange Zeit ein befriedigendes Sehen erhalten bleiben.

Eiterung im Glaskörper nötigt meist zur Enukleation, ebenso die Panophthalmie. Diese gibt sich durch Oedem der Lider, der Bindehaut, des Tenonschen Raumes und des benachbarten Orbitalgewebes, wodurch Protrusion verursacht wird, zu erkennen. Da die Mikroorganismen, welche die Eiterung im Bulbusinnern veranlassen, nicht leicht rückwärts den Bulbus verlassen und nur ihre Toxine in der Orbita das entzündliche Oedem verursachen, kann auch bei starker Panophthalmie die Enukleation ausgeführt werden, ohne dass nachher die Entzündung sich weiter in die Tiefe und nach dem Gehirn hin ausbreitet, nur darf bei der Ausschälung des Augapfels nicht eine Infektion durch unreine Instrumente, Finger, Ausschneiden des Bulbus etc. gesetzt und es muss die Wunde gut drainiert werden. Auch hat der Operierte nach der Operation Seitenlage, nicht Rücklage, einzunehmen.

Wenn beim Hacken im Feld, bei der Bearbeitung von Eisen oder dann, wenn bei irgend einer Arbeit mit Eisen auf Eisen geschlagen wird (z. B. beim Meisseln), etwas gegen das Auge fliegt, so empfiehlt es sich, den Angaben der Verletzten, es sei ihnen bloss etwas ans Auge gespritzt und sei wieder weggeflogen, nicht zu glauben. Gerade bei kleinen Splittern, die man dann in der Tiefe des Auges findet, hört man oft die Angabe, der Verletzte habe den faustgrossen Stein wieder wegfliegen sehen. Es erklärt sich diese Täuschung, welcher der Patient anheimfällt, wohl dadurch, dass er den Splitter, als er durch den Glaskörper fuhr, entoptisch entsprechend vergrössert wahrnahm und seine Bahn nach aussen projizierte. Es ist von grösster Wichtigkeit, in allen diesen Fällen, auch wenn das Auge ganz unverletzt zu sein scheint, genau nach der Anwesenheit eines Splitters im Auge zu forschen und so rasch als möglich die Ausziehung der Eisensplitter vorzunehmen, denn meiner Erfahrung nach kann man dadurch sogar bei den so gefährlichen Hackensplittern noch ein

günstiges Resultat erzielen. Jede Minute des Zuwartens verschlimmert dagegen die Prognose. Am besten verfährt man dabei nach der oben, pag. 197, angegebenen Methode.

Das Glaukom.

Die Steigerung des intraokularen Druckes, das Hartwerden des Auges oder Glaukom ist eine der wichtigsten Erkrankungen des Auges und seine Erscheinungen sollten jedem Arzte geläufig sein, da die richtige Therapie so rasch als möglich einzugreifen hat, wenn das erkrankte Auge nicht bleibenden Schaden erleiden soll.

Wir unterscheiden zunächst zwischen Primär- und Sekundär-Glaukom:

I. Das Primär-Glaukom.

Diese spontan auftretende, fast immer im Laufe der Zeit beide Augen befallende Erkrankung zeigt ein verschiedenes Bild, je nachdem sie rasch und stark oder allmählich und mit nur geringer Drucksteigerung sich einstellt. Im ersteren Fall nämlich gesellen sich die äusserlichen Erscheinungen der Entzündung: Rötung, Schmerz, sogar Oedem der Bindehaut und Iritis hinzu, im letzteren Fall fehlen diese Erscheinungen die längste Zeit oder immer. Man trennt daher innerhalb des Primärglaukoms wieder zwischen entzündlichem Glaukom, Glaukoma inflammatorium, und nicht entzündlichem oder Glaukoma simplex. Das letztere kann aber jederzeit in das erstere übergehen.

a) Das entzündliche Glaukom

kann wieder in verschiedener Form auftreten, nämlich als akutes oder als chronisches entzündliches Glaukom, wobei das akute manchmal in das chronische übergeht.

Dem Ausbruch eines entzündlichen Glaukoms gehen in der Regel Prodrome voraus: Kopfweh, Ziehen

Tab. 41a. Glaukoma acutum. Die 71jährige Frau wurde an dem linken Auge vor 7 Jahren am Star operiert (ohne Iridektomie) und sah dann die ganze Zeit hindurch, da kurz nach der Operation auch die hintere Kapsel diszidiert worden, ganz gut. Die Pupille war rund und beweglich. Vor 2 Tagen trat plötzlich ohne Veranlassung Schmerz im Auge und Verdüsterung des Sehens auf. Die Sache besserte sich zunächst auf Miotica, so dass das Sehen rasch wieder auf $^1/_2$ stieg. Dann trat nochmals ein akuter Anfall ein mit T+2, entsprechender Rötung des Auges und Erweiterung der Pupille (v. Bild), die zugleich etwas exzentrisch nach oben verzogen war, wie das bei Glaukom oft zu sehen. Dabei war die Cornea etwas trüb und an der Oberfläche matt. Leicht graugrüner Schimmer aus der Tiefe des Auges. Sklerotomie und nochmalige ausgiebige Diszission nebst längerem Fortgebrauch von Physostigmin und Pilocarpin erzielten nach und nach Heilung mit S. $^1/_3$.

— b. Eisensplitter im Glaskörper (extrahiert), Loch in der Iris, Wundstar, Glaskörpertrübung. Der 60jährigen Bauersfrau V. Sch. spritzte am 14. Juni 1897 abends beim Kartoffelhacken ein Splitter ins linke Auge. Sie ging am folgenden Tage zum Arzt, der die Verletzung aber nur für äusserlich und unbedeutend hielt. Sie hatte auch nie Schmerzen nach der Verletzung, aber sofort einen dichten Nebel vor dem Auge. Am 17. Juni, bei der Aufnahme in meine Privatanstalt konnte man deutlich an dem geröteten Auge (v. Bild) den Wundkanal, welchen der eingedrungene Splitter geschlagen hatte, sehen. Er begann an der Hornhaut mit einer 1,5 mm langen, etwas unterhalb der Hornhautmitte liegenden, eine feine, graue Linie bildenden Eingangswunde, hinter welcher, namentlich nach Erweiterung der Pupille, die Durchschlagsstelle der Iris (Loch) und die Wundtrübung der Linse deutlich zu sehen waren nebst der hinteren Kapselwunde, welche dreieckige Form zeigte. Die Iris war an der vorderen Kapselwunde adhärent. Auch hier sieht man etwas graugrünen Schimmer in der Pupille, namentlich in dem unteren Teil. Bei seitlichem Licht zeigt die Trübung in der hinteren Cortikalis metallisch glänzenden Schimmer. Der Fremdkörper ist offenbar im Glaskörper befindlich, jedoch nicht sichtbar. Bei Annäherung des Auges an meinen grossen Magneten erscheint er aber sofort in der Vorderkammer und wird auch gleich durch die Einschlagstelle völlig herausgezogen (17. Juni). Am 27. ist das Auge fast nicht mehr gerötet, so dass die Frau am 29. entlassen wird, mit völlig ruhigem Auge, das in 2 m Entfernung Finger zählt und diese Sehschärfe auch noch am 9. Juli aufweist, womit harmoniert, dass die Wundstartrübung nicht fortgeschritten. Man kann auch den Augengrund ganz ordentlich sehen.

— c. Vergrösserung des Auges durch infantiles Glaukom. Die Hornhaut ist nicht, wie bei der Megalcornea scharf gegen die Sklera abgegrenzt, sondern geht in einem graulichen Saum in sie über.

Dieses Bild verdanke ich Herrn Prof. von Michel.

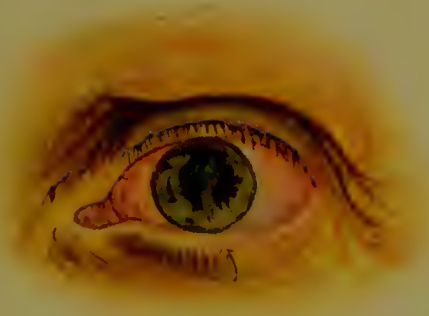

und Schmerz in der Schläfe, auch Occipitalneuralgie; ferner anfallweises Schlechtersehen, wobei der Kranke glaubt, es sei Rauch im Zimmer vorhanden oder er befinde sich im Nebel. Betrachtet er ein Licht, so sieht er zur Zeit eines solchen Prodromes einen Ring von Regenbogenfarben um dasselbe und wenn jetzt der Arzt das Auge untersucht, so findet er den Grund dieser Sehstörung in einer leichten Mattheit der Hornhautoberfläche, die, namentlich im mittleren Bezirk, wie eine behauchte Glasscheibe aussieht, durch die wir auch, wenn wir hindurch nach einem Licht blicken, Regenbogenfarben um dasselbe sehen. Ferner findet sich die Vorderkammer etwas seichter, d. h. die Iris und Linse etwas vorgedrängt, die Pupille etwas erweitert und träge auf Licht reagierend. Manchmal besteht auch etwas Ciliarrötung. Nach einem solchen Prodromalanfall, der mehrere Stunden dauern kann, wird das Auge wieder ganz normal. Zuerst treten nun solche Anfälle in grösseren, nach und nach in kürzeren Zwischenräumen auf, wobei gewisse Momente, wie Gemütsaufregungen trauriger und heiterer Art, kopiöse Mahlzeiten, anhaltendes Bücken, Herzschwäche etc. begünstigend einwirken können, manchmal fehlt auch eine Veranlassung. Das Prodromalstadium kann sich wochen- und monate-, selbst jahrelang hinziehen, im letzteren Falle pflegen aber bleibende Veränderungen am Auge, wie verstärkte Füllung der vorderen Ciliargefässe und namentlich Sehnerven-Exkavation sich einzustellen und damit Verminderung der Sehschärfe.

Den Ausbruch des entwickelten Glaukoms, Glaukoma evolutum, kennzeichnet ein Anfall mit folgenden Erscheinungen: Unter heftigem Schmerz in Kopf und Auge, der sich bald bis zur Unerträglichkeit steigern kann und Schlaf wie Appetit andauernd stört, tritt düstere Rötung des Augapfels auf. Es können auch die Lider sich röten und ödematöse Schwellung bekommen. Das Oedem kann ferner bei heftigen Anfällen auch an der Bindehaut des Bulbus sich zeigen. Das Sehen verdüstert sich rasch, so dass fast völlige Blindheit des befallenen Auges eintritt. Ist ein solcher Anfall stark, so

tritt Brechen auf, das solange anhält, bis der Anfall vorbei ist. Meist muss sich der Patient ins Bett legen und macht den Eindruck eines Schwerkranken. Untersucht nun der Arzt, so findet er als kennzeichnende Erscheinungen am Auge: Mattheit und diffuse Trübung der Hornhaut, seichte Vorderkammer, weite Pupille, die oft unregelmässig, schief oder nach oben oval und manchmal etwas exzentrisch ist. Sie verengt sich auf Licht nicht oder nur wenig. Aus ihrer Tiefe schimmert ein graugrüner Reflex heraus (Tab. 41a), der, obschon er gar nicht charakteristisch ist, der Krankheit den Namen gegeben hat (grüner Star). Denn man kann diesen Reflex an den meisten älteren Augen sehen, bei denen man die Pupille erweitert, er rührt hauptsächlich von der Sklerose der Linse her. Er wird also wesentlich durch die glaukomatöse Dilatation der Pupille bedingt, wobei in manchen Fällen eine leichte Trübung des Glaskörpers (wie im abgebildeten Falle) noch mithilft. Wenn man nun nämlich das Auge mit dem Augenspiegel untersuchen will, so kann man den Augengrund meist nicht oder nur ganz unvollkommen wahrnehmen, in erster Linie wegen der Trübung und Mattheit der Hornhaut, ferner aber oft auch wegen der besagten leichten Glaskörpertrübung. Die Druckprüfung ergibt abnorme Härte des Auges.

Greift nun nicht rasch die Therapie ein, so kann ein solcher Anfall tage- oder wochenlang andauern, dann allmählich nachlassen, aber nicht ohne wesentliche Veränderungen zurückzulassen: das Sehen bleibt dauernd geschädigt, die vorderen Ciliarvenen dauernd überfüllt, die Pupille erweitert, bewegungslos, die Iris atrophisch, die vordere Kammer seicht. Das Gesichtsfeld zeigt häufig starke Einengung von der nasalen Seite her. Der Sehnerv ist mehr oder weniger exkaviert und atrophisch verfärbt, besonders in der temporalen Hälfte. Findet man ausserdem mit dem Augenspiegel Retinalblutungen, so hat man es mit der besonders bösartigen Form des hämorrhagischen Glaukoms zu tun, das auch Blutungen in die Vorderkammer und in den

Glaskörper veranlassen kann. (Bezüglich der Augengrundsveränderungen vide Bd. VII dieser Atlanten, 5. Aufl., Fig. 22—24.)

Das nun mit dem Habitus glaucomatosus (Tab. 45) behaftete Auge wird früher oder später von neuen meist etwas schwächeren Anfällen heimgesucht. Ein jeder derselben schädigt das Sehen und den Opticus weiter. Schliesslich tritt definitive, gänzliche Erblindung ein, und das Auge zeigt den Zustand des Glaukoma absolutum: um die Cornea, die nun weniger matt und trüb, zieht sich ein Kranz erweiterter Gefässe, die vordere Kammer ist sehr seicht, die Iris auf einen ganz schmalen Raum reduziert oder streckenweis gar nicht mehr sichtbar (Tab. 45). In der weiten, starren Pupille ist ein graugrüner Reflex sichtbar. Die Sehnervenpapille ist total, d. h. ringsherum bis an den Rand exkaviert, der Bulbus steinhart. Zeitweise treten immer wieder Schmerzen auf. Allmählich degeneriert dann das Auge, die Hornhaut wird bleibend trüb und mit glasigen oder schwieligen Auflagerungen bedeckt. Es können sich Ektasien der Sklera um die Cornea oder in der Aequatorialgegend bilden. Die Linse wird kataraktös.

Beim chronisch-entzündlichen Glaukom ist der Verlauf etwas mehr schleppend als beim akuten, das, wenn es als Glaukoma fulminans (selten) auftritt, in wenigen Stunden das Auge zur bleibenden Erblindung bringt.

b) Das nicht entzündliche Glaukom, Glaukoma simplex.

Diese Glaukomform ist ganz besonders dadurch heimtückisch, dass sie den Patienten ohne deutliche Anfälle, ohne Entzündung und Schmerz unmerklich der Erblindung zuführt, so dass oft, wenn er endlich zum Arzt geht, das eine Auge schon rettungslos nahezu oder ganz blind, das andere amblyopisch ist. Dieser findet dann die Augen äusserlich normal, die Spannung nur wenig oder gar nicht erhöht, aber den Sehnerv exkaviert. Wiederholte Tensionsprüfung zu verschiedenen Tageszeiten, namentlich am frühen Morgen, lassen aber das

Kardinalsymptom der Erkrankung doch nachweisen und bei genauerer Nachfrage erfährt man oft, dass hie und da Nebligsehen und leichter Schmerz in den Augen oder im Kopf vorkommt. Der Verfall des Sehens geht meist in der Weise vor sich, dass das Gesichtsfeld allseitig, namentlich von der nasalen Seite her sich einengt, wobei das zentrale Sehen gleichmässig mitleidet oder bis zu einer gewissen Periode der Erkrankung relativ besser bleibt. Die Erkrankung befällt immer beide Augen und kann sich jahrelang hinziehen. Nach und nach kann sie ihren Charakter ändern und den des entzündlichen Glaukoms annehmen oder den des hämorrhagischen. In manchen Fällen dieses einfachen Glaukoms leistet vielleicht eine abnorme Nachgiebigkeit der Lamina cribrosa des Sehners dem Verfall des Sehens Vorschub.

Das Glaukom ist im allgemeinen eine Erkrankung älterer Leute. Das entzündliche Glaukom kommt vor dem 50. Jahre selten vor, das Glaukoma simplex manchmal schon etwas früher. Ab und zu sieht man den Prozess auch schon bei Kindern auftreten.

c) Das infantile Glaukom

schädigt das Auge in noch ganz anderer Weise, indem es das im Wachstum begriffene Auge vergrössert, während das ausgewachsene Auge auch bei anhaltender Drucksteigerung seine Form und Grösse nicht ändert (abgesehen von den Ektasien im Degenerationsstadium). Das kindliche Auge wird zum Buphthalmus (Ochsenauge, v. Tab. 41 c) oder Hydrophthalmus, falls dem Prozess nicht Einhalt getan wird. Zunächst aber bemerkt man bloss die kennzeichnende Mattheit der Hornhautoberfläche, der bald diffuse Trübung der Cornea nachfolgt. Dann tritt ziemlich bald Vergrösserung dieser Membran auf und damit fleckige Trübung bei genauer Untersuchung. Später kann man oft, wenn die Trübungen sich wieder etwas gelichtet haben, in der Tiefe der Cornealsubstanz bänderartige Streifen sehen, die sich dort in eigentümlich gewundenem Verlauf rankenartig herumziehen (manchmal sind auch nur kurze Stücke zu

sehen) und die ich Bändertrübungen genannt habe. Die Mitte der Bänder ist weniger trüb, als ihre einander parallel laufenden Ränder, welche durch Linien gebildet werden, die, mit der Lupe betrachtet, Glasfäden ähnlich sehen und auf der Hinterfläche der Cornea liegen dürften. Sie bleiben, auch nachdem die Drucksteigerung beseitigt ist, bestehen und bilden meiner Erfahrung nach eine wesentliche Stütze für die Diagnose, auch wenn sie erst nachträglich gestellt werden kann. Diese charakteristischen Bändertrübungen werden durch Risse in der Membrana Descemeti verursacht.

Fig. 0. Bändertrübungen bei infantilem Glaukom.

Die Pupille hat bei diesen Augen im Anfangsstadium weniger Neigung zur Erweiterung, die vordere Kammer wird weniger seicht als beim Erwachsenen und wenn die Hornhaut schon vergrössert ist, so erscheint jene im Gegenteil bald abnorm tief. Die Exkavation des Sehnervs lässt meist nicht lange auf sich warten. Die Erkrankung befällt in der Regel beide Augen. Die Kinder werden durch den Prozess bald lichtscheu, meist scheinen sie auch Schmerz zu haben. Die Untersuchung ist deshalb gewöhnlich schwierig, namentlich wenn man die Drucksteigerung nachweisen will, was unmöglich ist, sobald die Kinder sich sträuben oder weinen. Man muss sich dann der Narkose bedienen, die auch zugleich eine genauere Untersuchung überhaupt erst ermöglicht, namentlich die mit dem Augenspiegel. Nur in seltenen Fällen gelangt die Erkrankung spontan zum Stillstand, meist geht sie ihren verderblichen Gang weiter, wenn ihr nicht therapeutisch Einhalt getan wird. Das Ende ist dann gewöhnlich, dass die schon lange erblindeten, übermässig vergrösserten Augen irgendwo angestossen werden und, da ihre Wände ganz dünn sind, leicht platzen, worauf sie schrumpfen.

Das Glaukom kann schon kurz nach der Geburt auftreten oder in den ersten Lebensjahren. Im späteren Kindesalter zeigt es sich nicht mehr oder nur ganz selten.

Was das Vorkommen des Glaukoms im allgemeinen betrifft, so kann man im ferneren die Tatsache verzeichnen, dass myopische Augen der entzündlichen Form fast gar nicht anheimfallen, eher schon dem Glaukoma simplex. Gefässsklerose und Herzschwäche leisten dem Prozess ganz besonders Vorschub. Ueber die eigentlichen Ursachen des Glaukoms sind wir noch nicht ganz im klaren. Zur Drucksteigerung kann sowohl vermehrte Ausscheidung von Flüssigkeit im Auge führen (die von v. Gräfe angenommene Chorioiditis serosa) als auch Verhinderung des Abflusses des normalen Flüssigkeitsstromes durch Veränderungen im Auge (Verlegung des Abflusses im Kammerwinkel durch zirkuläre Anlötung der peripheren Iris an die Hornhaut: Theorie von Knies und Weber).

Als sicheres Moment, welches Glaukom im dazu disponierten oder daran schon erkrankten Auge auslöst, kennen wir die Erweiterung der Pupille, namentlich durch Atropin.

Diagnostisch kommt beim Glaukom folgendes in Betracht. Bei entzündlichem Glaukom ist Verwechslung mit Iritis möglich und verhängnisvoll, weil die Behandlung beider Erkrankungen grundverschieden ist. Man muss sich daher daran gewöhnen, nie Atropin in ein Auge zu geben, bevor man genau dessen Druck geprüft hat. Bei Iritis ist die Pupille verengt, bei entzündlichem Glaukom erweitert. Das Glaukoma simplex bedarf einer kundigen Untersuchung mit dem Augenspiegel. Ganz besonders verhängnisvoll ist die Verwechslung des infantilen Glaukoms mit parenchymatöser Keratitis, da im ersten Stadium diese beiden Erkrankungen sich äusserlich sehr ähnlich sehen. Die Druckprüfung gibt Auskunft.

Die Prognose ist immer ernst, namentlich beim Glaukoma simplex, das schwerer zu heilen ist als die entzündliche Form. Am schlimmsten ist die Situation beim hämorrhagischen Glaukom. Je schlechter Gefässe und Herz, um so dubiöser ist die Voraussage bei jedem Glaukom.

Die Behandlung hat in allen Fällen vermittelst Verengerung der Pupille durch ein Mioticum: Physostigmin oder Pilocarpin zu geschehen und in den meisten ausserdem vermittelst Operation. Die medikamentöse Behandlung muss so rasch als möglich Platz greifen in der Form von Eintropfung einer $^1/_2$% Physostigmin- oder einer 2% Pilocarpinlösung, erstere zu 3—5, letztere zu 5—10 Tropfen pro Tag. Das milder wirkende Pilocarpin eignet sich namentlich zu längerem Fortgebrauch auch nach stattgefundener Operation. Unterstützt wird die Wirkung dieser Mittel durch subkutane Einspritzung von Morphium, das einerseits den für Glaukom heilsamen Schlaf schafft und anderseits ebenfalls auf die Pupille verengernd einwirkt. Atropin ist stets bei Glaukom ängstlich zu vermeiden.

Je früher man ein an Glaukom erkranktes Auge operieren kann, um so besser ist es; je mehr die Krankheit schon vorgerückt ist, um so unsicherer wird die operative Behandlung. Die Iridektomie empfiehlt sich namentlich beim entzündlichen Glaukom, die Sklerotomie beim Glaukoma simplex, wenn es bereits vorgerückt ist. In dessen Anfangsstadium ist auch die Iridektomie zu empfehlen. Die beiden Operationen müssen oft kombiniert, also die Sklerotomie der Iridektomie voraus- oder nachgeschickt werden und manche Fälle bedürfen mehrerer Sklerotomien in längeren oder kürzeren Zwischenräumen, in denen die Miotica stets weiter zu gebrauchen sind. Die Heilung ist in vielen Fällen lange Zeit hiudurch bloss eine relative, das heisst, es treten Rückfälle auf, die aber durch geeignete Behandlung wieder beseitigt werden können.

Nie darf man glauben, es genüge, einfach eine Iridektomie auszuführen und dann den Patienten ohne weitere Kontrolle sich selbst zu überlassen. Es empfiehlt sich sehr, das Pilocarpin nachher noch lange wenn nötig (Glaukoma simplex) Jahre oder Jahrzehntelang fortgebrauchen zu lassen, was nach meinen Erfahrungen sehr wohl sich tun lässt.

Beim hämorrhagischen Glaukom ist die Iridektomie nicht angezeigt, sondern die Sklerotomie zusammen mit energischer Anwendung der Miotica und Kräftigung des Herzens. Das infantile Glaukom kann durch möglichst bald ausgeführte, wiederholte Sklerotomien geheilt werden.

II. Das Sekundärglaukom.

Diese Glaukomform kann in jedem Lebensalter auftreten und bildet eine Komplikation verschiedener Krankheitsprozesse. Mattheit der Hornhaut, Erweiterung der Pupille (falls sie nicht zirkulär verlötet ist) und Schmerz machen darauf aufmerksam. Erblindung durch Sehnervenexkavation kann in gleicher Weise eintreten wie beim spontanen Glaukom. Im Kinderauge führt auch das Sekundärglaukom zu Vergrösserung des Augapfels (Buphthalmus).

Hervorgerufen wird das Sekundärglaukom durch folgende Prozesse:

1. Alles, was auf die Iris eignen Zug nach vorn ausübt oder sie nach vorn schiebt, also ihre Einheilung in Hornhautnarben, namentlich wenn sich diese vorbauchen, ferner ihre Vorpressung durch quellende Linsenmassen und durch die subluxierte Linse.

2. Zurückdrängung der Iris durch die in die Vorderkammer luxierte Linse.

3. Pupillarabschluss durch zirkuläre Synechie.

4. Iridocyclitis mit blossen Beschlagspunkten auf der Hinterfläche der Hornhaut.

5. Mechanische Reizung des Ciliarkörpers durch die subluxierte oder luxierte Linse.

6. Intraokulare Tumoren, wie Sarkom und Gliom im zweiten Stadium ihrer Entwicklung (vor dem Durchbruch nach aussen).

Die Behandlung des Sekundärglaukoms richtet sich in erster Linie nach dem die Drucksteigerung verursachenden Moment. Vordere Synechien müssen vermittelst Ablösung (nach Lang) oder Iridektomie des nach vorn gezerrten Iristeiles unschädlich gemacht wer-

den. Die in der Vorderkammer luxierte Linse wird entfernt. Der Pupillarabschluss erfordert eine Wiederherstellung der Verbindung der hinteren mit der vorderen Kammer durch Iredektomie. Bei Iritis mit Drucksteigerung ist eine Sklerotomie angezeigt und meist genügend zur Wiederherstellung normalen Druckes.

Die Krankheiten der Orbita.

I. Entzündungen.

Ein entzündlicher Prozess kann von der Orbitalwand, namentlich ihrem Periost ausgehen oder primär den Orbitalinhalt befallen.

Die Periostitis der Orbita kommt nicht selten zur Beobachtung, namentlich am Orbitalrand, wo sie sich durch Schwellung, resp. Verdickung des Knochenrandes kundgibt. Diese Auftreibung des Knochens ist auf Druck empfindlich und unverschieblich. Oft gesellt sich ödematöse Schwellung der Lider hinzu. Sitzt die Entzündung in den rückwärts liegenden Teilen der Knochenwand, so ist ihre Lokalisierung schwieriger und von der Entzündung des Orbital-Zellgewebes manchmal schwer abzugrenzen. Sie äussert sich durch Vortreibung des Augapfels (Protrusion) unter mehr oder weniger Schmerz nebst Beweglichkeitsbeschränkung des Bulbus (Tab. 44). Führt die tiefer sitzende Periostitis zu Eiterung, so wird dadurch manchmal erst die Natur der Affektion klar, indem nach Durchbruch des Abszesses nach vorn mit der Sonde in der Tiefe der rauhe Knochen gefühlt wird. Es kann aber auch die Eiterung nach der Schädeldecke vordringen und Meningitis oder Gehirnabszess verursachen. In dieser Hinsicht ist namentlich die Periostitis des Orbitaldaches gefährlich.

Bildet sich ein periostitischer Abszess am Orbitalrande, so rötet sich an der betreffenden Stelle, die starke Schwellung zeigt, die Haut und es bricht der

Tab 42. Sarkom der Aderhaut, nach vorn durchgebrochen. Der 53jährige Mann gibt an, er habe das linke Auge vor 11 Jahren stark an einem Balken angestossen, wonach die Sehkraft allmählich abgenommen habe und das Auge oft schmerzhaft geworden sei. Seit etwa ½ Jahr wurde nun das Auge grösser. Aus der Lidspalte drängt sich zapfenartig ein grosser Tumor, der mit mehreren kleineren Buckeln (zum Teil unter dem oberen Lid liegend) besetzt ist. Ganz nach unten ist die Cornea als schmales bläuliches Segment sichtbar. Bulbus samt Wucherung haben noch ziemliche Beweglichkeit. Durchleuchten lässt sich der Tumor auch mit Sonnenlicht und Linse nicht. Stellenweise fühlt er sich ganz hart an. Keine Pulsation an ihm zu fühlen. Keine geschwellten Drüsen an der linken Kopfhälfte. Die Diagnose Sarkom wird nach der sofort ausgeführten Eventration der Orbita durch die Untersuchung des Präparates bestätigt (mässig stark pigmentiertes Spindelzellensarkom), sowie durch den weiteren Verlauf. Denn der Mann ging (ohne lokales Rezidiv) ein Jahr nachher an einem kindskopfgrossem Sarkom des linken Beckens, der Inguinaldrüsen beiderseits, sowie faustgrossem Sarkom der rechten Musc. deltoides zugrunde.

Eiter nach aussen durch. Oft bildet sich nun eine Fistel, in der die Sonde auf rauhen Knochen stösst, und nach meist langer Eiterung aus der Fistel bildet sich die bekannte für Knocheneiterung charakteristische, eingezogene Narbe, welche am Knochen adhärent ist. Dieser lässt an der Stelle dann meist einen Defekt erkennen, welcher durch die Caries herbeigeführt wurde. Mit der Fistel ist manchmal das obere oder untere Lid fest verwachsen und dadurch ektropioniert.

Die Ursachen der Orbitalperiostitis sind Verletzungen, ferner Tuberkulose, wobei oft auch bei dieser eine Verletzung den Anstoss zum Prozess gibt, weshalb der äussere-obere und der äussere-untere Orbitalrand mit Vorliebe von der tuberkulösen Caries befallen werden. An dieser relativ häufigen Form erkranken namentlich Kinder. Die Syphilis führt dagegen mehr bei Erwachsenen zu periostitischer Verdickung des Knochens, seltener zu Eiterung und zwar hauptsächlich im tertiären Stadium.

Die Behandlung muss bei der eiterigen Form der Entzündung für baldigen Abfluss des Eiters nach aussen sorgen. Zu dem Zwecke empfiehlt es sich, an der Stelle

des Orbitalrandes, welcher die stärkste Schwellung zeigt, eine 2—4 cm lange Inzision bis auf den Knochenrand anzulegen und damit gleich das Periost des Orbitalrandes durchzuschneiden. Dann löst man vermittelst Raspatorium dieses vom Knochen ab und dringt so zwischen Knochen und Periost in die Tiefe, wobei die grosse Wunde einen guten Ueberblick erlaubt. Nachher wird ein Drainrohr oder ein Jodoform-Gaze-Streifen eingelegt, damit der Eiter frei abfliessen kann. Caries des Orbitalrandes erfordert kräftigende Allgemeinbehandlung und eventuell Entfernung des kranken Knochens vermittelst des scharfen Löffels.

Die syphilitische Periostitis weicht in der Regel bald einer kräftigen Kur mit Quecksilber und Jodkali.

Die Entzündung des orbitalen Zellgewebes, die zu Orbitalphlegmone oder retrobulbärem Abszess führen kann, hat schon äusserlich gewöhnlich stärkere Erscheinungen: erhebliche ödematöse Schwellung der Lider und der Bindehaut des Bulbus (Chemosis) sowie Protrusion des Bulbus zur Folge. Die Beweglichkeit des Augapfels leidet bald stark Not und zugleich vermindert sich häufig das Sehen oder schwindet ganz. Die subjektiven Beschwerden sind noch stärker als bei der Periostitis: zu den heftigen Schmerzen kann sich Erbrechen, Benommenheit, Pulsverlangsamung gesellen, so dass das Krankheitsbild bedrohlich wird. Auch hier hat man dann oft den Ausgang in Eiterung mit Durchbruch nach vorn zu verzeichnen, wobei an einer lebhaft gerötеten und geschwellten Stelle der Lider sich Fluktuation einstellt und der Eiter sich schliesslich entleert. Danach können die Entzündungserscheinungen rasch schwinden, es kann aber Sehstörung durch mehr oder weniger starke Opticusatrophie bleiben, da die Orbitalphlegmone leicht zu Entzündung des Sehnervs führt. Auch der Bulbus kann durch den Prozess bleibend geschädigt werden (Netzhautablösung). Bei sehr heftiger Entzündung kann Panophthalmie eintreten und ähnlich wie bei der Periostitis die Schädelhöhle in Mitleiden-

Tab. 43a und b. Gliom der Retina. Die jetzt 20 Monat alte E. M. von U. war bis zum 6. Monat gesund, fing dann links an zu schielen und als sie ein Jahr alt war, bemerkte die Mutter einen gelblichen Schimmer aus der Pupille kommen, der seither unter Weiterwerden dieser immer deutlicher geworden sei. Seit einigen Wochen sehe das Kind auch auf dem rechten Auge schlechter. Das linke Auge ist etwas gerötet, hart (T. + 1) und gegenüber dem rechten etwas vergrössert. Die linke Iris bräunlich, die rechte blau. Linke Pupille weit, starr. Aus ihr kommt ein heller Reflex (v. Fig. a), dem mehrere Geschwulstknoten entsprechen, welche den Glaskörper zum grossen Teil auszufüllen scheinen. Auf der Oberfläche des Tumors finden sich rote Streifen, zum Teil Gefässe, zum Teil wohl Blutungen. Rechts sieht man bei normalem Drucke bei erweiterter Pupille ringsherum trichterförmige Netzhautablösung. Dieses Auge scheint ebenfalls nahezu blind zu sein. Die vorgeschlagene beiderseitige Enukleation wird abgelehnt, das Kind dann aber 1 Jahr nachher wiedergebracht, damit die Operationen ausgeführt werden. Das linke Auge ist sehr stark prominent, die Cornea aufs Doppelte vergrössert, getrübt und platzt 2 Tage nach der Aufnahme, wonach sich sofort bedeutende Geschwulstmassen vordrängen (Fig. b). Vier Tage nach der Aufnahme: rechts Enukleation, links Eventration der Orbita. Es ist aber wegen enormer Blutung nicht möglich, die Orbita in der Gegend des Foramen opticum vollständig rein zu präparieren. Am Tag nach der Operation tritt Fieber und am folgenden Tag Scharlach auf. 14 Tage nach der Operation Tod durch eiterige Meningitis.

---

schaft gezogen werden, wo tödliche eiterige Meningitis und Hirnabszess veranlasst werden können.

Von den Ursachen des Orbitalabszesses sind zu nennen:

1. Verletzungen, die eine Infektion zur Folge haben (eventuell auch operative), namentlich wenn dabei ein Fremdkörper in der Orbita zurückbleibt.

2. Eiterige Katarrhe der Knochenhöhlen, welche an die Orbita grenzen (Sinus frontalis, Nasenhöhle, Siebbeinzellen, Oberkieferhöhle), wobei zuerst eine Periostitis der Orbitalwand entsteht, die den Prozess auf den Orbitalinhalt weiter leitet.

3. Es kann ein Erysipel des Gesichts durch Vordringen des Entzündungsgiftes in die Tiefe eine Entzündung des Orbitalzellgewebes veranlassen. Endlich gibt es



4. Metastasen in die Orbita bei Pyämie, Typhus, Scharlach, Influenza etc.

Die Behandlung richtet sich auch hier in erster Linie gegen Eiteransammlungen in der Tiefe der Orbita, welche sowohl für den Augapfel wie für das Leben des Patienten höchst gefährlich sind. Man schafft sich auch hier auf ähnliche Weise Zugang in die Tiefe, wie es bei der Periostitis beschrieben wurde, und inzidiert dann da, wo im Orbitalinhalt Eiter vermutet wird, von aussen her das vom Knochen abgelöste Periost durch einen Schnitt von hinten nach vorn. Auch hier wird ein Drain eingelegt.

II. Die Verletzungen der Augenhöhlen

können einerseits mehr deren Weichteile, anderseits die Knochen betreffen. Fraktur der letzteren kann unter Umständen Emphysem nicht nur der Lider (v. pag. 108), sondern auch des orbitalen Zellgewebes und damit Protrusion zur Folge haben, wobei der vorgetriebene Augapfel sich zurückdrängen lässt, beim Schneuzen aber wieder stärker vortritt. Praktisch, eventuell forensisch und wegen Unfallsachen wichtig, sind besonders die nicht seltenen teilweisen (seltener) oder gänzlichen Erblindungen eines Auges infolge starker, stumpfer Gewalteinwirkung auf die Orbitalknochen oder den ganzen Schädel. Die wertvollen Untersuchungen von Hölder und Berlin haben gezeigt, dass bei Schädelbasisfraktur leicht Fissuren durch das Orbitaldach und den Canalis opticus verlaufen, auch dann, wenn die Gewalteinwirkung von hinten oder von der Seite den Schädel traf. Dadurch kann der betreffende Sehnerv im hohen Grade geschädigt werden, oft so, dass gänzliche Erblindung durch Leitungsunterbrechung infolge von Quetschung oder Bluterguss eintritt. Erwacht dann der Verletzte aus seiner Betäubung, so ist er ein- oder doppelseitig blind und nach einigen Wochen sieht man ophthalmoskopisch an dem so verletzten Sehnerv auch die Papille atrophisch werden. Starke Gewalteinwirkungen

Tab. 44. Exophthalmus rechts, wahrscheinlich durch Periostitis der Orbita. Der 20jährige Bäcker H. R. wurde in die Klinik aufgenommen, weil er seit 14 Tagen ernste Erscheinungen seitens des rechten Auges verspürte. Nach heftigem Schnupfen und Kopfweh schwoll das Auge an, so dass er es nicht mehr öffnen konnte. Hob er das Lid in die Höhe, so sah er doppelt. Diese Schwellung nahm dann bald ab, aber die Diplopie blieb, so dass Patient beim Gehen das rechte Auge schliessen muss. Dieses ist nach vorn und unten verschoben, in beiden Richtungen um etwa 8 mm. Seine Beweglichkeit ist nach allen Seiten behindert, besonders nach oben. Beim Blick nach rechts gleichnamige, beim Blick nach links gekreuzte Doppelbilder (also Behinderung der Abduktion und der Adduktion). Bei Erhebung des Blickes geht das Bild des rechten Auges stark nach oben. Vis. normal, der Augengrund desgleichen. Zwischen oberem Orbitalrand und Bulbus ergibt die Palpation eine tumorartige Resistenz. Der Nasen- und Rachenraum normal. Von Lues ist nichts zu finden.

Nachdem der Zustand 14 Tage ziemlich gleich geblieben, ging ohne alle Behandlung die ganze Störung zurück, indem zuerst die Protrusion, dann die Verschiebung nach abwärts schwand. Demnach hat es sich wohl um eine Periostitis gehandelt, die wahrscheinlich mit Katarrh des Sinus frontalis zusammenhing.

---

auf den oberen oder äusseren Orbitalrand können gleichfalls Fraktur des Orbitaldaches und damit des Canalis opticus zur Folge haben. Solche Erblindungen sind unheilbar.

III. Die Geschwülste der Orbita.

Die Neubildungen, welche sich in der Augenhöhle entwickeln, drängen bald den Bulbus nach vorn. Diejenigen, welche innerhalb des Muskeltrichters, also um den Sehnerv herum sitzen, tun dies in der Richtung der Orbitalaxe und der so verdrängte Augapfel hat eine Zeitlang eine zwar etwas beschränkte, aber allseitig ziemlich gleich starke Beweglichkeit, falls namentlich der Tumor nicht bösartig ist (Fig. T.), während maligne Geschwülste ziemlich bald die Muskeln in ihrer Aktion beeinträchtigen.

Entwickelt sich eine Geschwulst ausserhalb des Muskeltrichters, z. B. von einer der Orbitalwände aus, so wird der Augapfel zugleich nach der gegenüberliegenden Seite verschoben. So verursacht ein Tumor, der

vom Boden der Orbita ausgeht, einerseits Protrusion, anderseits Verdrängung des Bulbus nach oben (Fig. U), ein solcher, der im nasalen Teil wächst, verdrängt den Bulbus nach vorn und aussen (Fig. P und R). Bei tiefer sitzenden Tumoren kann die Palpation vermittelst des

Fig. P. Dermoidcyste der Orbita.

zwischen Bulbus und Orbitalrand eingeführten kleinen Fingers für die Lokalisierung derselben von Nutzen sein. Bezüglich der Natur des Tumors ist man aber oft auf eine Wahrscheinlichkeitsdiagnose angewiesen. Doch kann man im allgemeinen annehmen, dass ganz langsam wachsende Geschwülste, die wenig Schmerz und verhältnismässig wenig Beweglichkeitsbeschränkung verursachen, gutartiger Natur sind, während die malignen rascher zu wachsen pflegen und die benannten Störungen in stärkerer Weise zur Folge haben.

Fig. Q. Dermoidcyste der Orbita. Die 58jährige Frau S. M. gibt an, es habe sich bei ihr im 28. Lebensjahr unter ziemlich grossen Schmerzen und entzündlichen Erscheinungen im Lauf eines Vierteljahres oberhalb des inneren linken Augenwinkels eine Geschwulst entwickelt, die dann wieder kleiner wurde, vor ungefähr 2 Monaten aber wieder anfing zu wachsen, in den letzten 3 Wochen sehr stark, so dass der Bulbus erheblich nach der temporalen Seite verdrängt ist und die Frau häufig doppelt sieht (gekreuzte Diplopie). Der taubeneigrosse, glatte Tumor von prall-elastischer Konsistenz ist mit seinem unteren Teil in der Lidspalte unter der Bindehaut des Bulbus sichtbar und lässt sich eine Strecke weit neben dem Bulbus nach hinten palpieren. Er lässt sich dabei von dem anstossenden Knochen gut abgrenzen, auf Druck nicht verkleinern und zeigt keine Pulsation. Linker Tränenkanal durchgängig. Nasenhöhle normal. Ophthalmoskopisch: nasalwärts Einstülpung der Bulbuswand, eine wenig umfangreiche Netzhautablösung vortäuschend, ganz peripher die hintere Partie des Corpus ciliare sichtbar (dunkelbraunrote grosse Zacken). Die Diagnose Dermoidcyste wird durch die Exstirpation bestätigt. Die Cyste reichte längs der nasalen Orbitalwand bis ans hintere Ende der Orbita und enthielt den charakteristischen grützartigen Inhalt mit vielen feinen und gröberen Härchen. Der Bulbus rückte wieder an seinen Ort und bekam die normale Beweglichkeit. Heilung in 17 Tagen.

Zu den häufigeren gutartigen Tumoren gehören die Dermoidcysten (Tab. 21 und Fig. P u. Q), deren Anlage angeboren ist, die aber dann später im Leben durch langsames Wachstum dem Besitzer unbequem werden können. Sie sitzen mit Vorliebe im vorderen Teile der Orbita in deren oberem-äusseren oder oberem-inneren Bezirk, können sich aber auch noch weit in die Orbita hinein erstrecken und dann, wenn sie gross sind, auch den Bulbus zur Seite drängen. Bei der Entfernung muss man sich hüten, sie anzuschneiden. Ausnahmsweise tat ich dies absichtlich bei der Entfernung sehr grosser derartiger Cysten, die sich tief in die Orbita hinein erstreckten und hinter dem Bulbus sich wieder ausweiteten. Ich verminderte den Inhalt vermittelst einer kleinen Inzision am vorderen Pol, die ich dann wieder zuband, so dass die zwar verkleinerte, aber immer noch eine gewisse Spannung besitzende Cyste besser am Bulbus vorbei in toto entfernt werden konnte.

Zu Verwechslung mit einer Dermoidcyste kann eine cystoide Ausweitung der Siebbeinzellen, des Sinus frontalis und der Nasenhöhle Veranlassung geben, wie sie sich in Fig. R abgebildet findet. In einem solchen Fall liegt aber zwischen dem Bulbus und der Cyste eine dünne Knochenschale: die nasale Orbitalwand.

Fig. Q.

Bei Orbitalcysten, welche sich schon bald nach der Geburt zeigen, muss man immer auch an einen Hirnbruch oder eine Meningocele denken. Darunter versteht man eine hernienartige Ausstülpung der Dura mater in die Orbita hinein. Enthält dieser Sack Gehirnsubstanz, so spricht man von Encephalocele, enthält er nur Liquor cerebro-spinalis, so nennt man dies Meningocele.

Fig. R. Knochencyste durch Ektasie der Siebbeinzellen, des Sinus frontalis und der Nasenhöhle entstanden. Der 24jährige Zimmermann M. F. gibt an, die Geschwulst oberhalb des linken inneren Augenwinkels habe sich vor 7 Jahren langsam gebildet, bis sie vor etwa 2 Jahren die jetzige Grösse erreicht habe, ohne dass er je dabei Schmerz hatte, im Winter habe das linke Auge aber jeweilen stark geträut. Die Untersuchung ergibt auch jetzt Abwesenheit von Entzündung. Der linke Tränenkanal ist durchgängig. Die taubeneigrosse Geschwulst liegt zum grössten Teil oberhalb des Ligament. palp. int., welches über seinem unteren Teil eine leichte Einschnürung veranlasst. In der Gegend der Nasenwurzel ist man nicht im Stand, zwischen Supraorbitalrand und Geschwulst einzudringen. Am lateralen oberen Rand kann man sie dagegen eine Strecke weit in die Orbita hinein palpieren. Sie hat prall-elastische Konsistenz und zeigt Fluktuation, keine Pulsation. Gekreuzte Doppelbilder. Vis. und Augengrund normal. Die Exstirpation ergibt nicht die erwartete Dermoidcyste, sondern einen derben, bindegewebigen Sack, der sich nicht ausschälen lässt, sondern nasal und oben fest mit dem Knochen verwachsen ist, während lateral eine dünne Knochenlamelle, die nasale Orbitalwand, ihn zum Teil bekleidet. Diese orbitalwärts dislozierte Knochenschale ist etwas beweglich. Der Inhalt des Sackes besteht aus einer braungrünlichen dicken Gallerte. Nach deren Ausräumung sieht man in eine taubeneigrosse Höhle hinein, die nach oben mit dem Sinus frontalis, nach unten mit der Nase kommuniziert. Nach der Orbita hin ist sie teils durch die dünne Knochenschale, teils durch derbes Bindegewebe abgegrenzt. Heilung in 3 Wochen, wobei die erwähnte Knochenplatte und der Augapfel allmählich wieder nasalwärts rücken.

Ein solcher Hirnbruch entwickelt sich da, wo sich Knochennähte befinden. In der Orbita ist die Naht zwischen Siebbein und Stirnbein am häufigsten der Sitz dieser Anomalie, daher befindet sie sich in der Regel im inneren-oberen Teil der Orbita, ist von normaler Haut bedeckt, lässt sich durch Druck verkleinern, wobei unter Umständen Erscheinungen von Hirndruck auftreten, auch lässt sich an einer solchen Cyste manchmal Pulsation nachweisen und respiratorische Schwankung, die beide vom Gehirn aus ihr mitgeteilt werden. Sie sitzt auch unverschieblich auf dem Knochen fest.

Nicht selten sind in der Orbita Gefässgeschwülste zu treffen. Seltener bildet ein Aneurysma, häufiger ein Angiom den Tumor. Ein solcher Tumor

cavernosus kann nach und nach erhebliche Grösse erreichen (Fig. T).

Ab und zu sieht man im Bereich der Orbita sich Exostosen bilden und zu eigentlichen Geschwülsten werden. Davon gibt Fig. V ein Beispiel selten hohen Grades und langer Dauer.

Fig. R.

Sehr wichtig sind die malignen Orbitalgeschwülste weil sie bald das Leben bedrohen. Am häufigsten ist das Sarkom in seinen verschiedenen Modifikationen. Es kann vom Knochen, vom Periost, von den Muskeln, der Tränendrüse, dem Bindegewebe der Orbita oder von der Sehnervenscheide ausgehen. Auch kann ein Chorioidalsarkom in die Orbita durchbrechen und nach vorn wuchern (Tab. 42 Fig. S.).

Das Karzinom kommt nur selten primär in der Orbita zur Entwicklung, wobei es gewöhnlich von der Tränendrüse ausgeht. Dagegen kann diese Geschwulstform einerseits von den Lidern oder der Bindehaut aus in die Orbita hineinwuchern, anderseits von den umgebenden Knochenhöhlen, namentlich der Oberkiefer-

Fig. 8. Nach vorn durchgebrochenes Sarkom der Chorioidea.

höhle her in die Orbita vordringen (Fig. U). Es ist ganz besonders bei den letzteren wichtig, frühzeitig die Diagnose zu stellen, weil sie leicht inoperabel werden, wenn sie längere Zeit wachsen und sich ausbreiten können. Es ist wichtig, die Nasenhöhle in solchen Fällen genau zu untersuchen und auf Auftreibungen unterhalb des Tränensackes, unterhalb des unteren Orbitalrandes und in der Schläfengegend genau zu achten (v. Fig. U). Auskultiert man vermittelst Gummischlauches die Oberkiefergegend beider Seiten, so hört man, wenn die Highmorshöhle mit Tumormassen ausgefüllt ist, das Respirationsgeräusch viel stärker als auf der gesunden Seite.

Fig. T.

Fig. T. Angiom der Orbita. Im Laufe von 10 Jahren hat bei dieser jetzt 41 Jahre alten Frau ohne alle Schmerzen oder Entzündungserscheinungen ein zentral in der Orbita sitzender offenbar gutartiger Tumor den Augapfel so enorm vorgedrängt, dass die Frau sich endlich zur Exstirpation entschloss, die (1891) freilich nun, da der Tumor halb apfelgross geworden, auch die Entfernung des Bulbus nötig machte, der schon längere Zeit Sehschwäche und jetzt bloss noch S. 2/5 zeigte. Der Grund hiefür lag wesentlich in einer Maculaerkrankung, die ich in ihren Anfängen schon 1/2 Jahr nach Beginn der Protrusion beobachtet und ophthalmoskopisch so, wie sie 1888 aussah, in Bd. VII dieser Atlanten, II.—V. Aufl. Fig. 52 a abgebildet habe, während Fig. 48a ebenda den mikroskopischen Querschnitt der Macula wiedergibt. Ausserdem hatte lange Zeit ein mässiger Grad von Stauungspapille bestanden, der nach und nach der Opticusatrophie Platz machte. Vor der Operation war der Lidschluss, der bis dahin noch gut vor sich ging, nicht mehr möglich, die Lidspalte blieb 3 mm weit offen. Das untere Lid begann sich nach aussen umzustülpen. Unten-aussen vom Bulbus war ein grosslappiger, mässig harter, nicht fluktuierender und nicht druckempfindlicher Tumor zu fühlen.

Fig. U.

Fig. U. Karzinom des Oberkiefers und der Orbita. Die 53jährige Frau A. W. bekam 4 Monate bevor sie sich in der Augenklinik zum erstenmal zeigte, heftige Zahnschmerzen auf der rechten Backenseite. Trotzdem sie einige Zähne ausziehen liess, wurden die Schmerzen aber heftiger und erstreckten sich auch auf das rechte Auge und die rechte Schläfe. Wie das Bild zeigt, war dann schon leichte Schwellung der rechten Oberkiefer- und Schläfengegend sichtbar, sowie Verlagerung des rechten Bulbus nach vorn und oben. Die Beweglichkeit des Bulbus ist allseitig beschränkt, besonders nach unten. Die Patientin wurde der chirurgischen Klinik zugewiesen und dort von Kollege Krönlein operiert. Mit Ausnahme des Processus palatinus wurde der ganze Oberkiefer mit dem grössten Teil des Jochbeins reseziert. Dabei zeigt es sich, dass der Tumor viel grössere Dimensionen hat, als zu erwarten war: er reicht weit nach hinten an der Schädelbasis und wird dort bis an die Art. mening. med frei präpariert. Der Bulbus muss entfernt werden, da die Tumormassen bis hart an ihn herangehen. Nach aussen ist die Neubildung durch den Knochen durchgebrochen und durchsetzt schon den Musc. masseter. Die anatomische Untersuchung ergibt Plattenepithelkrebs. Nach 3 Monaten starb die Frau nach starker Abmagerung unter zunehmenden Collapszuständen ohne Rezidiv.

Fig. V.

Fig. V. Elfenbeinexostose des rechten Stirnbeines. Die zur Zeit der Abbildung 49jährige Frau erkrankte 16 Jahre vorher nach starker Kontusion der r. Stirnhälfte an heftigen Schmerzen im rechten Auge und Umgebung, verbunden mit Schwellung und Rötung in der Gegend des oberen Orbitalrandes. Während der Schmerz dann allmählich abnahm, blieb die Schwellung bestehen und wuchs als steinharte Auflagerung auf dem Knochen des oberen Orbitaldaches ganz langsam zu der rundlichen, halb-Ei-grossen Geschwulst heran, welche das Auge nach vorn und namentlich nach unten verdrängt. Die Lidspalte kann fast normal weit geöffnet werden, die Bewegungen des Bulbus sind normal, Doppelsehen ist nicht vorhanden, das Sehen freilich etwas reduziert. — 12 Jahre später ergab die Untersuchung eine weitere Zunahme der Geschwulst, die nun vom Stirnhöcker bis zu ihrem unteren Rande 8,5 cm, quer 5,5 cm mass, unbeweglich, steinhart und auf ihrer Oberfläche mit flachen Höckern besetzt war. Auch jetzt besass das rechte Auge noch gute Beweglichkeit und zählte Finger in 15 Fuss. — Es wurde hier also ein 29 Jahre langes Wachstum der Geschwulst beobachtet, ohne dass die sie verursachende Periostitis ossificans später allzu grosse Schmerzen verursachte. Der Fall, von Horner beobachtet, ist genauer beschrieben in der Dissertation von H. Huber, Klinische Beiträge zur Lehre von den Orbitaltumoren. Zürich 1882.

Tab. 45. Exophthalmus pulsans und Glaukom links. Der 38jährige Landwirt stürzte am 14. August 1896 von einem mit Garben beladenen Wagen ohne das Bewusstsein zu verlieren, blutete stark aus der Nase und war sofort gänzlich taub Vom 13. September an trat der linke Augapfel stärker hervor, das Sehen nahm ab und ebenso die Beweglichkeit und Mitte Oktober bei der Aufnahme in die Augenklinik zeigten sich alle Erscheinungen des pulsierenden Exophthalmus. Nur wurde der Kranke von dem pulsatorischen Brausen im Kopfe, das man mit dem Stethoskop fast über dem ganzen Kopfe hörte, nicht belästigt. Doch brachte die zunehmende Protrusion Beschwerden (einmal auch ein kleines Hornhautgeschwür) mit sich, die auch dem Patienten die Unterbindung der Carotis rätlich erscheinen liessen, welche dann am 20. November von Kollegen Krönlein ausgeführt wurde. Nach anfänglich günstiger Wirkung trat aber im Laufe des nächsten halben Jahres das linke Auge wieder stärker vor und es entwickelte sich nun auch Glaukom. Letzteres verursacht die im Bilde sichtbare Erweiterung der Pupille, wobei nach unten die Iris bis hinter den Cornealrand zurückgewichen und dabei unsichtbar ist. In der seichten Vorderkammer ein kleines Hyphäma. Augengrund nicht sichtbar, bloss rotes Licht. T + 2. Da auch die Gegend der Vena supraorbitalis (oberhalb dem inneren Augenwinkel) wieder stärkere Schwellung zeigte und diese Vene wieder pulsierte und pulsatorisches Blasen hören liess, schlug ich dem Patienten die Unterbindung auch der anderen Carotis vor, die dann am 30 Juli von Kollegen Krönlein ausgeführt wurde. Nun erst schwand der Exophthalmus bis auf einen kleinen Rest und das subjektive Befinden besserte sich wesentlich, obschon das Glaukom nicht schwand. Das Sehen links und das Gehör blieben erloschen, der Mann ist aber wieder vollständig arbeitsfähig.

Maligne Geschwülste müssen so bald als möglich exstirpiert werden, wobei die Operationsmethode von Krönlein: die temporäre Resektion der temporalen Orbitalwand, wodurch ein viel besserer Zugang (von der temporalen Seite her) zu der Orbita geschaffen wird, sehr gute Dienste leistet (v. meinen Atlas und Grundriss der Lehre von den Augenoperationen). Der Knochen-Weichteillappen wird nach der Entfernung des Tumors wieder zurückgelegt und festgenäht. Es lassen sich so namentlich kleinere Tumoren aus dem temporalen Teil der Orbita gut und eventuell mit Schonung des Augapfels entfernen.

Bei umfangreichen malignen Tumoren der Orbita muss oft die Ausräumung der ganzen Orbita vorgenommen werden.

Eine interessante, nicht gerade häufige Orbitalaffektion bildet der pulsierende Exophthalmus (Tab. 45). Spontan (seltener) oder nach starker Gewalteinwirkung auf den Schädel bildet sich ein Exophthalmus, der bei Palpation. namentlich innen-oben vom Bulbus, Pulsation erkennen lässt und gleichzeitig hört der Patient im Kopf ein starkes pulsatorisches Brausen, wie von einer Dampfmaschine. Auskultiert man die Gegend des Auges und Umgebung, so hört man dies Brausen ebenfalls, ja es kann in abnehmender Stärke bis gegen den Hinterkopf gehört werden, nicht nur auf der Seite des Exophthalmus, sondern auch auf der anderen. Besonders charakteristisch ist, dass bei Kompression der gleichseitigen Carotis das Geräusch und die Pulsation des Exophthalmus schwinden. Bei genauerer Untersuchung findet man innen-oben vom Bulbus in der Regel eine dicke Vene sich vorbauchen und pulsieren. Der vorgetriebene Bulbus lässt sich durch anhaltenden Druck etwas zurückdrängen. Lässt man die Sache gehen, so stülpt sich schliesslich die Bindehaut in dicken, ödematösen Wülsten vor, die äusserlich sichtbaren Gefässe des vorderen Augapfelabschnittes erweitern sich immer mehr und schliesslich kann das Auge nicht mehr geschlossen werden, so dass die Cornea in Gefahr kommt. Der Grund dieser Erkrankung liegt in einer traumatischen (durch Basisfraktur bedingten) oder einer spontanen Ruptur der Carotis interna innerhalb des Sinus cavernosus. Infolge davon fliesst das Carotisblut in die Venen, welche aus der Orbita das Blut in den Sinus führen. Diese werden so mit arteriellem Blut strotzend gefüllt und pulsieren demgemäss.

Die Behandlung geschieht am sichersten durch die Unterbindung der gleichseitigen Carotis communis, eventuell nach einiger Zeit auch der der anderen Seite. In manchen Fällen wurde auch Heilung durch die Digitalkompression der Carotis beobachtet.

Tab. 46. Exophthalmus bei Basedowscher Krankheit. Die 40jährige Frau L. B. aus A. befand sich im Oktober und November 1902 in meiner Behandlung. Die Erkrankung hatte im April desselben Jahres begonnen, vorher war sie stets gesund gewesen und hat drei gesunde Kinder. Sie zeigt bei der Aufnahme am 14. Oktober starken beiderseitigen Exophthalmus, das v. Gräfesche und das Stellwagsche Symptom, beginnende Keratitis im unteren Teil der Hornhaut beiderseits (im Bild nicht sichtbar) und normalen Augengrund. Die mässig vergrösserte Schilddrüse pulsiert überall deutlich und ziemlich stark. Pulszahl 90—100.

Tab. 47. Pupillenmesser. Die Feststellung der Pupillengrösse, namentlich wenn Pupillenungleichheit vorliegt (z. B. bei Tabes, Paralyse etc.), ist so wichtig, dass man zu dem Zweck schon komplizierte Instrumente gebaut hat, die auch für ganz exakte Messungen sich empfehlen. Um mit einfachsten Mitteln eine rasche und für die tägliche Praxis genügend genaue Messung vornehmen zu können, habe ich den Pupillenmesser der Tab. 47 konstruiert. Er beruht auf der Tatsache, dass wir schätzungsweise einige Zehntelmillimeter Differenz in der Pupillenweite beider Augen erkennen können. Wir suchen also ein Bild resp. eine schwarze Scheibe gleicher Grösse wie die zu messende Pupille, indem wir eine Reihe schwarzer Scheibenbilder bestimmter Grösse neben dem Auge auf- und abschieben.

Man schneide sich also von den beistehenden Pupillenbilderreihen eine ab und befestige sie z. B. auf dem Millimetermassstabe, mit dem man die Pupillendistanz für die Brillenverordnung zu messen pflegt oder auf einem Streifen Karton. Die anderen Reihen der Tab. 47 dienen zur Erneuerung des einfachen Instrumentariums.

Nicht zu den Orbitalerkrankungen gehörig, aber seitens der Orbita durch Vortreten der Augäpfel sich vornehmlich zu erkennen gebend, ist der meist doppelseitige bei der Basedowschen Krankheit auftretende Exophthalmus, zu dem sich beschleunigter Herzschlag und Anschwellung der Schilddrüse zu gesellen pflegt. Diese drei Hauptsymptome treten eines nach dem anderen in wechselnder Stärke auf und können sich allmählich wieder verlieren oder bis zum Tode des Kranken bestehen bleiben.

Zu den weiteren Symptomen im Bereich der Augen gehört das v. Gräfesche: es senken sich die oberen Lider bei der Senkung des Blickes nicht, so dass dann oberhalb der Cornea noch mehr Sklera sichtbar wird, als


1,5.
2,0
2,5
3,0
3,5
4,0
4,5
5,0
5,5
6,0
6,5
7,0
7,5
8,0
Pupillenmesser von Haab.


1,5.
2,0
2,5
3,0
3,5
4,0
4,5
5,0
5,5
6,0
6,5
7,0
7,5
8,0
Pupillenmesser von Haab.


1,5.
2,0
2,5
3,0
3,5
4,0
4,5
5,0
5,5
6,0
6,5
7,0
7,5
8,0
Pupillenmesser von Haab.

dies ohnehin schon beim Gradaussehen der Fall ist (Tab. 46). Es ist dies die Folge einerseits davon, dass durch das Vorstehen der Augäpfel die Beweglichkeit der Lider gestört wird, anderseits besteht gleichzeitig durch abnorm starke Innervation des Sympathicus eine tonische Kontraktion des glatten Lidhebers s. Müllerschen Muskels. Es erfolgt auch der Lidschlag seltener (Stellwagsches Symptom), so dass die Austrocknung der Hornhautoberfläche dadurch noch begünstigt wird, die unter Umständen zu Geschwürsbildung führt. Auch die Konvergenz der Augen kann erschwert sein (Moebiussches Symptom).

Man nimmt an, dass die Basedowsche Krankheit durch eine Vergiftung seitens der Schilddrüse verursacht wird.

Alphabetisches Schlagwort-Register.

A.

Abducenslähmung. 62.
Aggravation, Untersuchung solcher. 70.
Akkomodationsmessung. 43.
Akkomodationsbreite. 45.
Akne der Hornhaut. 144.
Altersbrille. 46.
Altersstar. 218.
Amaurose, totale Blindheit. 33.
Amblyopie, Sehschwäche. 35.
Ankyloblepharon. 108.
Anwendung des Riesenmagnetes. 197.
Augenlider-Entzündungen. 92.
Augenlider-Geschwülste. 109.
Augenmuskelansätze. 58.
Augenmuskellähmungen. 57.
Ausziehung der Eisensplitter. 197.

B.

Basedow. 256.
Beweglichkeitsstörungen. 57.
Bindehautkatarrh. 112.
Bindehautekzem. 136.
Bindehautphlyctänen. 136.
Blennorrhoea neonatorum. 115.
Blennorrhoe des Tränensackes. 82.
Blepharitis ulcerosa s. ekzematosa. 93.
Blepharitis squamosa s. seborrhoica. 98.
Blepharochalasis. 106.
Blepharophimosis. 108.
Bowmans Tränenkanalsonden. 89.
Brillengläser. 35.
Buphthalmus. 234.

C.

Cataract. 212.
Chalazion. 103.
Conjunctivitis. 112.
Conjunctivitis diphtherica. 123.
Conjunctivitis follicularis. 115.
Conjunctivitis gonorrhoica. 115.
Conjunctivitis trachomatosa. 125.
Credés Prophylaxis. 116, 119.
Cyclitis. 200.

D.

Dacryocystitis. 80.
Dacryocystoblennorrhoe. 82.
Dacryostenose. 75.
Dermoidgeschwulst der Bindehaut. 151.
Daltonismus. 55.
Diphtherie der Bindehaut. 123.
Dioptrie-Gläser. 36.
Diplopie. 57, 64.
Doppelbilder. 57, 64.
Doppelbilder-Schema. 65.
Doppelbilder-Tafeln v. Woinow. 68.
Durchleuchtung des Auges. 40.

E.

Eisensplitterverletzung. 195.
Eitrige Keratitis. 169.
Ektasie des Tränensackes. 81.
Ektopia lentis congenita. 222.
Ektropium. 106.
Ekzem der Lider 93.
Ekzem der Bindehaut. 136.
Ekzem der Hornhaut. 162.
Emphysem der Augenlider. 108.
Entropium. 107.
Entzündung der Bindehaut. 112.
Entzündung der Hornhaut. 153.

Entzündung der Sklera. 192.
Entzündung der Iris. 198.
Entzündung des corpus ciliare. 200.
Enukleation bei Panophthalmie. 228.
Epicanthus. 106.
Essentielle Schrumpfung der Bindehaut. 143.
Exophthalmus pulsans. 255.
Exophthalmus bei Basedow. 256.

F.

Farbenblindheit. 55.
Farbengrenzen im Gesichtsfeld. 50.
Farbensinnprüfung. 55.
Fernpunkt, punct. remotum. 43.
Flügelfell 149.
Follicularkatarrh der Bindehaut. 115.
Formfehler der Hornhaut. 190.
Fraktur des canalis opticus. 243.
Fremdkörper im Glaskörper. 226.
Frühjahrskatarrh. 133.

G.

Geschwülste der Lider. 109.
Geschwülste der Bindehaut. 151.
Geschwülste der Iris. 211.
Gesichtsfeldmessung. 47.
Glaskörpereiterung. 226.
Glaukom. 229.
Gliom der Retina. 242.
Gonorrhoe der Bindehaut. 115.

H.

Hagelkorn. 103.
Hemianopsie. 48, 52.
Herpes corneae. 169
Herpes zoster ophthalmicus. 92. 171.
Holmgrens Farbenprobe. 56.
Homonyme Gesichtsfeld-Defekte. 48.
Hordeolum externum. 101.
Hordeolum internum. 101.
Hornhautentzündungen. 153.
Hornhautverletzungen. 187.
Hydrophthalmus. 234.
Hypopyonkeratitis. 175.

I.

Infantiles Glaukom. 234.
Iritis. 198.
Irisgeschwülste. 211.
Irisverletzungen. 210.

K.

Katarakt 212.
Katarrhalisches Geschwür der Hornhaut. 186.
Kalkverätzung des Auges. 148, 188.
Keratitis ekzematosa. 162.
Keratitis fascicularis. 164.
Keratitis interstitialis. 153.
Keratitis neuroparalytica. 180.
Keratitis parenchymatosa. 153.
Keratitis phlyctaenulosa. 162.
Keratoconus. 190.
Körnerkatarrh der Bindehaut. 115.

L.

Lähmungsschielen. 69.
Lähmung des abducens. 62.
Lähmung des rectus superior. 63.
Lähmung des rectus inferior 66.
Lähmung des rectus internus. 63.
Lähmung des obliquus inferior. 66.
Lähmung des trochlearis. 64.
Lagophthalmus. 107.
Lapis mitigatus. 121.
Lichtsinnmessung. 53.
Lichtsinntafeln v. Seggel. 55.
Lidspaltenfleck. 149.
Linsentrübung. 212.
Linsenluxation. 222.
Lupenbetrachtung. 38
Lupenspiegel. 42.
Luxation der Linse. 223.

M.

Magnet. 197.
Megalocornea. 190.
Meningocele in der Orbita. 246.
Meterlinse, Dioptrie. 36.
Mikroorganismen im Bindehautsack. 113.
Molluscum contagiosum. 110.

N.

Nahepunkt, punct. proximum. 43.
Notierung der Sehschärfe. 35.
Numerierung der Brillengläser. 35.

O.

Orbitaleröffnung nach Krönlein. 254.
Orbitalgeschwülste. 244.
Orbitalperiostitis. 239.
Orbitalphlegmone. 241.

P.

Panophthalmie. 228.
Pemphigus der Bindehaut. 143.
Perimeter, Perimetrie. 48, 50.
Photoptometer v. Förster. 54.
Presbyopie. 46.
Projektionsprüfung. 49.
Protrusion. 239, 245.
Ptosis. 105.
Pterygium. 149.
Pulsierender Exophthalmus. 255.

R.

Riesenmagnet. 197.
Rötung conjunctivale. 14.
Rötung ciliare. 14.

S.

Sarkom der Chorioidea. 249.
Scheinbild. 62.
Schichtstar. 217.
Schielen, concomitierendes. 69.
Schielen, paralytisches. 69.
Schnürverband. 168.
Seborrhoe der Lider. 98.
Sehprüfung. 27.
Sekundärglaukom. 238.
Siderosis des Auges. 211.
Simulation, Feststellung derselben. 70.
Skleritis. 192.
Skotom. 48.
Snellens Sehproben. 31.
Sondierung des Tränenkanales. 88.
Spannungsprüfung des Augapfels. 24.
Spiegelung der Hornhaut. 18.
Star. 212.
Staphylom der Hornhaut. 191.
Stellungsveränderungen d. Augenlider. 105.
Stillings Farbenprobe-Tafeln. 57.
Subluxation der Linse. 223.
Symblepharon. 108
Sympathische Ophthalmie. 206.
Synechie, hintere. 199.

T.

Tensionsprüfung des Augapfels. 24.
Tränenableitung. 76.
Tränenkanal-Spritze. 83.
Tränenkanalverengerung. 75.
Tränenfistel. 81.
Tränensackexstirpation. 90.
Tränenträufeln. 76.
Tränensack, eitriger Katarrh desselben. 82.
Trachom der Bindehaut. 125.
Trochlearislähmung. 64.
Trübung der Hornhaut. 21.
Tuberkulose der Bindehaut. 145.
Tuberkulose der Iris. 204.

U.

Ulcus catarrhale corneae. 186.
Ulcus serpens. 178.
Umstülpung des oberen Lides. 8.
Untersuchung der Kinder. 10.

V.

Variola der Bindehaut. 143.
Verletzungen der Bindehaut. 147.
Verletzungen der Hornhaut. 187.
Verletzungen der Iris. 210.
Verletzungen der Sklera. 193.
Verletzungen der Orbita. 243.
Verätzungen der Bindehaut. 148.

W.

Wanderpustel. 164.
Windstar. 219.

X.

Xantelasma der Augenlider. 109.

WELLCOME LIBRARY INSTITUTE

J. F. LEHMANN's Verlag in MÜNCHEN.

Lehmann's medizinische Handatlanten,

nebst kurzgefassten Lehrbüchern.

Herausgegeben von:

Prof. Dr. **O. v. Bollinger,** Doz. Dr. **G. Brühl,** Prof. Dr. **H. Dürck,** Dr. **E. Golebiewski,** Doz. Dr. **R. Grashey,** Dr. **Frz. M. Groedel,** Dr. **L. Grünwald,** Prof. Dr. **A. Gurwitsch,** Prof. Dr. **O. Haab,** Doz. Dr. **R. Hecker,** Prof. Dr. **H. Helferich,** Zahnarzt **E. Herbst,** D. D. S., Prof. Dr. **A. Hoffa,** Prof. Dr. **E. von Hofmann,** Prof. Dr. **Chr. Jakob,** Prof. Dr. **K. B. Lehmann,** Doz. Dr. **A. Lüning,** Prof. Dr. **G. Marwedel,** Prof. Dr. **F. Mracek,** Prof. Dr. **R. O. Neumann,** Doz. Dr. **G. Preiswerk,** Prof. Dr. **G. Puppe,** Doz. Dr. **O. Schäffer,** Doz. Dr. **W. Schulthess,** Prof. Dr. **O. Schultze,** Prof. Dr. **W. Seiffer,** Prof. Dr. **J. Sobotta,** Prof. Dr. **Steyrer,** Prof. Dr. **H. Strauss,** Prof. Dr. **G. Sultan,** Doz. Dr. **J. Trumpp,** Prof. Dr. **W. Weygandt,** Prof. Dr. **O. Zuckerkandl** u. a. m.

Bücher von hohem, wissenschaftlichem Wert,

in bester Ausstattung, zu billigem Preise.

Urteile der Presse:

Wiener medizinische Wochenschrift:

Sowohl der praktische Arzt als der Student empfinden gewiss vielfach das Bedürfnis, die Schilderung des Krankheitsbildes durch gute, bildliche Darstellung ergänzt zu sehen. Diesem allgemeinen Bedürfnisse entsprechen die bisherigen Atlanten und Bildwerke wegen ihrer sehr erheblichen Anschaffungskosten nicht. Das Unternehmen des Verlegers verdient daher alle Anerkennung. Ist es doch selbst bei eifrigem Studium kaum möglich, aus der wörtlichen Beschreibung der Krankheitsbilder sich allein eine klare Vorstellung von den krankhaften Veränderungen zu machen. Der Verleger ist somit zu der gewiss guten Idee zu beglückwünschen, ebenso glücklich war die Wahl der Fachmänner, unter deren Aegide die bisherigen Atlanten erschienen sind.

Therapeutische Monatshefte:

Es ist entschieden als ein glücklicher Gedanke des Verlegers zu bezeichnen, das, was in der Medizin bildlich darzustellen ist, in Form von Handatlanten zu bringen, die infolge ihres ausserordentlich niedrigen Preises jedermann leicht zugänglich sind.

Von Lehmanns medizinischen Handatlanten sind Uebersetzungen in 13 verschiedenen Sprachen erschienen, und zwar in:

Bengali, Dänisch, Englisch, Französisch, Japanisch, Italienisch, Holländisch, Madjarisch, Rumänisch, Russisch, Schwedisch, Spanisch, Tschechisch.

Lehmann's mediz. Handatlanten.

Band I.

Atlas und Grundriss der
Lehre vom Geburtsakt u. der operativen Geburtshilfe

von Dr. **O. Schäffer,** Privatdozent an der Universität Heidelberg.

Mit 16 bunten Tafeln nach Originalen von Maler A. Schmitson und 139 Abbildungen.

5. erweiterte Auflage. Preis eleg. geb. Mk. 8.—

Die *Deutsche medizin. Wochenschrift* schreibt: Der Atlas in der vorliegenden Form ist gleich wertvoll für den Anfänger wie für den praktischen Arzt. Für jenen, weil er die einzelnen Phasen der anfangs so schwer verständlichen Geburtsvorgänge in gedrängter Kürze klar vor Augen führt, für diesen, weil ihm die Möglichkeit gegeben ist, im konkreten Fall sich schnell über Indikation und Technik der in Frage kommenden Operation zu unterrichten. Geradezu prachtvoll findet Ref. die Technik des Kaiserschnitts illustriert. Der Atlas verdient warme Anerkennung und Empfehlung.

Band II.

Geburtshilfliche Diagnostik und Therapie.

Von Dr. **O. Schäffer,** Priv.-Doz. an der Universität Heidelberg.

Mit 160 meist farbigen Abbildungen auf Tafeln nach Originalen von den Malern A. Schmitson und C. Krapf und zahlreichen Textillustrationen.

2. vollst. umgearb. u. erw. Aufl.

Preis eleg. geb. Mk. 12.—

Band III.

Atlas und Grundriss der Gynäkologie.

Von Dr. **O. Schäffer,** Priv.-Doz. an der Universität Heidelberg.

Mit 90 farbigen Tafeln, 65 Text-Illustrationen und reichem Text.

2. vollständig umgearbeitete und erweiterte Auflage.

Preis eleg. geb. Mk. 14.—

Band XXVIII:

Atlas und Grundriss
der
Gynäkologischen Operationslehre.

Von Dr. **O. Schäffer,** Privatdozent an der Universität Heidelberg.

Mit 42 farbigen Tafeln u. 21 zum Teil farbigen Textabbildungen nach Originalen von Maler A. Schmitson.

Preis schön und dauerhaft gebunden Mk. 12.—

Obgleich wir bei den Lehmann'schen Handatlanten die vorzügliche, mit allen Behelfen der Technik durchgeführte bildliche Darstellung zwar schon gewöhnt sind, wird das vorliegende Werk, das ein graphisch schwerer darstellbares Gebiet behandelt, dennoch besondere Ueberraschung bereiten. In seinen farbigen Tafeln leistet es alles, was man vom technischen, künstlerischen und fachwissenschaftlichen Standpunkt aus verlangen kann. Inhaltlich sind nicht nur die sogenannten typischen Operationen der gynäkologischen Kurse behandelt; ich erwähne von anderen Eingriffen z. B. nur die Kolpotomia anterior und posterior, die Vaginofixation, die retroperitoneale Stielversorgung nach Chrobak. Lebendige Anschauung, Leichen- und Phantomübung werden durch den vorliegenden Atlas in glücklichster Weise eine Ergänzung finden.

Wiener medizin. Presse.

Lehmann's medizinische Handatlanten.

Band IV.

Atlas und Grundriss der
Krankheiten der Mundhöhle, des Rachens und der Nase

von **Dr. L. Grünwald,** Bad Reichenhall-München.

Zweite vollständig umgearbeitete und erweiterte Auflage. Mit 42 farb. Tafeln und 39 Textabbildungen. Preis gut geb. **Mk. 12.**

. . . Die gesamte Ausstattung des Buches ist so vortrefflich, dass man sich über seinen geringen Preis wundern muss. Wir empfehlen jedem Arzt und Studierenden seine Anschaffung. *„Therapeutische Monatshefte."*

. . . Wir möchten ganz besonders die reiche Auswahl und glückliche Wiedergabe der luetischen Erkrankungen der Mundhöhle, des Rachens und der Nase hervorheben und als einen Hauptvorzug des Werkes die wohlgelungenen mikroskopischen Tafeln bezeichnen, die wir für ein richtiges Studium nicht missen möchten. — Der Text gibt ganze, kurz gefasste Krankheitsgeschichten mit den wichtigsten Notizen, wodurch die ganze Darstellung des Stoffes gewinnt. — Ein alphabetisches Schlagwortregister gestattet rascheste Orientierung. — Auch die neue Auflage entspricht sämtlichen Anforderungen und wird ihre zahlreichen Freunde finden. *„Vereinsblatt der pfälz. Aerzte."*

Band XIV.

Grundriss der Kehlkopfkrankheiten
und Atlas der Laryngoskopie.

von **Dr. L. Grünwald,** Bad Reichenhall-München.

Zweite vermehrte und verbesserte Auflage.

Mit 112 farbigen Abbildungen auf 47 Tafeln und 26 schwarzen Abbildungen im Text. Preis gut gebunden **Mk. 10.—.**

„Deutsche medizin. Wochenschrift": . . . Der Student wird sich bald davon überzeugen, dass er sich wohl nirgendwo so schnell und so gründlich wie in diesem Buch Aufklärung verschaffen kann. Für den Fachmann ist es geradezu ein Genuss, den knappen und exakten Darstellungen Grünwalds zu folgen.

Die Therapie der Kehlkopftuberkulose

mit besonderer Rücksicht auf den

galvanokaustischen Tiefenstich und äussere Eingriffe

von **Dr. L. Grünwald,** Bad Reichenhall-München.

147 Seiten gr. 8° mit 9 farbigen Abbildungen auf 4 Tafeln und 3 schwarzen Figuren im Text.

Preis geheftet **Mk. 5.—,** geb. **Mk. 6.—.**

Knochenbruch in der Mitte des Oberschenkels bei 30jähr. Mann, in rekurvierter Stellung geheilt. Daneben eine Knochenskizze zur Erläuterung.

Lehmann's medizin. Handatlanten.

Band VIII.

Atlas und Grundriss der

traumat. Frakturen und Luxationen

von Professor **Dr. H. Helferich.**

Mit 78 Tafeln und 316 Figuren im Text von Maler **B. Keilitz.**

Achte verbesserte u. vermehrte Auflage.

Preis schön u. dauerhaft geb. **Mk. 14.—.**

Wir haben den Helferich'schen Atlas wiederholt an dieser Stelle besprochen. Er gehört zu den besten und praktisch wichtigsten der schönen Lehmann'schen Sammlung von Handatlanten. Die vorliegende **6. Auflage** hat durch Aufnahme der neuesten einschlägigen Tatsachen, sowie einiger neuer Bilder eine weitere Vermehrung erfahren. Die Zahl der Tafeln beträgt nunmehr 76, jene der Figuren im Text 195. Die Naturtreue und Schönheit der Bilder ist allseitig bekannt. Die neue Auflage wird, gleich ihren Vorgängern, Aerzten und Studierenden ein ebenso treuer als angenehmer Führer auf dem ärztlich und sozial so wichtigen Gebiet der Luxationen sein.

Klinisch-therapeutische Wochenschrift, Wien.

Schmidt's Jahrbücher der ges. Medizin 1906:
Es ist wohl unnötig, der eben erschienenen **7. Auflage** des Helferich'schen Atlas noch besondere anerkennende Worte mit auf den Weg zu geben. Sie bietet 43 neue Textbilder, die aus dem grossen Materiale der Kieler Klinik gewonnen sind. Wir bedauern nur eins, dass wir in unserer Studienzeit nicht auch schon ein so lehrreiches, vorzüglich ausgestattetes Frakturenwerk besessen haben wie den Helferich'schen Atlas.

Extensionsverband bei Fraktur des Collum humeri.

Die **8. Auflage** bietet der siebenten gegenüber wiederum eine Vermehrung des Inhalts sowohl wie besonders der Bilder.

Lehmann's medizin. Handatlanten. Band XXXVI/XXXVII.

Grundriss und Atlas der

Speziellen Chirurgie.

Von Professor Dr. **Georg Sultan** in Berlin.

Band I: Mit 40 vielfarb. Tafeln und 218 zum Teil zwei- und dreifarbigen Textabbildungen nach Originalen von Maler Arthur Schmitson. Text: 29 Bogen 8°.

Preis gut gebunden M. 16.—.

Band II: Mit 40 vielfarb. Tafeln und 261 zum Teil zwei- und dreifarbigen Textabbildungen nach Originalen von Maler Arthur Schmitson. Text: 39 Bogen 8°.

Preis gut gebunden M. 16.—.

Inhalt des I. Bandes: Chirurgie des Schädels und Gehirns, des Gesichts, des Kopfes, Neuralgien des Kopfes, Chirurgie der Nase, des Nasenrachenraumes und der Stirnhöhle, der Kiefer, der Mundschleimhaut, der Zunge und des Mundbodens, des Rachens und der Tonsillen, des Ohres, der Speicheldrüse, des Halses, der Schilddrüse, des Kehlkopfes und der Trachea, des Oesophagus, der Thoraxwand, der Brustdrüse, des Mediastinum, der Lungen und der Pleura, des Herzbeutels und des Herzens, der Wirbelsäule und des Rückenmarks.

Inhalt des II. Bandes: Chirurgie der Bauchdecken, der Bauchhöhle (Peritoneum, Netz, Mesenterium). Allgemeine Technik der Laparotomie. Technik der Magen- und Darmoperationen. Die angeborenen Erkrankungen des Magens und Darms. Verletzungen des Magens und Darms. Fremdkörper. Ulcus ventriculi. Geschwülste des Magens. Entzündliche Erkrankungen des Darms. Geschwülste des Darms. Darmverschluss. Ileus. Unterleibsbrüche. Chirurgie des Mastdarms, der Leber und der Gallenwege, des Pankreas, der Milz, der Nieren und Ureteren, der Blase, der männlichen Geschlechtsorgane, des Beckens, der oberen Extremität, der unteren Extremität.

Band XXXIV. **Grundriss und Atlas**

der

Allgemeinen Chirurgie

von

Professor **Dr. Georg Marwedel.**

Mit 28 farbigen Tafeln und 171 schwarzen Textabbildungen nach Originalen von Maler Arthur Schmitson.

Preis gut gebunden M. 12.—.

Der Atlas, den M. seinem Lehrer und früheren Chef Czerny gewidmet hat, enthält ausgezeichnet ausgeführte Abbildungen und Tafeln von der geschickten Hand des Malers Schmitson gezeichnet. Das Material hierzu entstammt zum überwiegend grössten Teile der Heidelberger chirurgischen Klinik, zum kleineren Teile dem jetzigen Wirkungskreise M.'s in Aachen.

Die Hauptabschnitte des Buches, das in geschickter Weise die Mitte hält zwischen den ausführlichen Lehrbüchern und den knappen Kompendien der allgemeinen Chirurgie, sind: Antisepsis und Asepsis; allgemeine und örtliche Betäubung; Verletzungen; chirurgische Infektionskrankheiten; Geschwülste; chirurgische Erkrankungen der Gefässe; die Lehre vom Brande.

In der äusseren Ausstattung reiht sich auch der vorliegende Band seinen Vorgängern würdig an. *Schmidt's Jahrbücher der Medizin.*

Lehmann's medizinische Handatlanten.

Band V.

Atlas und Grundriss der

Hautkrankheiten

von Professor **Dr. Franz Mracek,**

Zweite, vielfach verbesserte und erweiterte Auflage.

Mit 77 farbigen Tafeln nach Originalaquarellen von Maler **J. Fink** und **A. Schmitson** und 50 schwarzen Abbildungen.

Preis gut gebunden **Mk. 16.—.**

Aus dem „Jahrbuch über Leistungen u. Fortschritte auf dem Gebiete der physikalischen Medizin": .... Der Text ist klar und leicht verständlich, die Tafeln von wunderbarer Ausführung; das ganze Werk ein richtiges Kunstwerk, das jeder Arzt haben sollte.

Band VI:

Atlas der Syphilis

und der venerischen Krankheiten mit einem Grundriss der Pathologie und Therapie derselben von

Hofrat Professor **Dr. Franz Mracek.**

Zweite, vollständig umgearbeitete und vermehrte Auflage.

Mit 81 farbigen Tafeln nach Originalaquarellen von Maler **A. Schmitson** und 26 schwarzen Abbildungen.

Preis gut gebunden **Mk. 16.—.**

Der hochverdiente Verfasser, der in diesem Werke seine grosse Erfahrung auf dem Gebiete der Geschlechtskrankheiten in Wort und Bild niedergelegt hat, ist gerade, als er im Begriff war, die neue Auflage zum Abschluss zu bringen, dahingegangen. Aber er hat den Text selbst noch durchgearbeitet und zu den alten Bildern 10 neue, farbige Tafeln und 14 schwarze Abbildungen hinzugefügt. Die neuen Forschungsergebnisse sind bei der Darstellung der Syphilis weitgehend berücksichtigt, auch in den übrigen Kapiteln ist die Schilderung dem neuesten Stande der Wissenschaft entsprechend. Ausserordentlich anerkennenswert ist die Klarheit und Uebersichtlichkeit des kurz gefassten, aber alles Wesentliche bringenden Textes. Sowohl die farbigen wie die schwarzen Bilder sind ausgezeichnet und geben eine selten vollständige und sehr reichhaltige Illustration der venerischen Krankheiten. So wird der Wunsch der Verlagsbuchhandlung, dass die neue Auflage, die der Verfasser mit grösstem Eifer bestrebt war, den höchsten Anforderungen der Wissenschaft gemäss auszugestalten, recht vielen ein schönes Vermächtnis des Verstorbenen sein möge, sich gewiss erfüllen. Ein würdiges Denkmal ist es, das der zu früh der Wissenschaft Entrissene sich gesetzt hat!

„Dermatologische Zeitschrift"

J. F. LEHMANN's Verlag in MÜNCHEN.

Lehmann's medizinische Handatlanten.

Band IX.

Atlas des gesunden und kranken Nervensystems

nebst **Grundriss der Anatomie, Pathologie und Therapie** desselben

von Professor **Dr. Christfried Jakob,** Erlangen.

Mit einer Vorrede von Prof. **Dr. Ad. v. Strümpell,** Erlangen.

2. vollständig umgearbeitete Auflage.

Mit 105 farbigen und 120 schwarzen Abbildungen, sowie 284 Seiten Text und zahlreichen Textillustrationen. Preis elegant gebunden Mk. 14.—

Professor Dr. Ad. von Strümpell schreibt in seiner Vorrede zu dem vorliegenden Bande: „Jeder unbefangene Beurteiler wird, wie ich glaube, gleich mir den Eindruck gewinnen, dass die Abbildungen alles leisten, was man von ihnen erwarten darf. Sie geben die tatsächlichen Verhältnisse in deutlicher und anschaulicher Weise wieder und berücksichtigen in grosser Vollkommenheit fast alle die zahlreichen und wichtigen Ergebnisse, zu denen das Studium des Nervensystems in den letzten Jahrzehnten geführt hat. Dem Studierenden, sowie dem mit diesem Zweige der medizinischen Wissenschaft noch nicht näher vertrauten praktischen Arzt ist somit die Gelegenheit geboten, sich mit Hilfe des vorliegenden Atlasses verhältnismässig leicht ein klares Bild von dem jetzigen Standpunkte der gesamten Neurologie zu machen."

Band XXIX.

Atlas und Grundriss der

Allgemeinen Diagnostik und Therapie der Nervenkrankheiten.

Von **Dr. W. Seiffer,** Professor an der Universität und Oberarzt an der Nervenklinik der Kgl. Charité, Berlin.

Mit 26 farbigen Tafeln nach Originalen von Maler **G. Hammerschmidt** und Maler **M. Landsberg** und 264 Textabbildungen.

Preis schön und dauerhaft gebunden Mk. 12.—.

Seiffer hat es unternommen, mit Hilfe des enormen Krankenmaterials der Jollyschen Nervenklinik in der Charité einen Atlas der Nervenkrankheiten zusammenzustellen, dessen 290 instruktiv ausgewählte Bilder die verschiedenen Affektionen zur anschaulichsten Darstellung bringen und jedem klar machen müssen, wie viel der Wissende mit den blossen Augen sehen kann; möchte doch auch in anderen Disziplinen mehr Gewicht auf das Sehen, als auf das Perkutieren, Färben usw. gelegt werden. — Die Abschnitte über die Störungen des Gesichtsausdrucks, der Körperhaltung und des Ganges, sowie über die der Sprache und der Handschrift seien ganz besonders hervorgehoben. Ein präziser Text, der nicht auf dem Kothurn angeblicher Gelehrsamkeit einherstolziert, sondern kurz und treffend die Punkte hervorhebt, auf die es für die Diagnose und Differentialdiagnose ankommt, begleitet die sorgfältig ausgeführten Abbildungen. — Wissen ist Macht. So dient auch dieses Buch gewiss zur Kräftigung der Position der Aerzte, denn ich glaube, auf keinem Gebiet ziehen die Kurpfuscher so viel Nutzen aus einem unzureichenden Wissen der Aerzte wie eben auf dem neurologischen und psychischen. Das Buch ist würdig des genialen Gründers der Berliner Nervenklinik wie ihres derzeitigen Leiters; das ist das höchste Lob, das ich ihm spenden kann.

Berliner klinische Wochenschrift. Buttersack-Berlin.

Lehmann's medizinische Handatlanten.

Band X.

Atlas und Grundriss der Bakteriologie

und

Lehrbuch der speziellen bakteriolog. Diagnostik.

Von Prof. **Dr. K. B. Lehmann** in Würzburg
und Prof. **Dr. med. et phil. R. O. Neumann** in Giessen.

Bd. I Atlas mit za. 700 farbigen Abbildungen auf 79 Tafeln,
Bd. II Text mit vielen schwarzen Bildern.

5. vermehrte und verbesserte Auflage.

Preis der 2 Bände eleg. geb. Mk. 20.—.

Die *Berliner klinische Wochenschrift* schreibt über den Atlasband: Die Abbildnngen bieten nicht nur treffliche Paradigmata für eine ausserordentlich gresse Bakterienzahl, sendern berücksichtigen auch in reicher Fülle die vielfachen Abweichungen von der Nerm, welche die Bakterienfermen uach ihrem Ursprung und im Involutionszustande darbieten können; wichtige Arten werden in den verschiedeneu Kulturen bildlich dargestellt. Die Ausführung der Bilder, Druck und Papier sind vortrefflich.

Die *Zeitschrift für angewandte Mikroskopie* nrteilt über den Textband: Alle Neuerungen anf diesem rastles und von so vielen Seiten bearbeiteten Gebiet sind bis in den Anfang dieses Jahres hinein berücksichtigt worden. So wnrde die uoch viel umstrittene Immunitätslehre einer neuen Bearbeitung unterzegen, zahlreiche Abschnitte, wie die von den Streptokokken, Typhns, Tuberkulose, Anaërobe-Bazillen, wurden wesentlich verändert, andere, wie der ven den Protozoen handelnde Teil, erheblich erweitert. — Für jeden, der sich mit dem Studium der Bakteriologie befasst, wird es ein nnentbehrliches, wertvolles Unterrichtsmittel bilden und zu seinen vielen alten Frennden ohne Zweifel zahlreiche nene finden.

Band XI/XII. **Atlas und Grundriss der**

pathologischen Anatomie.

Von Obermedizinalrat Professor **Dr. O. von Bollinger.**

Zweite Auflage. Mit 135 farbigen Tafeln nach Originalen von Maler **A. Schmitson** und 68 Textabbildungen.

Preis jedes Bandes gut gebunden **Mk. 12.—.**

Zentralblatt für innere Medizin: . . . . . Die zweite Auflage ist wesentlich vermehrt und verbessert. 12 farbige Tafeln und 14 Textillustrationen sind neu hinzugekommen, und mehrere Tafeln der ersten Auflage sind durch bessere ersetzt. Auch an den Text hat B. seine feilende Hand angelegt, so dass das Werk in tadelloser Verfassung an die Oeffentlichkeit tritt. Die warme Aufnahme, welche die 1. Auflage erfuhr und welche schon nach so kurzer Zeit eine neue erforderlich machte, ist begründet in der geschickten Art, wie durch das Werk von B. einem tiefgefühlten Bedürfnisse abgeholfen wurde.

J. F. LEHMANN's Verlag in MÜNCHEN.

Lehmann's medizinische Handatlanten.

Band XIII (erscheint neu im Herbst 1910).

Atlas und Grundriss der Verbandlehre

für Studierende und Aerzte von

Prof. **Dr. Albert Hoffa.**

Vierte vermehrte Auflage, mit 170 Tafeln nach Originalaquarellen und mit vielen Textbildern,
bearbeitet von Privatdozent Dr. Rud. Grashey in München.

Preis gebunden etwa Mk. 10.—.

Band XVI.

Atlas und Grundriss

der

chirurgischen Operationslehre

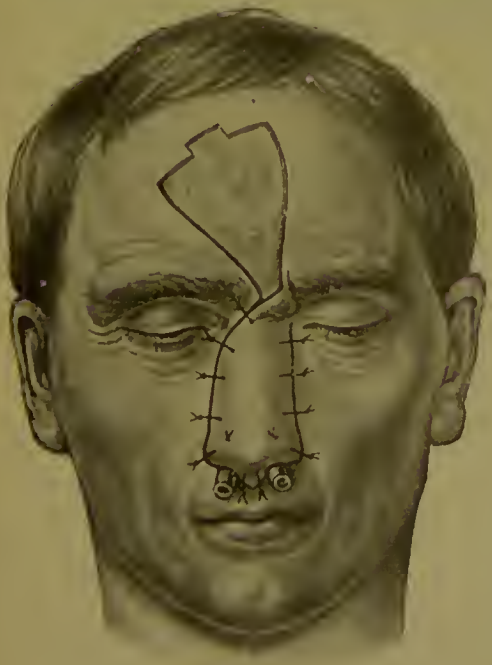

Totale Rhinoplastik der Stirnhaut.

von Professor

Dr. Otto Zuckerkandl

Wien.

Vierte vermehrte und verbesserte Auflage.

Mit 45 farb. Tafeln u. 356 Abbildungen im Texte.

Preis gut geb. **Mk. 12.—.**

„Wiener klinische Wochenschrift" . . . . Unter den einschlägigen chirurgischen Atlanten gebührt dem Zuckerkandl'schen eine allererste Stelle durch die Naturtreue der vortrefflichen Abbildungen, ihre richtige Auswahl und die Klarheit des auf das Wesentliche bedachten Textes. Er ist in hohem Grade geeignet, das Verständnis für die operative Chirurgie zu fördern und bildet eine sehr wertvolle Ergänzung des an der Klinik u. im Operationskurs erworbenen Wissens u. Könnens. Seine gr. Verbreitung ist eine wohlverdiente.

Lehmann's medizinische Handatlanten. Bd. XVII.

Atlas und Grundriss der gerichtlichen Medizin

Selbstmord durch Schuss in den Mund.

unter Benutzung von

E. v. Hofmann's Atlas der gerichtlichen Medizin

herausgegeben von

Professor **Dr. G. Puppe, Königsberg** i. Pr.

Mit 70 farbigen Tafeln nach Originalen von Maler A. Schmitson und 204 schwarzen Abbildungen.

Preis gebunden Mk. 20.—.

Band XIX.

Atlas und Grundriss der Unfallheilkunde

sowie der **Nachkrankheiten der Unfallverletzungen.**

Von **Dr. Ed. Golebiewski** in **Berlin.**

Mit 40 farbigen Tafeln, nach Originalen von Maler **J. Fink** und 141 schwarzen Abbildungen. **Preis elegant gebunden Mk. 15.—**

Berliner klinische Wochenschrift: Die rühmlichst bekannte Lehmann'sche Atlantensammlung ist durch dieses ausgezeichnete Werk wieder um ein wertvolles Glied vermehrt. Der Text des Buches, das auf einer 13jährigen Erfahrung aus 5245 eigenen Beobachtungen des Verfassers basiert, ist in der Weise angeordnet, dass nach einer, die bei der Unfallheilkunde vorkommenden Begriffe erläuternden Einleitung die Verletzungen zunächst in einem allgemeinen, darauf in einem speziellen Teile abgehandelt werden. 40 farbige, von Künstlerhand hergestellte Abbildungen mannigfachster Verletzungen und ihrer Folgezustände, sowie 141 sonstige bildliche Darstellungen, meist Röntgen-Aufnahmen aus Verfassers Institut, illustrieren in anschaulichster Weise das im Text Gesagte. Der Atlas wird für jeden Arzt, der sich mit Unfallkunde zu beschäftigen hat, ein sehr erwünschter und unentbehrlicher Ratgeber sein; auch nichtärztliche Personen, die in der Unfallversicherung tätig sind, werden wertvolle Fingerzeige daraus entnehmen können.

Lehmann's medizinische Handatlanten.

Atlas und Grundriss der
Histologie u. mikroskopischen Anatomie des Menschen

von Professor **Dr. J. Sobotta** in Würzburg.

17 Bogen Text. 80 farbige Tafeln und 68 Textabbildungen nach Originalen von Maler **W. Freytag.**

Schön und dauerhaft gebunden Mk. 20.–.

Die lithographischen Tafeln dieses Kompendiums sind mit Hilfe von mehr als 30 verschiedenen Farben ausgeführt. Die Figuren stammen grösstenteils von zwei Hingerichteten; die Präparate wurden zunächst photographiert und in die Umrisse hineingezeichnet. So wurden Abbildungen von grosser Naturtreue und bei genau bekannter Vergrösserung erzielt. Der Gang der Darstellung schliesst sich dem in mikroskopischen Kursen gebräuchlichen an, u. wenn der Text auch im allgemeinen fortlaufend den Figuren folgt, so ist er doch in sich geschlossen und von den letzteren unabhängig.

Die Ausstattung ist brillant, wie man es bei Lehmann's übrigen Handatlanten gewohnt ist, und wie diese kann auch Sobotta's Kompendium ohne Zweifel einer weiten Verbreitung sicher sein.

W. Krause (Berlin)
in der „Monatsschrift für Anatomie und Physiologie".

Band XXVII.

Atlas u. Grundriss der Psychiatrie

von Dr. phil. et med. **Wilh. Weygandt,**
Professor der Psychiatrie.

43 Bogen Text. 24 farbige Tafeln nach Originalen von Maler **Joh. Fink** und Maler **W. Freytag.** 276 Textabbildungen und eine Anstaltskarte.

Preis schön und dauerhaft gebunden Mk. 16.–.

Da das Werk nicht nur eine höchst lehrreiche bildliche Darstellung gibt, sondern auch durch eine vortreffliche klinische Abhandlung über das gesamte Gebiet der Psychiatrie ein vollständiges Lehrbuch bildet, kann man ihm eine sehr günstige Aufnahme voraussagen.

Zeitschrift für Medizinalbeamte.

Das Werk verdient unsere volle Anerkennung.

Zeitschrift für Psychologie.

Das Buch kommt einem dringenden Bedürfnis des Praktikers entgegen, für den es geradezu unentbehrlich ist. *Medizin.-chirurg. Zentralblatt.*

J. F. LEHMANN's Verlag in MÜNCHEN.

Lehmann's medizinische Handatlanten.

Band XXII.

Atlas und Grundriss

der

Allgemeinen pathologischen Histologie

von Professor **Dr. Hermann Dürck** in München.

Mit 77 vielfarbigen lithographischen und 31 zum Teil zweifarbigen Buchdruck-Tafeln nach Originalen von Maler **K. Dirr** und Universitätszeichner **C. Krapf.**

Preis geb. **Mk. 20.—**

Durch die farbenprächtigen Abbildungen dieses Werkes fühlt sich jeder, der es betrachtet, vor ein Mikroskop versetzt, durch das er meisterhaft hergestellte, frisch und schön gefärbte Schnitte betrachtet.

Jeder Tafel steht voran eine knappe, klare Erläuterung der einzelnen Bilder, während sich darunter ein fortlaufender Text befindet, aus dem alles Wissenswerte über die entsprechende Krankheit und über die allgemeinen Krankheitsursachen kurz aber klar zu ersehen ist.

Das Werk wird vielen Gelegenheit geben, sich die Bilder aus der Studienzeit wieder in das Gedächtnis zurückzurufen. Vielen wird es auch eine willkommene Ergänzung der Lehrbücher der allgemeinen und der eingehenderen Lehre von den Krankheiten sein, deren Abbildungen grösstenteils nicht so sprechende Naturtreue besitzen, weil sie meist zu Lehrzwecken entweder zeichnerisch vereinfacht oder aus mehreren Bildern zusammengestellt sind.

D. hat die Abbildungen mit grossem Verständnis und glücklichem Griffe ausgewählt und für ihre naturgetreue Wiedergabe durch einen berufenen Zeichner, sowie durch sorgfältigen Abdruck Sorge getragen.

So wird denn diesem Werke eine freundliche Aufnahme in weiten Kreisen beschieden sein. Schmidt's Jahrbücher der gesamten Medizin.

Stereoskopisch-photographischer Atlas der

Pathologischen Anatomie des Herzens und der grösseren Blutgefässe.

In 50 Lichtdrucktafeln nach Originalaufnahmen von

Dr. G. Schmorl

Kgl. sächs. Medizinalrat u. Prosektor a. Stadtkrankenhaus z. Dresden.

In Schachtel, mit erläuterndem Text. Preis Mk. 15.—.

„Der Schmorlsche Atlas ist ein Anschaffungswerk ersten Ranges, der Anschaffung durchaus wert". *Excerpta medica.*

„Jede einzelne der 50 Tafeln ist ein Kunstwerk für sich, die Auswahl der Präparate ist geeignet, eine Übersicht der gesamten pathologischen Anatomie des Herzens zu bieten". *Wiener med. Presse.*

J. F. LEHMANN's Verlag in MÜNCHEN.

Lehmann's medizinische Handatlanten.

Band XXIII. **Atlas und Grundriss** der

orthopädischen Chirurgie

von Privatdozent Dr. **A. Lüning, Zürich**
und Privatdozent Dr. **W. Schulthess, Zürich.**

Mit 16 farbigen Tafeln und 366 Textabbildungen.

Preis schön und dauerhaft gebunden Mk. 16.—.

Das Erscheinen dieses Werkes ist um so mehr mit Freude zu begrüssen, als es bisher an einem knappgefassten, nur das Wesentliche bietenden Grundriss auf dem zu berechtigter wissenschaftlicher Selbständigkeit gediehenen Gebiete der orthopädischen Chirurgie gefehlt hat. Eingeteilt ist das Buch in einen allgemeinen und speziellen Teil. Der allgemeine zerfällt in drei Unterabteilungen: „Die Besprechung der kongenitalen und der erworbenen Deformitäten, ihre Behandlung in grossen Zügen" und einen Anhang: „Die technischen Gruppen der Behandlungsmethoden", nämlich Gymnastik, maschinelle Gymnastik, operative Orthopädie und Portativapparate und Verbände.
Hoffa-Würzburg. Deutsche med. Wochenschrift.

Band XXIV. **Atlas und Grundriss** der

Ohrenheilkunde.

Unter Mitwirkung von
Hofrat Professor Dr. **A. Politzer** in **Wien**

herausgegeben von

Privatdozent Dr. **Gustav Brühl,**
Ohrenarzt in **Berlin.**

Zweite, umgearbeit. u. erweiterte Auflage.

Mit 265 farbig. Abbildungen auf 47 Tafeln und 163 Textabb. n. Orig der Maler G. Hammerschmidt, M. Landsberg u. A. Schmitson.

Normales Trommelfell

Bewegliche Narbe

Preis elegant gebunden Mk. 12.—

Die *Deutsche Medizinal-Zeitung, Berlin*, schreibt: Es ist ganz begreiflich, dass die erste Auflage dieses vortrefflichen Werkes schon in französischer, englischer und russischer Uebersetzung erschienen ist. Ist es doch geradezu wunderbar, welche Fülle des Wissenswerten in klarer, übersichtlicher Anordnung, illustriert mit ausgezeichneten Abbildungen und erläutert durch eine umfassende, aber sehr prägnante Beschreibung, hier dem Arzt und Studierenden für einen geringen Preis geboten wird. Es ist ein vortreffliches Repetitorium für jeden, der sich der Ohrenheilkunde widmet und kann dem Studierenden zur Einführung, aber auch dem praktischen Arzt zur Belehrung und als Nachschlagewerk in gleich hohem Masse empfohlen werden.

Lehmann's medizinische Handatlanten.

Band XXV. **Atlas und Grundriss der**

Unterleibsbrüche

von Professor **Dr. Georg Sultan** in Berlin.

Mit 36 farbigen Tafeln und 83 schwarzen Textabbildungen.

Preis elegant gebunden Mk. **10.—**

Wiener medizinische Presse: Dieser Band ist einem der wichtigsten Kapitel der praktischen Chirurgie, der Lehre von den Unterleibsbrüchen, gewidmet. Sowohl die farbigen Tafeln, als auch die schwarzen Figuren sind von einer Naturtreue und einer Genauigkeit in der Ausführung, die nichts zu wünschen übrig lässt. Der erläuternde Text ist knapp, genügt aber vollauf, um den Leser über die wichtigsten Kapitel der Herniologie genau zu informieren. Das Buch, dessen Ausführung eine vorzügliche ist, kann bestens empfohlen werden.

Band XXVI. **Atlas und Grundriss der**

Zahnärztlichen Orthopädie

von Zahnarzt **Emil Herbst,** D. D. S. in Bremen.

XX und 404 Seiten 8° mit 3 vielfarbigen lithographischen Tafeln und 438 zum Teil farbigen Abbildungen.

Preis gut gebunden Mk. 14.—.

Inhaltsverzeichnis: I. Teil. **Propädeutik.**

1. Kurzer anatomisch-topographischer Ueberblick über das menschliche Gebiss und seine Nachbarorgane. 2. Physiologische Vorbemerkungen. 3. Pathologische Betrachtungen. 4. Aetiolog. Betrachtungen. 5. Stellungsanomalien der Zähne. 6. Diagnose. 7. Allgemeine Therapie. 8. Histolog. Einfluss der Regulierung. 9. Zahnärztliche Gesichtsorthopädie.

II. Teil. **Angewandte Orthopädie des Mundes.**

10. Die aktive Regulierung mit Apparaten. 11. Regulierung einzelner Zähne 12. Kontraktionsapparate. 13. Orthopäd. Behandlung nasaler Obstruktionen. 14. Bukkale Dehnapparate. 15. Labiale Dehnapparate für Ober- und Unterkiefer. 16. Labio-bukkale Expansion in Ober- u. Unterkiefer. 17. Transformationsapparate. 18. Behandlung der Prognathie mit aktiv wirkenden Apparaten. 19. Akt. Behandlung der Progenie mit Apparaten. 20. Akt. Behandlung des Kreuzbisses. 21. Behandlung des offenen Bisses. 22. Anomalien des Milchgebisses u. deren Behandl. 23. Sekund. Anomalien u. ihre Behdlg. 24. Orthopäd. Behandlung Verletzter und Operierter. 25. Pass. Regulierung mit Apparaten. 26. Akt. Regul. ohne Apparate. 27. Passive Regulierung ohne Apparate. 28. Retention. 29. Techn. Winke. 30. Die fert. Regulierapparate. — Autorenregister. — Alphabet. Sachregister.

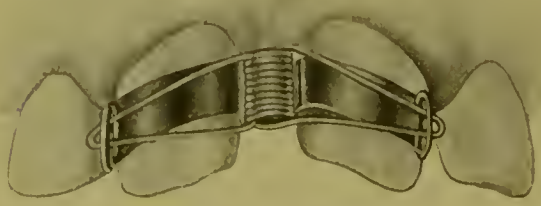

Angelegte Siegfriedfeder.

J. F. LEHMANN's Verlag in MÜNCHEN.

Lehmann's medizinische Handatlanten.

Band XXX.

Lehrbuch und Atlas der Zahnheilkunde

mit Einschluss der Mund-Krankheiten

von Dr. med. et phil. **Gustav Preiswerk**

Lektor an der Universität Basel.

Zweite, verbesserte und vermehrte Auflage.

Mit 50 vielfarbigen Tafeln und 141 Textabbildungen.

Preis gut gebunden **Mk. 14.—.**

Band XXXIII.

Lehrbuch und Atlas der zahnärztlichen Technik

von Dr. med. et phil. **Gustav Preiswerk**

Lektor an der Universität Basel.

Mit 21 vielfarbigen Tafeln und 362 schwarzen und farbig. Abbildungen

Preis gut gebunden **Mk. 14.—.**

Die Zahnkunst, Breslau: ». . . . Was aber dem Werke einen ganz besonderen Wert verleiht, das sind die geradezu wundervollen bunten Illustrationen, die hier technische Arbeiten in einer Vollendung veranschaulichen, wie wir sie bisher noch niemals sahen. — Es ist eben das neue Preiswerksche Buch wieder ein Beweis, mit welcher Sorgfalt und Liebe der Lehmannsche Verlag seine Werke ausstattet . . .«

J. F. LEHMANN's Verlag in MÜNCHEN.

Lehmann's medizinische Handatlanten.

Band XXXII.

Atlas und Grundriss der Kinderheilkunde.

Von **Dr. R. Hecker**
und **Dr. J. Trumpp,**

Privatdozenten an der
Universität München.

38 Bogen 8°. Mit 48 farbigen Tafeln u. 144 schwarzen Textabbildungen.

Preis gut geb. **Mk. 16.—.**

„Medizinisch-chirurgisches Zentralblatt": Lehmann's Handatlanten haben eine ebenso originelle, wie schätzenswerte Bereicherung erfahren .... Mit dem fortschreitenden Studium des Werkes wuchs unsere freudige Ueberraschung, die zur aufrichtigen Bewunderung der Autoren sowohl, als des Verlages sich steigerte, welche in Anlage und Ausführung ein Werk schufen, das als unerreicht bezeichnet werden kann. Von einem näheren Eingehen auf die Vorzüge und Schönheiten des Buches kann ich füglich absehen. Wird es doch bald in der Bibliothek keines Arztes mehr fehlen.

„Archiv für Kinderheilkunde": ... Die Verfasser können sich dem befriedigenden Gefühl hingeben, das Beste geschaffen zu haben, was es bisher in dieser Art gibt.

Hirschsprung'sche Krankheit.

Lehmann's medizinische Handatlanten.

BAND XXXV.

Atlas und Grundriss

der

EMBRYOLOGIE

der Wirbeltiere und des Menschen.

Von

Professor **Dr. A. Gurwitsch,** St. Petersburg.

22 Bogen Text, mit 143 vielfarbigen Abbildungen auf 59 Tafeln, 186 schwarzen Abbildungen im Text.

Schön und dauerhaft gebunden **Mk. 12.—.**

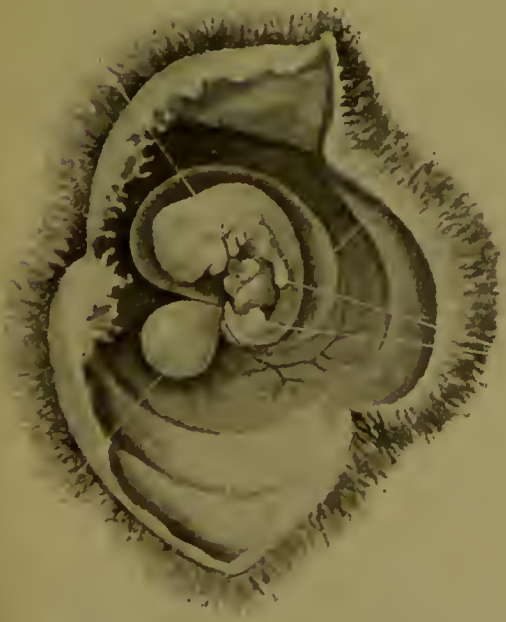

Menschlicher Embryo der 4. Woche von Amnion umhüllt mit Dottersack und Chorion (letzteres aufgeschnitten).

Deutsche medizin. Presse:

In klarer, zusammenfassender Form zeichnet Verfasser auf der Basis der vergleichenden Anatomie dasjenige, was wir von der Entwicklungsgeschichte der Säugetiere und des Menschen wissen. Auf Theorien, auf Streitfragen in der Embryologie geht der Verfasser darum nur mit wenigen Worten ein, wobei er allerdings eigene auf Untersuchungen gestützte Ansichten eingehend hervorhebt. Ausserordentlich instruktiv sind die überaus zahlreichen, sehr schönen u. klaren Abbildungen. Das Buch eignet sich vornehmlich als Repetitorium für Studenten und Aerzte, insbesondere aber empfehlenswert ist es für diejenigen Aerzte, die sich mit Embryologie früher nur wenig befasst haben; sie können daraus die Enwicklungsgeschichte schnell und leicht erlernen.

J. F. LEHMANN's Verlag in MÜNCHEN.

Lehmann's medizinische Atlanten in 4°.

Band I.

Atlas und Grundriss der topographischen und angewandten Anatomie

von

Dr. med. **Oskar Schultze**, Professor der Anatomie in Würzburg.

Zweite vermehrte Auflage

Mit 22 vielfarbigen lithographischen Tafeln sowie 205 meist farbigen, zum grossen Teil auf besonderen Tafeln gedruckten Abbildungen nach Originalen von Maler **A. Schmitson** und Maler **K. Hajek.**

Schön und dauerhaft gebunden **Mk. 16.—.**

Ein Prachtwerk. Auf die Details des Werkes, das sowohl im textlichen, als auch bildlichen Teile auf der Höhe des Erreichbaren steht, hier näher einzugehen, muss ich mir versagen, so verlockend es auch wäre, zu zeigen, wie die „trockenste aller Wissenschaften", von der Hand des Meisters kredenzt, sich präsentiert.

Mediz. Chirurg. Zentralblatt, Wien.

Die Tafeln und Figuren bieten vortreffliche Darstellungen, der Text ist klar, knapp und mit Rücksicht auf praktische Aufgaben dargestellt. Der Verfasser ist offenbar nicht bloss ein tüchtiger Anatom, sondern ein auch praktisch medizinisch, speziell chirurgisch trefflich geschulter Fachmann.

Geheimrat Prof. Dr. Helferich in der Zeitschrift f. Chirurgie.

. . . . Was die plastische belehrende Form der anatomischen Abbildung auch für die kompliziertesten Gestaltungen nur irgend zu leisten vermag, und was die heutige Reproduktionstechnik davon zum Ausdruck zu bringen versteht, das zeigt das Schultzesche Werk. Und das ist ausserordentlich, ja bewundernswert viel. Uebrigens hat die neue, hier vorliegende zweite Auflage das Bildwerk um noch weitere 115 Abbildungen vermehrt. Eine weitere Neuerung, die sicherlich im Interesse des jüngeren Mediziners wie des Praktikers gleichmässig zu begrüssen ist, ist darin gegeben, dass die jeweilige praktische Beziehung eines bestimmten, im Text abgehandelten Kapitels in einem besonderen Schlussabschnitt (als „Anwendung") charakterisiert wird. Schultzes Werk hat sich im Fluge eine grosse Schar von Freunden erobert. Sie wird ihm zweifelsohne auch für die weiteren Auflagen treu bleiben und sich schnell und stark vermehren. L. Pick-Berlin.

„Deutsche Medizinal-Zeitung", Berlin.

J. F. LEHMANN's Verlag in MÜNCHEN.

Lehmann's medizinische Atlanten in 4°.

Band II—IV.

Atlas der deskriptiven Anatomie des Menschen

von Professor **Dr. J. Sobotta,** in Würzburg.

I. Teil (Lehmann's medizinische Atlanten in 4°, Bd. II):

Knochen, Bänder, Gelenke und Muskeln des menschlichen Körpers.

II. Teil (Lehmann's medizinische Atlanten in 4°, Bd. III):

Die Eingeweide des Menschen einschliesslich des Herzens.

III. Teil (Lehmann's medizinische Atlanten in 4°, Bd. IV):

Das Nerven- und Gefässsystem und die Sinnes-Organe des Menschen nebst einem Anhang: **Das Lymphgefässsystem des Menschen.**

Grundriss der deskriptiven Anatomie des Menschen.

Ein Handbuch zu jedem Atlas der deskriptiven Anatomie mit besonderer Berücksichtigung und Verweisungen auf Sobottas Atlas der deskriptiven Anatomie. Von Prof. Dr. med. J. Sobotta.

I. Teil geh. M. 4.—, II. Teil geh. M. 3.—, III. Teil geh. M. 6.—,

Teil I—III zusammen in einen Leinwandband gebunden (46 Bogen in 4°) M. 15.—.

Aus Urteilen:

„Deutsche medizinische Wochenschrift": Da gerade in den letzten Jahren verschiedene, teilweise sehr gute Atlanten dieser Art erschienen sind, musste man von vornherein etwas Hervorragendes von diesem neuen Werk verlangen. Es muss zugestanden werden, dass dieses Verlangen reichlich erfüllt worden ist.

„Vereinsblatt pfälzischer Aerzte": . . . Es ist nicht zuviel gesagt, wenn wir annehmen, dass eine bessere Wiedergabe der deskriptiven Anatomie, als wie sie Sobotta uns gibt, kaum noch je zu erreichen sein dürfte. In ein paar Jahren wird es so sein, dass man wie früher in seinem Heitzmann, Spalteholz oder Toldt, nun in seinem Sobotta nachschlägt und sich orientiert.

„Deutsche Zeitschrift für Chirurgie": . . . Die Abbildungen sind ausserordentlich schön und instruktiv. Die Absicht des Verfassers, den Atlas sowohl dem Bedürfnis des angehenden Mediziners wie dem der Aerzte anzupassen, ihn auch speziell für den Gebrauch im Präpariersaal geeignet zu machen, ist vortrefflich gelungen.

Lehmann's medizinische Atlanten in 4°.

Band V.

Atlas typischer Röntgenbilder vom normalen Menschen,

ausgewählt und erklärt nach chirurgisch-praktischen Gesichtspunkten, mit Berücksichtigung der Varietäten und Fehlerquellen sowie der Aufnahmetechnik.

Von

Privatdozent Dr. med. **Rud. Grashey,**

Assistenzarzt der kgl. chirurgischen Klinik zu München.

Mit 97 Tafelbildern (Autotypien) in Originalgrösse und 42 Konturzeichnungen (davon 11 als Ueberdruck), ferner 14 schematischen Figuren im Einleitungstext.

Preis gebunden Mk. 16.—.

Band VI.

Atlas chirurgisch-pathologischer Röntgenbilder

mit 240 autotypischen, 105 photographischen Bildern, 66 Skizzen und erläuterndem Text

von Privatdozent **Dr. Rudolf Grashey,**

Assistenzarzt an der kgl. chirurg. Klinik zu München.

Preis gebunden Mk. 22.—.

„Fortschritte auf dem Gebiete der Röntgenstrahlen": Grashey, dessen Atlas vom normalen Menschen wohl in jedem Röntgeninstitut als treuer Führer bei der Beurteilung des normalen Skeletts dient, hat durch die Herausgabe seines Atlas chirurgisch-pathologischer Röntgenbilder einen wesentlichen Beitrag zum Ausbau der Röntgendiagnostik geliefert . . . Welcher Unterschied zwischen den ersten Atlanten der Röntgenära und den modernen Arbeiten, unter denen Grasheys Werk als Stern erster Grösse hervorleuchtet! . . . Hervorragend sind die Autotypien, denen man die Güte der Originale ansieht, ausgefallen. . . . Die im dritten Teil mittels des photographischen Verfahrens auf Bromsilberpapier wiedergegebenen Bilder sind von grosser Schönheit und hoher klinischer Bedeutung. Dem Grasheyschen Atlas, welcher ein hervorragendes Lehrmittel der Röntgendiagnostik darstellt, ist eine grosse Verbreitung im Kreise der Fachgenossen zu wünschen.

Lehmann's medizinische Atlanten in 4°.

Band VII: **Atlas und Grundriss**

der

Röntgendiagnostik in der inneren Medizin.

Bearbeitet von

Professor Dr. Beck, New York — **Professor Dr. Brauer,** Marburg — **Dr. Franz M. Groedel,** Bad Nauheim — **Dr. Georg Fedor Haenisch,** Hamburg — **Professor Dr. Friedrich Jamin,** Erlangen — **Dr. Alban Koehler,** Wiesbaden — **Professor Dr. Paul Krause,** Jena — **Professor Dr. Gustav Spiess,** Frankfurt a. M. — **Professor Dr. med. et phil. Anton Steyrer,** Berlin.

Herausgegeben von

Dr. med. Franz M. Groedel.

Mit 297 Abbildungen auf 12 photograph. und 44 autotypischen Tafeln und mit 114 Textabbildungen.

Preis gebunden Mk. **24.—.**

Inhalt: Die spezielle Röntgentechnik des Internisten. — Die Untersuchung der Respirationsorgane. Obere Luftwege. Normales Thoraxbild. Zwerchfell und Atmung. Trachea. Mediastinaltumoren. Bronchialerkrankungen. Tuberkulose. Pneumonie und übrige Lungenerkrankungen. Pleuraerkrankungen. — Die Untersuchung der Zirkulationsorgane. Die Erkrankungen des Perikards. Herz. Gefässerkrankungen. Die Untersuchung des Verdauungstraktus. Oesophagus. Magen-Darmkanal. Leber- und Gallenblase. — Die Röntgenuntersuchung des uropoetischen Systems. — Die Röntgendiagnose der Erkrankungen des Skeletts. Literaturverzeichnis. Register.

Die Orthoröntgenographie.

Anleitung zum Arbeiten mit parallelen Röntgenstrahlen.

Von **Dr. Franz M. Groedel,** Bad Nauheim.

Mit 32 Abbildungen. — Preis geheftet Mk. 3.—.

Die Orthodiagraphie.

Ein Lehrbuch für Aerzte

von **Dr. Karl Francke,** Spezialarzt für innere Leiden, München.

Mit 75 Abbildungen und 3 Tafeln. — Preis geh. Mk. 4.—, geb. Mk. 5.—.

J. F. LEHMANN's Verlag in MÜNCHEN.

Lehmann's medizinische Atlanten in 4°.

Band VIII.

Atlas u. Lehrbuch der Hygiene

mit besond. Berücksichtigung der Städte-Hygiene.

In Verbindung mit hervorragenden Fachmännern herausgegeben von Professor **Dr. W. Prausnitz,**

Vorstand des hygien. Instituts der Universität Graz.

Inhaltsverzeichnis. Vorwort, Einleitung — Aufgabe der Bauordnungen, Professor Dr. W. Prausnitz, Graz. Oeffentliche Strassen, Plätze und Anlagen, Ingenieur H. Stillkrauth, München. Planliche Darstellung von Hochbauten, Oberingenieur R. Kloss, Graz. Baustoffe und Baugefüge. Professor E. v. Mecenseffy, München. Entwurf, Ausführung und Benutzung von Hochbauten, Professor Dr. R. Hammerl und Oberingenieur R. Kloss, Graz. Familienhäuser-Kolonien, Gartenstädte, Architekt C. Ebert, München. Arbeiterwohnungen (Kleinwohnungen), Professor Dr. W. Prausnitz, Graz. Wasserversorgung, Professor Dr. Ph. Forchheimer, Graz. Lüftung u. Heizung, Bade-Einrichtungen, Dampfwäscherei, Dipl.-Ingen. H. Recknagel, München. Beleuchtung, Stadtrat H. Metzger, Bromberg. Abfallstoffe und ihre Beseitigung. Oberingen. A. Kleinschroth, München. Müll-Beseitigung und -Verwertung, Stadtrat H. Metzger, Bromberg. Entstaubungsapparate, Stadtrat H. Metzger, Bromberg. Die Hygiene des Schulgebäudes, Erster Stadtbaumeister Hennig, Dresden. Schulbänke, Privatdozent Dr. A. Wittek, Graz. Krankenhäuser, Baurat A. G. Stradal, Wien. Tuberkuloseheilstätten und Erholungsstätten, Baracken, Professor Dr. Th. Pfeiffer, Graz. Rettungswesen und Krankentransport, Seesanitätsarzt Dr. M. Kaiser, Triest. Desinfektion, Professor Dr. P. Th. Müller, Graz. Bestattungsanlagen, Prof. Dr. A. Lode, Innsbruck. Schlacht- und Viehhöfe, Obermedizinalrat Professor Dr. Edelmann, Dresden. Markthallen, Stadtbauinspektor Dr. Ing. Küster, Breslau.

700 Seiten Text in Quartformat. Mit 818 Abbildungen, darunter 4 farbige Tafeln.

Preis gut gebunden Mk. 28.—.

Grundzüge der Hygiene

unter Berücksichtigung der Gesetzgebung des Deutschen Reichs und Oesterreichs

Bearbeitet von **Dr. W. Prausnitz,**

Professor der Hygiene an der Universität Graz.

Für Studierende an Universitäten u. technischen Hochschulen, Aerzte, Architekten, Ingenieure und Verwaltungsbeamte.

Achte erweiterte und vermehrte Auflage.

gr. 8°. 592 Seiten Text mit 253 Original-Abbildungen.

Preis geheftet Mk. 8.—, gebunden Mk. 9.—.

J. F. LEHMANN's Verlag in MÜNCHEN.

Therapie
der
Haut- und Geschlechtskrankheiten.

Nach Rezepten der Abteilung des Primararztes
Professor **Dr. Mracek** im k. k. Rudolfsspitale in Wien
zusammengestellt von
Dr. Hugo Kafka, Sekundararzt der Abteilung.

76 Seiten 8°. Preis geheftet Mk. **1.20.**

Der Einfluss von Boden u. Haus auf die Häufigkeit des Krebses

nach Detailuntersuchungen in Bayern
von **Dr. med. Karl Kolb** in **München.**

150 Seiten gr. 8°. Mit 9 Kartenskizzen Preis geheftet **Mk. 4.—.**

Kursus der topographischen Anatomie

von **Dr. N. Rüdinger,**
weil. o. ö. Professor der Anatomie an der Universität München.
Vierte vermehrte und erweiterte Auflage.
Bearbeitet von **Dr. Wilhelm Höfer,**
Assistent an der chirurgischen Klinik, München.

222 Seiten 8° mit 82 zum Teil in Farben ausgeführten Abbildungen.
Preis geheftet Mk. **9.—**, gebunden Mk. **10.—.**

Emil Rotters
typische Operationen
Kompendium der chirurgischen Operationslehre

mit besonderer Berücksichtigung der topographischen Anatomie
sowie der Bedürfnisse des praktischen und Feldarztes.

Achte Auflage herausgegeben von **Dr. Alfred Schönwerth,**
k. b. Oberstabsarzt und Privatdozent der Chirurgie.

Mit 221 Abbildungen nebst 6 Dringlichkeits-Orientierungsbildern.

Preis gebunden Mk. 8.—.

J. F. LEHMANN's Verlag in MÜNCHEN.

Handbuch der Serumtherapie
und experimentellen Therapie.

Ein Handbuch für Klinik und Praxis, gemeinsam mit 26 Fachgelehrten herausgegeben v. ***Dr. Wolff-Eisner.***

VIII, 408 Seiten gr. 8°. — Preis **Mk. 12.**— brosch., **Mk. 14.**— gut gebunden in Schutzhülse.

Inhalt: 1. Antitoxische und baktericide Sera v. Prof. Dr. L. Michaelis-Berlin. — 2. Aktive Immunisierung v. Dr. Georg Wolfsohn-Berlin und v. Prof. Dr. Martin Hahn-München. — 3. Die Ueberempfindlichkeit v. Dr. A. Wolff-Eisner-Berlin. — 4. Die Serumtherapie der Diphtherie von Stabsarzt Dr. Eckert-Berlin. — 5. Die Serumtherapie des Tetanus v. Prof. Dr. Ferd. Blumenthal-Berlin. — 6. Die Serumtherapie gegen des Schlangengift v. Prof. Dr. A. Calmette-Lille. — 7. Die Antistreptokokkensera und ihre klinische Anwendung v. Priv.-Doz. Dr. Fritz Meyer-Berlin. — 8. Die Staphylokokkensera v. Dr. Th. H. van de Velde-Haarlem. — 9. Antistreptokokkensera in der Geburtshilfe v. Prof. Dr. R. Freund-Berlin. — 10. Meningokokkenserum v. Dr. Flexner-New York. — 11. Pneumonieserum v. Prof. Dr. Römer-Greifswald. — 12. Serumbehandlung der Dysenterie v. Prof. Dr. Kruse-Königsberg. — 13. Die Serumtherapie beim Typhus von Prof. Rodet-Lyon. — 14. Schutzimpfung gegen Cholera von Prof. Dr. M. Hahn-München. — 15. Milzbrandserum v. Prof. G. Sobernheim-Berlin. — 16. Spezifische Behandluug der Tuberkulose v. Dr. A. Wolff-Eisner-Berlin. — 17. Das Deutschmann-Serum von Prof. Dr. R. H. Deutschmann-Hamburg. — 18. Das Heufieber v. Dr. A. Wolff-Eisner-Berlin. — 19. Die Autoserotherapie von Geh.-Rat Prof. Dr. Senator und Stabsarzt Dr. Sehnütgen-Berlin. — 20. Eklampsie v. Prof. Dr. R. Freund-Berlin. — 21. Ueber Vaccinationstherapie v. Dr. Georg Wolfsohn-Berlin. — 22. Das Antifermentserum v. Dr. H. Kolaczek-Tübingen. — 23. Die Chemotherapie von Geh.-Rat Professor Dr. P. Ehrlich-Frankfurt. — 24. Die therapeutische Bedeutung der Wassermannschen Reaktion v. San.-Rat Dr. Wechselmann-Berlin. — 25. Die Serumbehandlung der bösartigen Tumoren von Prof. Dr. Lewin-Charlottenburg. — 26. Serumtherapie und Immunität bei Protozoenkrankheiten von Dr. Seitz-Berlin. — 27. Adrenalintherapie v. Prof. Dr. Boruttau-Berlin. — 28. Die Organotherapie v. Geh.-Rat Prof. Dr. Kraus mit Frl. Dr. R. Hirsch-Berlin. — 29. Uebersicht über die im Handel befindlichen Heilsera v. Dr. Wolff-Eisner-Berlin.

Differential-diagnostische Tabellen der inneren Krankheiten.

Von J. Cemach in Wien.

21 Tabellen, 17 Hilfstabellen und 8 Fiebertypen; auf handliches Format gefalzt in Umschlag. Preis **Mk. 3.—.**

Zur sofortigen augenblicklichen Information ist dies Tabellenwerk in gleicher Weise für den Studierenden wie den Arzt in der Praxis ganz vorzüglich geeignet. Es ist mit peinlicher Gewissenhaftigkeit auf Grund der bewährtesten Lehren zusammengestellt. Die Druckausstattung ist sorgsam gewählt und sichert die höchstmögliche Uebersichtlichkeit.

Skizzenbuch zur Einzeichnung von Augenspiegel-Bildern.

Von Professor Dr. **O. Haab** in Zürich. 2. Aufl. Preis **Mk. 3.—**

Jeder Käufer des Haab'schen Atlas der Ophthalmoskopie wird auch gern das Skizzenbuch erwerben, da er in diesem mit geringer Mühe alle Fälle, die er in seiner Praxis zu untersuchen hat, naturgetreu darstellen kann.

Die Begutachtung der Erwerbsfähigkeit nach Unfallverletzungen des Sehorgans.

Von **Dr. med. E. Ammann**, Augenarzt in **Winterthur.**

Preis **Mk. 2.—**

Sehprobentafeln zur Bestimmung der Sehschärfe für die Ferne.

Für die Zwecke der Praxis und mit besonderer Berücksichtigung der Bedürfnisse der ärztlichen Gutachtertätigkeit herausgegeben von

Dr. F. von Ammon, k. Stabsarzt u. Augenarzt in München.

Mit 8 Tafeln und einer erläuternden Textbeilage.

2. vermehrte Auflage. Preis Mk. 4.—.

Mit Verfügung des Kgl. Preuss. und Kgl. Bayer. Kriegsministeriums zur Anschaffung für Militärärzte empfohlen.

Neun Hakenfiguren der für Handproben bestimmten Sehprobentafel sind als **durchleuchtbare Handproben**, auf Zelluloidplättchen befestigt, zum Preise von zusamm. Mk. 2.— besonders zu beziehen.

Das Schielen. Ursachen, Folgen, Behandlung.

Von Professor **Dr. Wilhelm Schoen** in Leipzig.

VIII u. 250 Seiten gr. 8°. Mit 11 Figuren i. Text. *Preis geh. Mk. 6.—.*

Die Augenheilkunde des praktischen Arztes.

Von **Dr. Fritz Salzer**, Privatdozent an der Universität München.

Sonderdruck aus der Münch. medizin. Wochenschrift *Preis geheft. Mk. 0.80.*

Phantome und Wandtafeln zur SCHATTENPROBE (Skiaskopie)

nebst einem erläut. Grundriss der Theorie u. Praxis der Skiaskopie.

Von **Dr. Otto Neustätter**, Augenarzt in München.

Preis der 4 Phantome und Wandtafeln in Mappe mit Text ***Mk. 30.—;***
Text allein bezogen ***Mk. 1.20.***

Das Werk ist wie kein anderes geeignet, eine wirklich gründliche Kenntnis der Skiaskopie u. ein leichtes Eindringen in den als spröd verruf. Stoff zu vermitteln.

Leitfaden zum Augenspiegelkurs

Von **Dr. Fritz Salzer.** Privatdoz. a. d. Univers. München. Mit 4 z. T. farb. Tafeln, einem Phantom u. 46 Abb. i. Text. *Preis geb.* ***Mk. 5.—.***

Jahreskurse f. ärztl. Fortbildung

Systematisch angeordnete, illustrierte Lehrvorträge über den fortlaufenden Wissenszuwachs der gesamten Heilkunde. Gliederung des Lehrstoffes in 12 Einzelgebiete und Verteilung dieser auf die 12 Monate des Jahres.

Jedes Monatsheft ist ein jährlicher Überblick über ein Teilgebiet.

Regelmässiges Programm und ständiges Dozentenkollegium:
(Jährlich kehren in den nachbenannten Monaten die Lehrvorträge wieder, die den Wissenszuwachs auf dem bei den Monaten genannten Sondergebiet behandeln.)

Januar: **Biologie** (allgemeine Physiologie und Pathologie): Prof. **Lubarsch**, Düsseldorf.

Februar: **Zirkulations- und Respirationskrankheiten:** Prof. **Ortner**, Innsbruck, Prof. **Brauer**, Marburg.

März: **Verdauungs-, Blut- und Stoffwechselkrankheiten:** Geh. Hofrat Prof. **Fleiner**, Heidelberg, Prof. **Meyer**, Strassburg, Prof. **Lüthje**, Kiel.

April: **Harn-, Haut- und Geschlechtsleiden:** Prof. **Klemperer**, Berlin, Geh. Med.-Rat Prof. **Neisser**, Breslau, und Dr. **Siebert**, Charlottenburg.

Mai: **Nervenkrankheiten und Psychiatrie:** Prof. **Edinger**, Frankfurt a. M., und Prof. **Vogt**, Frankfurt a. M., Geh. Med.-Rat Prof. **Binswanger**, Jena, und Prof. **Berger**, Jena.

Juni: **Kinderkrankheiten:** Prof. **Pfaundler**, München, und Privatdoz. Dr. **Moro**, München.

Juli: **Geburtshilfe und Gynäkologie:** Geh. Med.-Rat Prof. **Veit**, Halle, Prof. **Franz**, Kiel.

August: **Allgemeine Therapie** (Pharmako-, Balneo-, Hydro-, Aerotherapie, Diätetik, Krankenpflege, Röntgenologie, Elektrotherapie, Lichttherapie): Prof. **Kionka**, Jena, Privatdoz. Dr. **Strasser**, Wien, Privatdoz. Hofrat Dr. **Determann**, Freiburg, Prof. **Strauss**, Berlin, Prof. **Salzwedel**, Berlin, Privatdoz. Dr. **Holzknecht**, Wien, Privatdoz. Dr. **Frankenhäuser**, Berlin, Privatdoz. Dr. L. **Freund**, Wien.

September: **Orthopädie und Krankheiten der Bewegungsorgane:** Prof. **Lange**, München, Prof. **Ludloff**, Breslau.

Oktober: **Infektionskrankheiten, Hygiene u. Bakteriologie:** Hofr. Prof. v. **Jaksch**, Prag, Geh. Med.-R. Prof. **Fränkel**, Halle.

November: **Chirurgie, Unfall- und Sachverständigen-Wesen:** Prof. **Payr**, Greifswald, Geh. San.-R. Prof. **Thiem**, Cottbus.

Dezember: **Augen-, Nasen-, Hals- und Ohrenleiden:** Prof. **Bach**, Marburg, Prof. **Kümmel**, Heidelberg.

Herausgegeben von den genannten Herren Dozenten, den Herren Staatsrat Prof. v. Bruns (Tübingen), Geh. Medizinalrat Prof. E. Bumm (Berlin), Exzellenz Wirkl. Geh. Rat Prof. Erb (Heidelberg), Hofrat Prof. von Gruber (München), Prof. von Noorden (Wien), Geh. Medizinalrat Prof. von Strümpell (Wien) und dem

Redakteur: Dr. **D. Sarason** (Berlin).

Jährl. Abonn.-Preis M. 16.—. Der 1. Jahrg. hat am 1. Jan. 1910 begonnen.
Bestellungen bei allen Postanstalten, Buchhandlungen und dem Verlage. Ausführliche Prospekte sendet der Verlag auf Verlangen umsonst.

Redakteur:
Dr. Bernhard Spatz
Arnulfstrasse 26.

Auflage 12800.

Verlag:
J. F. Lehmann
Paul-Heyse-Str. 26.

Münchener Medizinische Wochenschrift

Herausgegeben von

O. v. Angerer, Ch. Bäumler, O. Eversbusch, H. Helferich, L. v. Krehl, W. v. Leube, G. v. Merkel, J. v. Michel, Fr. Moritz, Fr. v. Müller, F. Penzoldt, B. Spatz, R. Stintzing, F. v. Winckel.

Die Münchener Medizinische Wochenschrift ist jetzt **das grösste und verbreitetste medizinische Fachblatt deutscher Sprache.** Sie bietet, unterstützt durch hervorragende Mitarbeiter, eine vollständige Uebersicht über die Leistungen und Fortschritte der gesamten Medizin, sowie über alle die Interessen des ärztlichen Standes berührenden Fragen.

Sie erreicht dies in erster Linie durch zahlreiche wertvolle **Originalarbeiten.**

Unter der Rubrik **„Referate"** werden Referate über aktuelle wissenschaftliche Fragen, sowie Besprechungen wichtigerer Einzelarbeiten und neuer Erscheinungen auf dem Büchermarkte gebracht. In der Rubrik **„Neueste Journalliteratur"** wird allwöchentlich eine kurze Inhaltsangabe der jeweils neuesten Hefte der gesamten in Betracht kommenden deutschen periodischen Fachliteratur gegeben.

Die Literatur der medizinischen **Spezialfächer** (z. B. Ophthalmologie, Otiatrie, Dermatologie und Syphilis etc.) wird za. vierteljährlich unter Zusammenfassung der praktisch wichtigsten Erscheinungen referiert. Die **ausländische Journalliteratur** wird in monatlichen Referaten besprochen. *Die hier besprochene Rubrik bietet einen Ueberblick über die deutsche und ausländische Journalliteratur, wie er in gleicher Ausdehnung von keiner anderen Zeitschrift gegeben wird;* sie ersetzt dem praktischen Arzte ein reich ausgestattetes Lesezimmer; sie hat sich daher auch von ihrer Begründung an grossen Beifalls seitens der Leser erfreut. Die Verhandlungen aller bedeutenderen ärztlichen Kongresse und Vereine werden durch eigene Berichterstatter rasch und zuverlässig referiert. Durch die Vollständigkeit und Promptheit ihrer Berichterstattung zeichnet sich die Münchener Med. Wochenschrift vor allen anderen medizinischen Blättern aus.

Mitteilungen aus der Praxis, Feuilletons, therapeutische und tagesgeschichtliche Notizen, Universitäts- und Personalnachrichten, ärztliche Vakanzen etc. geben ferner dem Inhalte der Münchener Med. Wochenschrift eine unübertroffene Vielseitigkeit.

Eine *Gratis-Beilage* zur Münchener Med. Wochenschr. bildet die **„Galerie hervorragender Aerzte und Naturforscher"**, die bei gegebener Gelegenheit, wie Jubiläen, Todesfällen, die Porträts besonders verdienter Männer in sorgfältig ausgeführten Kunstblättern bringt. Die jetzt schon 271 Blätter zählende Galerie dürfte die reichhaltigste existierende Sammlung ärztlicher Bildnisse sein; sie wird an neueintretende Abonnenten zum Vorzugspreis von 6 M. (statt M. 27.10) abgegeben.

Der Preis beträgt 6 M. vierteljährlich. Bestellungen nehmen der Verleger sowie alle Buchhandlungen und Postämter entgegen.

Probenummern stehen umsonst und postfrei zur Verfügung.

J. F. Lehmann's Verlag, München, Paul-Heyse-Str. 26.

Lehmann's medizinische Handatlanten

Bd. **nebst kurzgefassten Lehrbüchern.**

3. **Atlas und Grundriss der Gynäkologie,** mit 207 meist farb. Abbildg. u. 262 S. Text von Dr. O. Schäffer. 2. Aufl. Geb. M. 14.—
4. **Atlas und Grundriss der Krankheiten der Mundhöhle, des Rachens und der Nase.** Von Dr. L. Grünwald. 2. Aufl. Mit 42 farb. Taf. u. 69 Textabb. Geb. M. 12.—
5. **Atlas und Grundriss der Hautkrankheiten.** Mit 77 farb. Tafeln u. 50 schwarzen Abb. Von Prof. Dr. Mracek. 2. vielf. verb. u. erw. Aufl. Geb. M. 16.—
6. **Atlas und Grundriss der Syphilis und der venerischen Krankheiten.** 2. Aufl. Mit 81 farb. Taf. u. 26 Textabb. Von Prof. Dr. Mracek. Geb. M. 16.—
7. **Atlas und Grundriss der Ophthalmoskopie und ophthalmoskopischen Diagnostik.** Mit 151 farb. Abb. Von Prof. Dr. O. Haab in Zürich. 5. Aufl. Geb. M. 12.—
8. **Atlas und Grundriss der traumatischen Frakturen u. Luxationen.** Mit 78 farb. Taf. u. 316 Abb. im Text. Von Prof. Dr. H. Helferich. 8 Aufl. Geb. M. 14.—
9. **Atlas des gesunden und kranken Nervensystems nebst Abriss der Anatomie,** Pathologie u. Therapie desselben. Von Prof. Dr. Ch. Jakob. Mit Vorrede v. Prof. v. Strümpell. 2. Aufl. Geb. M. 14.—
10. **Atlas und Grundriss der Bakteriologie und bakteriolog. Diagnostik.** Von Prof. Dr. K. B. Lehmann u. Prof. Dr. R. O. Neumann. 5. Aufl. Mit ca. 700 vielfarb. Originalbildern. In 2 Bänden geb. M. 20.—
11/12. **Atlas und Grundriss der patholog. Anatomie.** In 15 farb. Tafeln und 68 Textabb. Von Prof. Dr. O. v. Bollinger. 2. Aufl. 2 Bände. Geb. je M. 12.—
13. **Atlas und Grundriss der Verbandlehre** von Prof. Dr. A. Hoffa in Berlin. In 170 Taf. 4 verm. u. verb. Aufl. Bearb. v. Dr. R. Grashey. Geb. M. 10.—
14. **Grundriss der Kehlkopfkrankheiten und Atlas der Laryngoskopie.** 2. Auflage, Mit 112 Abbildungen auf 47 farb. Tafeln und 28 schwarzen Textabbildungen. Von Dr. L. Grünwald. Geb. M. 10.—
15. **Atlas und Grundriss der Internen Diagnostik.** In ca. 70 farbigen Tafeln. (Erscheint Winter 1910.)
16. **Atlas u. Grundriss d. chir. Operationslehre.** Von Prof. Dr. O. Zuckerkandl. 4. verm. u. verb. Aufl. Mit 45 farb. Tafeln u. 356 Textabbild. Geb. M. 12.—
17. **Atlas u. Grundriss der gerichtlichen Medizin** m. Benutz. v. Dr. v. Hofmanns Atlas der gerichtl. Medizin, herausgegeben v. Prof. Dr. G. Puppe in Königsberg i. Pr. Mit 70 farb. Tafeln und 294 Textabb. 2. Aufl. Geb. M. 20.—
18. **Atlas und Grundriss der äusserlich sichtbaren Erkrankungen des Auges** von Prof. Dr. O. Haab. Mit 86 farb. u. 21 schwarzen Abb. 4. Aufl. Geb. M. 10.—
19. **Atlas und Grundriss der Unfallheilkunde.** Von Dr. Ed. Golebiewski in Berlin. 40 farbige Tafeln. 141 Textabbild. Geb. M. 15.—
20/21. **Atlas und Grundriss der patholog. Histologie.** Spezieller Teil. 120 farb. Tafeln. Von Prof. Dr. H. Dürck. 2 Bände. Geb. je M. 11.—
22. — — **Allgemeiner Teil.** Mit 77 vielfarbigen lithographischen und 31 zum Teil zweifarbigen Buchdruck-Tafeln. Geb. M. 20.—
23. **Atlas und Grundriss der orthopädischen Chirurgie** v. Dr. A. Lüning und Dr. W. Schulthess. Mit 16 farb. Taf. u. 366 Textabb. Geb. M. 16.—
24. **Atlas und Grundriss der Ohrenheilkunde.** Herausg. v. Dr. G. Brühl u. Prof. Dr. A. Politzer. 2. Aufl. Mit 265 farb. u. 163 schwarz. Abb. Geb. M. 12.—
25. **Atlas und Grundriss der Unterleibsbrüche.** Von Prof. Dr. G. Sultan in Berlin. Mit 36 farb. Tafeln und 83 Textabb. Geb. M. 10.—
26. **Atlas und Grundriss der zahnärztlichen Orthopädie.** Von Zahnarzt Emil Herbst, D. D. S. Mit 3 vielfarb. lithogr. Tafeln und 438 z. T. zweifarb. Abbildungen. Geb. M. 14.—
27. **Atlas u. Grundriss der Psychiatrie.** Von Prof. Dr. W. Weygandt in Würzburg. Mit 24 farbigen Tafeln, 270 Textabb. u. 1 Anstaltskarte. Geb. M. 16.—
28. **Atlas und Grundriss der gynäkologischen Operationslehre** von Privatdoz. Dr. O. Schäffer. 42 farb. Taf. u. 21 zum Teil farbige Textabb. Geb. M. 12.—
29. **Atlas u. Grundriss der Diagnostik u. Therapie d. Nervenkrankheiten** v. Prof. Dr. W. Seiffer in Berlin. Mit 26 farb. Taf. u. 264 Textabb. Geb. M. 12.—
30. **Lehrbuch und Atlas der Zahnheilkunde mit Einschluss der Mundkrankheiten** von Dr. G. Preiswerk. 2. Aufl. Mit 50 farb. Taf. u. 141 Textabb. Geb. M. 14.—
31. **Atlas und Grundriss der Lehre von den Augenoperationen** von Prof. Dr. O. Haab in Zürich. 30 farb. Tafeln u. 154 Textabbild. Geb. M. 10.—
32. **Atlas und Grundriss der Kinderheilkunde** von Privatdoz. Dr. R. Hecker u. Privatdoz. Dr. J. Trumpp. Mit 48 farb. Taf. u. 144 Abbild. Geb. M. 16.—
33. **Lehrbuch und Atlas der zahnärztlichen Technik** von Dr. G. Preiswerk in Basel. Mit 21 vielfarb. Tafeln u. 362 schwarzen u. farb. Abbild. Geb. M. 14.—
34. **Atlas und Grundriss der allgemeinen Chirurgie** von Prof. Dr. Gg. Marwedel. Mit 28 farbigen Tafeln und 171 Textabbild. Geb. M. 12.—
35. **Atlas u. Grundriss der Embryologie der Wirbeltiere u. des Menschen** v. Prof. Dr. A. Gurwitsch in St. Petersburg. Mit 143 vielfarb. Abbild. auf 59 Tafeln und 186 schwarz. Textabb. Geb. M. 12.—
36. **Grundriss und Atlas der speziellen Chirurgie.** Von Prof. Dr. G. Sultan in Berlin. Bd. I. Mit 40 vielf. Taf. u. 218 zum Teil zwei- u. dreifarb. Textabb. Text 29 Bog. 8°. Geb. M. 16.—
37. — — Bd. II. Mit 40 vielfarb. Tafeln, sowie 261 zum Teil zwei- und dreifarbigen Textabbildungen. Text 39 Bogen 8°. Geb. M. 16.—